19 f 209

LE CERVELET

ÉTUDE ANATOMIQUE, CLINIQUE ET PHYSIOLOGIQUE

IMPRIMERIE LEMALE ET Cie, HAVRE

Travail du Laboratoire du Dr Dejerine
Hospice de la Salpêtrière

3689

LE CERVELET

ÉTUDE ANATOMIQUE, CLINIQUE ET PHYSIOLOGIQUE

PAR

Le Dr André THOMAS
Ancien interne des hôpitaux de Paris

PARIS
G. STEINHEIL, ÉDITEUR
2, RUE CASIMIR-DELAVIGNE, 2
1897

9980

BOSTON MEDICAL
JAN 12 1912
LIBRARY.

DU MÊME AUTEUR

Contribution à l'étude du développement des cellules de l'écorce cérébrale par la méthode de Golgi. (*Soc. de biologie*, 1894.)

Sur les troubles latents de la lecture mentale chez les aphasiques moteurs corticaux. (En collaboration avec M. J.-Ch. Roux. *Soc. de biologie*, 6 juillet 1895.)

Du défaut d'évocation spontanée des images auditives verbales chez les aphasiques moteurs (aphasie motrice de Broca). (En collaboration avec M. J.-Ch. Roux. *Soc. de biologie*, 16 novembre 1895.)

Essai sur la psychologie des associations verbales et sur la rééducation de la parole dans l'aphasie motrice. (En collaboration avec M. J.-Ch. Roux. *Soc. de biologie*, 16 novembre 1895.)

Sur un cas d'extirpation partielle du cervelet sur le chat. Dégénérescences secondaires. (*Soc. de biologie*, 21 décembre 1895.)

Article **Ataxie**. *Dictionnaire de physiologie*, par le professeur Ch. Richet.

Sur les fibres pyramidales homolatérales. (En collaboration avec M. le Dr Dejerine. *Soc. de biologie*, 8 février 1896.)

Sur la terminaison inférieure du faisceau pyramidal. (En collaboration avec M. le Dr Dejerine. *Soc. de biologie*, 8 février 1896.)

Titubation cérébelleuse déterminée chez le chat par une lésion partielle du vermis (noyau du toit). Dégénérescences secondaires. (*Soc. de biologie*, 15 février 1896.)

Essai sur la pathogénie des troubles de la lecture et de l'écriture chez les aphasiques moteurs corticaux. (En collaboration avec M. J. Ch. Roux. *Soc. de biologie*, 22 février 1896.)

Contribution à l'étude expérimentale des déviations conjuguées des yeux et des rapports anatomiques des noyaux de la 3e et de la 6e paire. (*Soc. de biologie*, 14 mars 1896.)

Sur les fibres pyramidales homolatérales et sur la terminaison inférieure du faisceau pyramidal. (En collaboration avec M. Dejerine. *Archives de physiologie normale et pathologique*, n° 2, avril 1896.)

Lésion sous-corticale du cervelet déterminée expérimentalement sur le chat. Dégénérescences secondaires. (*Soc. de biologie*, 6 juin 1896.)

Sur un cas de paralysie totale du récurrent avec examen anatomique. (En collaboration avec M. NATTIER. *Soc. anatomique*, 26 juin 1896.)

Cancer pr imitif de la vésicule biliaire. (En collaboration avec M. NOICA *Soc. anatomique*, 26 juin 1896.)

Contribution à l'étude du trajet intramédullaire des racines postérieures dans la région cervicale et dorsale supérieure de la moelle épinière. Sur l'état de la moelle épinière dans un cas de paralysie radiculaire inférieure du plexus brachial d'origine syphilitique. (En collaboration avec M. DEJERINE. *Soc. de biologie*, 27 juin 1896.)

Le faisceau cérébelleux descendant. *(Soc. de biologie*, 2 janvier 1897.)

Lésions des cellules nerveuses chez un cobaye ayant présenté des accidents épileptiformes à la suite d'injections de toxines diphtériques et d'une double amputation. (En collaboration avec M. CHARRIN. *Soc. de biologie*, 9 janvier 1897.)

Sur les fibres d'union de la moelle avec les autres centres nerveux et principalement sur les faisceaux cérébelleux ascendants. (*Soc. de biologie*, 23 janvier 1897).

Sur l'absence d'altération des cellules nerveuses de la moelle épinière dans un cas de paralysie alcoolique en voie d'amélioration. (En collaboration avec M. DEJERINE. *Soc. de biologie*, 1er mai 1897.)

Épithélioma primitif de l'ampoule de Vater. (En collaboration avec M. NOICA. *Soc. anatomique*, 11 juin 1897.)

A MONSIEUR LE Dr DEJERINE

Professeur agrégé à la Faculté de médecine
Médecin de l'hospice de la Salpêtrière

ET

A MADAME DEJERINE-KLUMPKE

Docteur en médecine
Ancien interne des hôpitaux de Paris

Je dédie ce travail.

André Thomas.

BOSTON MEDICAL
JAN 12 1912
LIBRARY.

LE CERVELET

ÉTUDE ANATOMIQUE, CLINIQUE ET PHYSIOLOGIQUE

INTRODUCTION

Malgré le nombre considérable de recherches entreprises par les physiologistes et les cliniciens sur les fonctions du cervelet, la question n'a pas encore reçu une solution définitive. Certains auteurs se sont appliqués bien davantage à découvrir une théorie nouvelle qu'à donner une sage interprétation des faits ; d'autres, plus modestes, ont simplement analysé les observations avec plus de méthode, et rapporté scrupuleusement les résultats d'expériences ingénieusement dirigées ; quelques-uns ont travaillé dans ce double but et ont rendu de réels services à la physiologie. Mais, en matière de physiologie du système nerveux, la physiologie expérimentale et l'anatomie sont, en quelque sorte, inséparables ; si l'une peut nous enseigner quelle est l'action d'un organe, l'autre nous explique comment cette dernière se manifeste, elle donne la clef de son fonctionnement, elle révèle son mécanisme : il semble que dans les travaux parus jusqu'à ce jour sur les fonctions du cervelet, les auteurs n'aient pas suffisamment rapproché et confronté les données fournies par ces deux sciences ; ce n'est pourtant que par une méthode anatomo-physiologique, comme par une méthode anatomo-clinique, ou mieux par la combinaison de ces deux méthodes, que les problèmes les plus ardus touchant les fonctions du système nerveux pourront être résolus. C'est en suivant ces deux méthodes que nous nous sommes efforcé, à notre tour, d'entre-

voir et de comprendre le rôle du cervelet; nous n'avons pas la prétention d'avoir épuisé un aussi vaste sujet, et d'avoir saisi tout le mécanisme d'un appareil aussi complexe : comment pourrait-il en être ainsi, puisque le cervelet ne peut agir en dehors de l'activité médullaire et de l'activité cérébrale; et combien d'obscurités encore dans ces deux activités, combien d'incertitudes dans les voies qu'elles parcourent ?

Nous avons cru néanmoins intéressant de grouper d'une part les faits les plus certains acquis par l'anatomie et d'autre part ceux acquis par la physiologie expérimentale et par la clinique, et de rechercher si ceux-ci ne pouvaient être expliqués par ceux-là. Il nous eût été impossible d'entreprendre une telle étude d'anatomie et de physiologie, si nous n'avions été guidé dans nos recherches par notre cher maître, M. le Dr Dejerine, dont nous avons été l'interne pendant trois ans : c'est à sa haute compétence en matière de neurologie, à ses affectueux encouragements et à la généreuse hospitalité qu'il nous a offerte dans son laboratoire depuis plusieurs années, que nous devons l'achèvement de ce travail; nous devons beaucoup aussi à l'érudition si profonde et à l'extrême bienveillance de Mme Dejerine : si ce travail a quelque mérite, ce n'est que l'heureux effet de cette double influence; si la conception finale qui résume toutes ces recherches paraît un peu prématurée, l'auteur en est seul responsable. C'est donc pénétré d'un profond sentiment de reconnaissance que nous incrivons les noms de M. et Mme Dejerine à la première page de ce livre.

C'est dans le laboratoire de M. le professeur Richet que nous avons acquis nos premières notions de physiologie; nous n'oublierons pas l'accueil si cordial que nous a fait ce savant maître : nous l'en remercions bien sincèrement ainsi que de l'honneur qu'il nous fait en acceptant la présidence de notre thèse.

Je remercie bien vivement les maîtres, auxquels je dois mon instruction médicale :

MM. les docteurs Besnier, Gérin-Roze, Brun (Internat).

MM. les professeurs Bouchard, Raymond (Externat).

MM. les docteurs Bazy, Bourcy, Charrin, Darier, Netter, Perier, Porak, Thibierge.

CHAPITRE PREMIER

Historique.

Première période. — Willis, Rolando, Flourens, Bouillaud, Magendie, Lussana, Longet.
Deuxième période. — Luciani, Russell, Ferrier et Turner, Schiff.

Bien que l'histoire de la physiologie du cervelet soit contenue tout entière dans notre siècle, — les expériences de Willis (1) (1683) et de Haller (2) (1755) à peine connues aujourd'hui, sont d'ailleurs dépossédées de toute valeur, — cette histoire est déjà longue. Les expériences des physiologistes, qui ont dirigé les premiers leurs recherches sur la fonction du cervelet, ont été pour la plupart des expériences grossières et sans précision. Les animaux opérés survivaient rarement et, par suite, n'étaient examinés que pendant quelques jours ou même quelques heures après l'opération : aussi, dans les effets produits par la destruction de l'organe, l'expérimentateur n'a-t-il pas toujours distingué les phénomènes dus à l'irritation de ceux dus à la suppression ; il ne tenait guère compte des lésions de voisinage. L'anatomie du système nerveux et du cervelet en particulier était à peine ébauchée. La méthode anatomo-clinique était encore dans l'enfance. Avec des connaissances et des moyens d'étude aussi insuffisants, un problème auss complexe que celui de la fonction du cervelet semblerait n'avoir pas dû être soupçonné ; nous verrons pourtant qu'il n'en n'est rien, et, parmi les nombreuses théories contradictoires qui furent émises à cette époque, la fonction réelle du cervelet n'en a pas moins été entrevue. — La dégénérescence wallérienne, les perfectionnements des procédés histologiques qui permettent de la suivre dans les coupes du névraxe, les atrophies des cellules d'origine secondaires aux lésions de leurs

(1) Willis. *Anatome cerebri*, etc. Amsterdam, 1683.
(2) Haller. *Mémoires sur la nature sensible et irritable des parties du corps animal.* Lausanne, 1755.

prolongements cylindraxiles chez les animaux nouveau-nés, érigées en méthode par Gudden, l'étude des unes et des autres en coupes sériées, ces différentes méthodes ont fait faire des progrès rapides à l'anatomie du système nerveux et, en quelques années, les relations des différentes parties du névraxe entre elles ont été pour un grand nombre élucidées. La méthode anatomo-clinique a subi une évolution semblable et la physiologie expérimentale a participé aux progrès de la chirurgie. Le manuel opératoire méthodique et l'aseptie, dont l'introduction est de date récente, ont permis aux physiologistes contemporains d'expérimenter plus heureusement sur le cervelet, et d'obtenir de longues survies que leurs prédécesseurs n'avaient obtenues qu'exceptionnellement. Ils ont pu alors différencier dans les phénomènes consécutifs aux extirpations partielles ou totales de cet organe, des phénomènes immédiats et des symptômes éloignés, les premiers relevant de causes multiples et en particulier du choc et de l'irritation, les autres traduisant précisément la suppression de l'organe. Cette triple évolution de l'anatomie, de la clinique et de la physiologie expérimentale était indispensable à l'étude des fonctions des centres nerveux et du cervelet en particulier. On peut donc distinguer dans l'histoire de la physiologie du cervelet deux périodes : une première s'étend de Rolando 1809 (1), jusqu'à Longet 1869 (2) (ce dernier a très clairement exposé les résultats obtenus pendant cette période); la deuxième commence avec Luciani (1884) et s'étend jusqu'à nos jours. Les résultats obtenus dans cette dernière période n'ont pas entraîné de nouvelles théories ; c'est ainsi que la théorie de Luciani, d'après l'auteur lui-même, se rapproche de celle de Rolando, et se confond avec elle ; mais ils ont permis d'éliminer un grand nombre d'idées fausses sur la fonction du cervelet, et d'analyser plus méthodiquement les phénomènes consécutifs aux destructions de cet organe.

I

Willis pensait que le cervelet prend part aux fonctions organiques et aux mouvements involontaires ; mais, sous cette dernière dénomination, il désignait non pas des mouvements automatiques ou

(1) Rolando. *Saggio sopra la vera struttura del cervello,* etc. Sassari, 1809.
(2) Longet. *Traité de physiologie*, 1869, t. III.

réflexes, mais les actes de la vie animale : « cujus modi sunt cordis pulsatio, respiratio, alimenti concoctio, chyli protusio et multæ aliæ ». Claude Bernard a dit avoir arrêté aussi, par la blessure du cervelet, la sécrétion du jabot sur des pigeons ; ce fait a été contesté par Wagner. Considérant d'autre part les rapports anatomiques du cervelet avec le nerf acoustique, Willis estimait que le cervelet doit recueillir les sensations auditives. Pour lui, il serait encore le siège du sensorium commune.

Haller soutient, au contraire, que les blessures du cervelet, comme celles du cerveau, produisent des convulsions qui n'empêchent pas la respiration et les mouvements du cœur; comme les lésions de ces deux organes déterminent des convulsions généralisées, « il faut que les nerfs des muscles volontaires des membres et de la tête tirent également leur moelle du cervelet, comme ils en tirent du cerveau ».

Quelques auteurs s'appuyant, soit sur des observations [Lapeyronie (1), Pourfour du Petit (2)], soit sur des expériences [Saucerotte (3) Foville (4), Pinel-Grandchamp (5)], ont admis que le cervelet était un organe éminemment préposé à la sensibilité. Foville et Pinel-Grandchamp ont même reconnu au cervelet une sensibilité propre. D'autres, s'appuyant simplement sur l'anatomie topographique, ont soutenu la même hypothèse. Dugès (6), considérant que le cervelet reçoit dans ses hémisphères les faisceaux surspinaux de la moelle réunis aux pyramides surspinales, regarde le cervelet comme un organe affecté à la sensibilité. Le même auteur croit, du reste, qu'il préside aussi à la gustation et à l'audition, à cause de ses rapports avec les nerfs glosso-pharyngien, trijumeau et auditif; ses rapports intimes avec le nerf pneumogastrique le font intervenir dans la respiration pulmonaire et la digestion gastrique ; il

(1) Lapeyronie. *Journal de Trévoux*, 1709. *Mém. de l'Académie des sciences de Paris*, 1741.

(2) Pourfour du Petit. Nouveau syst. du cerveau. *Revue d'obstétrique, d'anat. et de chirur.*, publiée par Louis. Paris, 1766.

(3) Saucerotte. *Mém. sur les contre-coups dans les lésions de la tête*. Prix de l'Académie, 1819, t. IV.

(4) Foville. Art. Encéphale. *Dictionnaire de méd. et de chirurg. pratiques*.

(5) Pinel-Grandchamp. *Rech. sur le siège spécial de différentes fonctions du système nerveux*. 1823.

(6) Dugès. *Traité de physiologie comparée*. Montpellier 1838, t. I.

doit encore intervenir dans les phénomènes instinctifs complexes, dans les actes industriels relatifs à l'entretien de la vie, à la nutrition, aux appétits, au besoin de respirer. Les théories basées sur les rapports anatomiques des centres nerveux entre eux ont conduit du reste à bien d'autres hypothèses; ainsi Treviranus n'avait-il pas établi un rapport entre le développement de l'organe de l'ouïe et celui des hémisphères cérébelleux d'une part, entre le trijumeau et le vermis d'autre part?

Ces théories n'ont pas eu beaucoup d'autres partisans.

Rolando (1) a édifié sa théorie sur deux ordres d'arguments : physiologiques et anatomiques ; par de nombreuses expériences pratiquées sur des animaux pris dans les quatre classes de vertébrés, il a tenté de démontrer que le cervelet est l'organe destiné à la préparation et à la sécrétion de la puissance nerveuse qui, diversement conduite et modifiée, se manifeste principalement dans la production de la motilité et des mouvements volontaires : les altérations partielles déterminent des troubles des mouvements musculaires, les destructions totales la paralysie complète ; pourtant Longet fait remarquer, qu'après l'ablation du cervelet sur des oiseaux et de jeunes mammifères, Rolando a toujours vu ces animaux accomplir encore, avec leurs quatre membres, des mouvements énergiques, mais désordonnés. Rolando s'appuyant d'autre part sur l'anatomie macroscopique fait remarquer que « le grand nombre de lames alternativement grises ou blanches lui paraissent une pile voltaique qui développe de l'électricité et excite les mouvements ». Le cervelet aurait même, d'après lui, une part plus grande que le cerveau dans les phénomènes de motilité : pour démontrer cette proposition, il mettait un des pôles d'une pile en contact avec le cervelet et l'autre avec un membre et il obtenait des secousses plus fortes que si le premier pôle était placé sur le cerveau. Mais cette influence du cervelet ne lui appartiendrait pas en propre ; il l'emprunterait tantôt aux sens, tantôt aux excitations hémisphériques. Rolando a constaté aussi que la lésion d'un pédoncule cérébelleux inférieur détermine une attitude telle que le corps se courbe en arc du côté de la blessure.

(1) Rolando. *Ouvr. cit.*

Suivant Gall (1), le cervelet est l'organe de l'instinct de la propagation ou du penchant à l'amour physique : pour la démonstration, il rapporte d'une part des observations cliniques, d'autre part des expériences. Les personnes d'un tempérament très ardent éprouveraient dans la nuque une tension et une sensation de chaleur, surtout après des émissions excessives et inconsidérées, ou après une incontinence prolongée ; c'est sur des arguments de cet ordre et des faits cliniques de même nature, sur la coïncidence du priapisme ou de l'oubli des désirs érotiques avec une lésion cérébelleuse, que Gall établit sa thèse ; nous n'insistons pas. Il a étudié aussi l'influence de la castration sur le cervelet, elle n'empêche ni la manifestation de l'instinct de propagation, ni ne détruit la faculté d'exercer le coït. Ayant fait châtrer plusieurs lapins et les ayant fait tuer ensuite, six ou huit mois après, il a trouvé sans exception, le lobe du cervelet du côté opposé à celui où la castration avait été faite plus petit et la bosse occipitale plus aplatie que l'autre ; les femelles auraient un cervelet plus petit, parce que le sentiment de l'amour physique est moins prononcé chez elles : enfin Gall affirmait que le développement complet du cervelet coïncide avec celui du penchant à l'amour physique. Or Leuret et Lélut n'ont jamais constaté de différence appréciable entre le cervelet des femelles et celui des mâles, et le développement du cervelet est achevé bien des années avant l'apparition de l'instinct génital. La castration chez le cheval n'entraîne nullement l'atrophie du cervelet, si l'on en croit Leuret : « les étalons ont comparativement le cervelet le moins développé, les juments sont mieux favorisées qu'eux sous ce rapport ; et les chevaux hongres le sont plus que les uns et les autres ». La théorie de Gall a eu ses défenseurs. Budge (2) et Valentin (3) (cités par Longet) auraient provoqué, par la stimulation directe du cervelet, des mouvements dans les testicules, les vésicules séminales, les trompes, la matrice, la vessie, l'estomac et le canal intestinal ; de même Spiegelberg (4), en irritant mécaniquement et chimiquement chez des lapins les parties latérales ou centrales, profondes ou superficielles du cervelet, aurait vu constam-

(1) Gall. *Fonctions du cerveau.* Paris, 1825, t. III.
(2) Budge. *Untersuchungen uber das Nervensystem.* 1841.
(3) Valentin. *Lehrbuch der Physiologie.*
(4) Spiegelberg. *Zeitschrift für rationelle Medicin.* 3e série, t. III.

ment apparaître des contractions utérines. Eckhard (1) a prétendu que la turgescence vasculaire, cause de l'érection, peut être produite par l'irritation du pont jusqu'aux pédoncules cerébraux. Thion (2) rapporte qu'une vache, dont le part s'était fait sans sécrétion laiteuse, et qui plus tard n'a plus redemandé les approches du mâle, présenta à l'autopsie de nombreux tubercules dans le cervelet.

Ces théories n'ont comme appuis que des faits très incertains et des expériences insuffisantes; elles ont été réfutées sans peine par un grand nombre de physiologistes et particulièrement par Longet : elles sont beaucoup plus spéculatives qu'empiriques et ne revêtent aucun caractère scientifique.

Avec Flourens, la physiologie du cervelet fait des progrès sérieux; l'expérience fréquemment répétée lui permet de fixer les bases d'une théorie plus solide.

Le premier travail de Flourens remonte à 1824, le deuxième à 1842 : ils correspondent aux deux éditions des *Recherches expérimentales sur les propriétés et les fonctions du système nerveux*. Dans l'édition de 1824, Flourens avait publié la plus grande partie de ses expériences sur le cervelet, et formulé sa théorie qui ne fut en rien modifiée dans l'édition de 1842. — Flourens a multiplié ses expériences sur des animaux très différents : dindon, pie, hirondelle, moineau, effraie, jeune coq, chevêche, canard, scops, caille, pinson ; lérot, chat, rat, taupe, chauve-souris, chien, grenouille, couleuvre, lézard. Les expériences les plus nombreuses et les plus concluantes de Flourens ont été pratiquées sur le cervelet des oiseaux et principalement sur celui du pigeon. Il supprimait le cervelet par couches successives chez un pigeon : pendant l'ablation des premières couches, il y avait un peu de faiblesse dans les mouvements qui manquaient aussi d'harmonie. Pendant l'ablation des couches moyennes, l'agitation de l'animal était universelle, mais aucune convulsion ne se manifestait : il entendait et voyait, mais ses mouvements étaient brusques et déréglés. Après l'ablation des dernières cou-

(1) Eckhard. Unters. über die Erection des Penis beim Hunde, in *Beitrag zu Anatomie*, 1862.

(2) Thion. *Archives générales de médecine*, 1827, t. XIII.

ches, l'animal, dont la faculté de sauter, de voler, de marcher, de se tenir debout s'était de plus en plus altérée par les mutilations précédentes, perdit entièrement cette faculté : « Placé sur le dos, il ne savait plus se relever, il s'agitait follement et continuellement, mais jamais il ne se mouvait d'une manière ferme et déterminée. » Flourens répéta ses expériences sur d'autres pigeons, il constata toujours que l'équilibre était aboli par le retranchement successif des différentes couches du cervelet : pour pouvoir rester dans la station debout, l'animal devait s'appuyer sur sa queue et sur ses ailes : la démarche était chancelante et il avait l'air d'un animal ivre. En supprimant graduellement le cervelet, il pouvait supprimer à volonté le vol, puis le vol et la marche, ou tout à la fois la marche et la station ; car, à mesure que l'animal perd son cervelet, il perd graduellement la faculté de voler, puis de marcher et de se tenir debout.

Ces troubles ne sont pas de longue durée : sur un jeune coq, auquel il avait enlevé tout le tiers supérieur du cervelet, il put constater que les troubles disparurent de jour en jour ; le sixième jour après l'opération, l'animal était complètement rétabli.

Flourens répéta sur les mammifères les expériences qu'il avait faites sur les oiseaux ; il enleva couches par couches le cervelet du cochon d'Inde et il observa que la marche devint chancelante, qu'il ressemblait à un animal ivre ; lorsque le cervelet fut complétement enlevé, la station debout et la marche devinrent impossibles.

Chez un chien (édition de 1842) il enlève le cervelet par des retranchements de plus en plus profonds ; l'animal perd aussitôt la faculté de se mouvoir avec ordre et régularité ; la marche est chancelante, en zigzags ; il recule quand il veut avancer (le phénomène du recul a été observé par Flourens sur d'autres animaux, v. Exp. III sur une hirondelle, exp. V sur une effraie, exp. XV sur une taupe). Les efforts pour se nourrir sont très grands, mais il ne peut les modérer, il s'élance avec impétuosité et ne tarde pas à tomber ou à rouler sur lui-même ; il ne peut plus saisir sûrement avec la gueule un objet qu'on lui présente : il a néanmoins toutes ses facultés intellectuelles, « il n'était privé que de la faculté de coordonner et de régulariser ses mouvements ».

La taupe privée de cervelet ne sait plus creuser ; la grenouille agite ses pattes, mais comme cette agitation n'est nullement coordonnée,

il n'y a plus de démarche réelle ; les ondulations si régulières et si habilement ordonnées de la couleuvre deviennent irrégulières et désordonnées de sorte que l'animal n'avance plus.

Tels sont les troubles du mouvement et de l'équilibre observés par Flourens ; dans plusieurs cas il a pu constater nettement des phénomènes parétiques ; les lésions latérales du cervelet détermineraient de la paralysie du côté opposé ; ayant mis à nu tout le cervelet d'un pigeon, il soumit à des piqûres superficielles tout le côté droit ; il parut sur le champ une faiblesse assez marquée du côté gauche ; si, au contraire, il retranchait par couches successives tout le côté gauche du cervelet d'un second pigeon, la faiblesse du côté droit s'accroissait visiblement à mesure que le cervelet était plus lésé. Sur un troisième pigeon dont les parties médianes avaient été seules mutilées, l'affaiblissement fut à peu près égal des deux côtés.

Nous croyons devoir citer textuellement les conclusions de Flourens :

« 1° Sur les mammifères, comme sur les oiseaux, une altération « légère du cervelet produit une légère désharmonie dans les mouve- « ments, la désharmonie s'accroît avec l'altération ; enfin la perte « totale du cervelet entraîne la perte totale des facultés régulatrices « du mouvement.

« 2° Cependant, il y a même sur cette régularité et cette répétition « exacte des phénomènes une remarque assez curieuse, c'est que les « mouvements désordonnés par le fait de la lésion du cervelet corres- « pondent à tous les mouvements ordonnés. Dans l'oiseau qui vole, « c'est dans le vol que paraît le désordre ; dans l'oiseau qui marche, « dans la marche ; dans l'oiseau qui nage, dans la nage. Il y a donc « un nagement et un vol d'ivresse, comme il y a une démarche « pareille.

« 3° Bien qu'avec la perte du cervelet coïncide constamment la « perte des facultés locomotrices, les facultés intellectuelles et per- « ceptives n'en restent pas moins entières ; et, d'un autre côté, tant que « l'opération ne dépasse pas les limites du cervelet, il y a nul indice « de convulsions.

« La faculté excitative des convulsions ou contractions musculaires, « la faculté coordinatrice de ces contractions, les facultés intellec- « tuelles et perceptives sont donc trois ordres de facultés essentiel-

« lement distinctes et résidant dans trois ordres d'organes nerveux, « essentiellement distincts.

« 4° Bien que tous les mouvements de locomotion soient perdus, « tous les mouvements de conservation n'en subsistent pas moins « toujours. »

Flourens a fait remarquer également que le cervelet n'intervient nullement dans l'instinct de la propagation ou de l'amour physique : un coq auquel il avait retranché la plus grande partie du cervelet avait essayé de cocher des poules, mais il n'avait pu y réussir, à cause de sa deséquilibration et « ses testicules étaient énormes ».

De ces expériences et des conclusions mêmes de leur auteur il semble résulter que le cervelet joue un rôle coordinateur et maintient ainsi l'équilibre dans les déplacements et dans la station debout. Cette théorie est celle qui a réuni le plus de partisans; et, dans l'exposé des expériences qui va suivre, nous retrouverons les mêmes faits consignés, des idées très analogues émises sur les fonctions du cervelet.

Bouillaud, 1827 (1), a fait de nombreuses expériences sur le cervelet : son mode opératoire diffère de celui de Flourens. Le moyen de destruction était la cautérisation : elle avait l'avantage, d'après Bouillaud, de prévenir de mortelles hémorrhagies et de troubler sans les détruire les fonctions de l'organe expérimenté, quand la lésion était superficielle ; enfin, en irritant ainsi artificiellement le cervelet, il pouvait produire des phénomènes nécessairement semblables à ceux qui accompagnent les irritations naturelles de cet organe. Il est évident que, par un pareil procédé, Bouillaud déterminait des phénomènes dus les uns à la destruction, les autres à l'irritation de l'organe : malgré cela, les résultats qu'il a obtenus sont encore très intéressants.

Dans une première expérience, il cautérise la partie postérieure et médiane du cervelet chez un caniche. Aussitôt il y a de l'embarras, de l'hésitation dans la marche, puis les phénomènes disparaissent. Après une nouvelle cautérisation, l'animal chancelle *comme s'il était ivre* ; pendant la marche les pattes sont raides et tendues, la tête est vacillante : le regard est étonné et bizarre. Si l'animal essaie de man-

(1) Bouillaud. Recherches expérimentales tendant à prouver que le cervelet préside aux actes de la station et de la progression et non à l'instinct de la propagation. *Archiv. gén. de méd.*, 1827, t. XV, p. 64.

ger, il n'y parvient qu'avec peine, parce qu'il coordonne mal les mouvements de sa tête. Il recule quand il veut avancer, il va à gauche quand il veut se diriger à droite. Il fait de grands efforts pour se relever, mais il retombe, il cherche des appuis, son corps se balance de tous les côtés, enfin il tombe, comme un corps inerte, du côté le plus puissant. C'est une sorte de « marionnette vivante ». Il n'existe pas de paralysie des muscles : aussi n'est-ce que la coordination des mouvements de la marche et de la station qui manque. Bouillaud a fait d'autres expériences sur les lapins, le pigeon, le coq : il constate d'une façon générale, qu'après l'opération ces animaux peuvent exécuter des mouvements simples de la tête, du tronc et des membres ; mais ils ne peuvent ni marcher, ni se tenir debout. Dans les troubles consécutifs aux lésions du cervelet, il distingue deux sortes de phénomènes, les uns d'irritation, les autres de suppression (il ne faut pas oublier que Bouillaud employait le cautère). L'irritation du cervelet détermine des sauts, des culbutes, des pirouettes, une agitation analogue à l'épilepsie. Après la désorganisation de l'organe, l'animal est privé sans retour de la faculté de s'équilibrer, de marcher et de voler ; s'il est désorganisé en partie, il marche comme s'il était ivre. Aussi Bouillaud admet-il dans le cervelet l'existence d'une force qui préside à l'association des mouvements dont se composent les divers actes de la locomotion et de la station.

La fonction d'équilibration attribuée par Flourens et Bouillaud au cervelet appartiendrait, d'après Serres (1), aux tubercules quadrijumeaux ; les hémisphères cérébelleux seraient excitateurs des mouvements des membres surtout des pelviens ; et le vermis serait excitateur des organes de la génération ; Serres a relevé dans sept observations d'apoplexie du lobe médian le priapisme et l'exaltation du penchant à l'amour physique ; il se range ainsi à l'opinion de Flourens et de Bouillaud et à celle de Gall ; il a constaté chez un chevreau, dont il avait traversé les tubercules quadrijumeaux avec un instrument tranchant, tout d'abord des mouvements convulsifs, puis une démarche irrégulière : il avait de la peine et de l'hésitation avant de plonger ses lèvres dans le vase où était l'eau qu'il voulait boire : il saisissait difficilement les herbes dont il se nourrissait. Longet a

(1) SERRES. *Anatom. comp. du cerv.*, t. II.

fait remarquer, à juste raison, que cette expérience n'avait aucune valeur, et que l'instrument, de l'aveu même de Serres, avait plongé profondément dans la protubérance vers le pédoncule cérébelleux supérieur et le pédoncule cérébral.

Pour étudier la physiologie du cervelet, Magendie (1) a déterminé : 1° des lésions du cervelet; 2° la section des pédoncules.

Dans la première partie de ses expériences, Magendie s'est surtout attaché à réfuter les théories de Rolando. Il n'a pas constaté d'irrégularité des mouvements chez les animaux auxquels il a enlevé le cervelet : « J'ai vu, dit Magendie, des hérissons et des cochons d'Inde privés non seulement du cerveau mais encore du cervelet se frotter le nez avec leurs pattes de devant quand je leur mettais un flacon de vinaigre sous le nez. » Ce qui a frappé Magendie, dans ses expériences, c'est que les animaux ainsi opérés ne peuvent plus avancer : lorsqu'ils font des efforts pour se diriger en avant, ils éprouvent une tendance irrésistible à reculer; mais ce mouvement de recul ne s'observe pas seulement chez les animaux auxquels on a enlevé le cervelet, il peut encore se produire chez les pigeons dont la moelle allongée est lésée. « Il existerait donc soit dans le cervelet, soit dans la moelle allongée, une force d'impulsion qui tend à faire marcher en avant les animaux; toutefois cette force ne semble exister que chez les mammifères et les oiseaux, car les mouvements restent intacts chez les reptiles et les poissons auxquels on a enlevé le cervelet. »

La section d'un pédoncule cérébelleux moyen détermine la rotation latérale de l'animal sur lui-même et la rotation se fait du côté lésé ; l'œil du côté blessé se porte en bas et en avant, celui du côté opposé est fixé en haut et en arrière. Les sections verticales de l'organe provoquent le même phénomène, mais le mouvement de rotation est d'autant plus intense et d'autant plus rapide que la section est faite plus près du pédoncule ; si la section est faite de telle sorte que le cervelet soit partagé en deux moitiés latérales parfaitement égales, l'animal est alors poussé à droite ou à gauche, sans conserver aucune situation fixe. Il en conclut qu'il existe deux forces qui se font

(1) MAGENDIE. *Précis élém. de Physiologie*. Paris 1836, t. I.

équilibre à travers le cercle formé par le pont de Varole et le cervelet. Longet a rappelé que le premier auteur qui ait signalé les mouvements de rotation autour de l'axe longitudinal, à la suite de sections du pédoncule cérébelleux, est Pourfour du Petit (1766). Après une section de la racine de l'un des pédoncules comprenant la partie correspondante du cervelet, il a vu le chien ne plus pouvoir se soutenir et « se rouler comme une boule ».

Longet a obtenu aussi des mouvements de rotation après section du pédoncule cérébelleux moyen, mais, dans ses expériences, la rotation a eu lieu du côté opposé à la section : « le pédoncule droit était-il coupé, l'animal roulait sur lui-même de droite à gauche ». Longet invoque à l'appui des phénomènes qu'il a constatés, les observations pathologiques : celle de Serres (1) dont le malade tournait sur lui-même de droite à gauche et la lésion siégeait sur le pédoncule droit du cervelet; de Belhomme (2) : la malade qu'il a observée roulait le plus souvent à droite et une exostose comprimait surtout le pédoncule gauche ; enfin un mouton, chez lequel le pédoncule moyen droit du cervelet était ramolli et comprimé par un kyste, roulait de droite à gauche selon l'axe de la longueur (pièce et observation recueillies par Gavarret à l'école d'Alfort). Lafargue (3) a constaté que la rotation selon l'axe du corps s'opère toujours du côté de la section vers le côté opposé. Dautres auteurs, et particulièrement Gratiolet et Leven (4), ont signalé ces mouvements de rotation. Schiff (5) a repris les expériences de Magendie et de Longet en employant le manuel opératoire de chacun d'eux : quand, à l'exemple de Magendie, il traversait la membrane occipito-alloïdienne pour longer le plancher du quatrième ventricule et diriger ensuite l'instrument tranchant latéralement vers le pédoncule cérébelleux moyen, il obtenait, comme Magendie, la rotation autour de l'axe longitudinal, du côté sain vers

(1) Serres. Cité par Longet et Magendie. *Journal de Phys. expérimentale*, 1823, t. III.

(2) Belhomme. *Troisième mém. sur la localisation des fonctions cérébrales.* Paris, 1839.

(3) Lafargue. *Essai sur la valeur des localisations encéphaliques sensorielles et locomotrices*, etc. Thèse inaug., Paris, 1838.

(4) Gratiolet et Leven. *Arch. des sciences*, janvier, juin 1868.

(5) Schiff. *De vi motoria baseos encephali inquisitiones experimentales.* Bockenhemii, 1845.

le côté blessé : si, au contraire, comme Longet, il traversait l'occipital, puis le cervelet, pour diriger le bistouri vers le pédoncule cérébelleux moyen, la rotation se faisait du côté blessé vers le côté sain. Schiff a remarqué que, si l'animal n'était pas fixé pendant l'opération, de façon à ce qu'il eût sa liberté après la section du pédoncule, il se produisait aussitôt deux ou trois rotations vers le côté sain, puis une série de mouvements rotatoires en sens opposé vers la lésion. Les premiers mouvements de rotation seraient l'effet de l'irritation et les mouvements inverses celui de la paralysie, le pédoncule cérébelleux moyen étant une voie centrifuge au moyen de laquelle le cervelet transmet les impressions volontaires aux muscles rotateurs et fixateurs de l'axe vertébral.

Lafargue estime que la section d'un pédoncule détermine la paralysie du côté opposé ; étant données la chute sur un côté paralysé et l'activité isolée de deux membres, leurs efforts produiront la rotation selon l'axe, par cela même qu'ils agiront seuls, en poussant tout le corps vers le côté faible.

Longet a voulu expliquer les différences des résultats obtenus par l'anatomie normale : inutile de dire que cette explication ne tient plus devant les données nouvelles de l'anatomie : il nous suffira d'exposer les idées de Longet sur la constitution du pédoncule cérébelleux moyen. *Le faisceau intermédiaire du bulbe*, constitué par la portion de la colonne antéro-latérale qui ne se continue point avec la pyramide du côté opposé, situé entre l'olive et le corps restiforme remonte vers la protubérance et s'y trifurque : « La première division, non entrecroisée, s'incurve en dehors pour s'adjoindre aux fibres transverses du pédoncule cérébelleux moyen, qui, de la sorte, contient en arrière des fibres non entrecroisées : des deux autres divisions, l'une forme une commissure transversale au-dessous des tubercules quadrijumeaux, l'autre longe la face postérieure de la protubérance sur laquelle elle fait saillie au-dessous de l'épendyme : cette dernière division s'entrecroiserait ensuite dans la protubérance, fournirait des fibres au pédoncule cérébral opposé, et à la partie fasciculée antérieure du pédoncule cérébelleux moyen du côté opposé » ; chacun des pédoncules cérébelleux moyens contient donc en avant des fibres entrecroisées. C'est pourquoi, en lésant en avant l'un des pedoncules cérébelleux moyens, on obtient des effets croisés, tandis que la section en arrière

coupant les fibres non entrecroisées détermine des effets directs.

Schiff tente, comme Longet, d'expliquer le phénomène par une disposition anatomique spéciale : les fibres du pédoncule cérébelleux moyen de chaque côté s'entrecroiseraient complètement avec celles du côté opposé à l'intérieur du cervelet : or, dans le procédé de Longet, comme on intéresse le cervelet lui-même, on sectionne par là même le pédoncule du côté opposé; tandis que, dans le procédé de Magendie, on ne coupe que le pédoncule du même côté; c'est pourquoi dans le premier cas il y aurait rotation du côté opposé à la section, et dans le second rotation du même côté. — Schiff a réfuté l'opinion de Lafargue : d'après lui, le phénomène du roulement serait suffisamment expliqué par l'activité unilatérale des muscles rotateurs de la colonne vertébrale, sans faire intervenir les muscles des membres d'un seul côté. En effet, le mouvement de roulement se produit encore si on immobilise un ou deux membres postérieurs par la résection du sciatique ou si on lie les quatre membres : enfin Schiff ne pense pas que ce mouvement soit le résultat d'un vertige psychique dans lequel interviendrait la vision et dont le strabisme serait un indice : le phénomène se produit encore chez les animaux rendus préalablement aveugles. D'après Rolando et Magendie, les lésions du pédoncule cérébelleux inférieur détermineraient un phénomène analogue, caractérisé par l'incurvation en arc du tronc du côté de la lésion. Luciani a repris plus tard cette question si intéressante des mouvements de rotation, qu'il a très bien analysée et critiquée : nous exposerons ses idées à ce sujet en même temps que sa méthode et ses idées sur la fonction du cervelet.

Wagner (1) est un adepte de Flourens. Il admet que le cervelet soit le siège de la faculté d'équilibration. Après l'extirpation d'une moitié du cervelet, il y aurait mouvement de manège, indifféremment d'un côté ou de l'autre : s'il a été intéressé totalement, il existe des troubles généraux de l'équilibre; mais ces phénomènes immédiats observés après l'extirpation du cervelet disparaissent au bout de quelques heures : les animaux continuent tout au plus à marcher d'une façon incertaine, les pieds largement écartés, puis la faculté de

(1) Wagner. Recherches critiques et expérimentales sur les fonctions du cerveau. *Journal de phys. de l'homme*, 1861.

marcher et de voler est récupérée : aussi ces phénomènes ne seraient dus qu'à des tiraillements exercés sur les pédoncules cérébelleux et sur quelques faisceaux du bulbe et de la moelle allongée. Lorsqu'ils ont disparu chez les animaux conservés plus longtemps, on constate les trois symptômes suivants :

1° Les membres se mettent en extension.

2° Il y a torsion de la tête et du cou.

3° Il se produit un tremblement particulier, tremblement analogue à celui de la paralysie agitante. Le tremblement devient très prononcé quand on saisit l'animal à pleines mains, ou qu'on l'alimente. La moindre excitation suffit pour le jeter dans une agitation extrême. La nutrition subirait aussi des modifications importantes : vomissements, déjections alvines, amaigrissement, taches blanches, abaissement de la température. Ces phénomènes seraient dus à l'exaltation du pouvoir réflexe par la diminution de l'influence des centres supérieurs. La fonction du cervelet serait donc de modérer les mouvements. Wagner a eu le mérite de distinguer nettement deux espèces de phénomènes consécutifs aux mutilations cérébelleuses : des phénomènes immédiats de courte durée, des phénomènes tardifs, masqués sans doute par les premiers, mais persistant longtemps. Dalton (1), dont les travaux sur le cervelet du pigeon remontent à la même époque, et Brown-Séquard (2) ont établi la même distinction : Dalton insiste sur ce fait que, les premiers phènomènes indiqués déjà par Flourens ayant disparu au bout de 5 à 8 jours, il ne subsistait plus ensuite qu'une faiblesse de tous les mouvements.

Leven et Ollivier (3), dans leurs recherches sur la physiologie et la pathologie du cervelet, citent quelques expériences qu'ils ont faites sur les cochons d'Inde : ils divisent ces expériences en deux séries ; dans la première, le cervelet seul a été lésé ; dans la deuxième, il y a eu compression par un épanchement sanguin. Ils n'ont guère réalisé que des piqûres du cervelet : après un ou deux septénaires l'animal

(1) Dalton. Cit. par Luciani. On the cerebellum, as the centre of coordination of the voluntary movements. *American Journal of medical sciences*, 1861.

(2) Brown-Séquard. Remarques sur la physiologie du cervelet et du nerf auditif. *Journal de physiol. de l'homme*, 1862.

(3) Leven et Ollivier. Recherches sur la phys. et la path. du cervelet. *Archives gén. de médecine*, 1862-63.

était généralement guéri. Ils n'ont constaté qu'un seul ordre de phénomènes morbides, des troubles de la motilité: mouvements de rotation, de manège, inflexions de la tête sur le tronc, hémiplégie incomplète, lenteur de la progression. « Soient A et B les deux hémisphères cérébelleux. Si l'on pique A, l'animal restera couché sur le côté du lobe A : ce lobe innervant les muscles du côté opposé, sa piqûre paralyse momentanément ces muscles et le système musculaire, innervé par B, traversé par un courant nerveux en puissance, entraînera le côté opposé dès qu'il sera libre. » Les mouvements de rotation ont lieu presque toujours du côté lésé vers le côté sain ; les mouvements de manège ont lieu du côté sain vers le côté lésé. A la suite des piqûres, on constate encore un affaiblissement musculaire général, la marche est difficile ; quelquefois il se produit une hémiplégie, quelquefois aussi il existe une tendance irrésistible a être entraîné du côté opposé à celui de la lésion. Un symptôme presque constant est le strabisme, il est le plus souvent croisé, ordinairement simple, plus rarement double.

Vulpian (1) a constaté que les phénomènes consécutifs aux lésions expérimentales du cervelet s'accentuent à mesure qu'on intéresse des parties plus profondes de l'organe; l'hémiplégie que l'on détermine ainsi est due généralement à une compression quand elle est croisée ; quand elle est directe, elle doit s'expliquer simplement par les rapports directs entre la moelle et le cervelet; mais le plus souvent il n'y a pas d'hémiplégie d'un côté ou de l'autre, ce qui n'a rien d'étonnant, dit Vulpian, si on réfléchit que le cervelet ne préside pas à la myotilité même et qu'il est même douteux qu'il ait une influence directe sur les mouvements volontaires. Vulpian accorde la plus grande part des phénomènes observés consécutivement aux lésions cérébelleuses, à l'irritation ; si on enlève des couches d'abord superficielles, puis de plus en plus profondes, le trouble du mouvement, nul l'orsqu'on n'a pas dépassé les couches superficielles, se manifeste quand on atteint les parties excitables sans qu'il se produise aucun tiraillement sur les pédoncules ; aussi pour Vulpian les phénomènes cérébelleux, observés dans ces conditions, ne seraient pas dus seulement à une suppression de fonction, mais aussi à une irritation des parties profondes du cervelet et des parties de l'isthme céré-

(1) Vulpian. *Leçons sur la physiologie gén. et comp. du système nerveux.* Paris, 1866.

bral qui président aux mouvements de locomotion. Il suffirait du reste, d'après Vulpian, de soulever le cervelet avec un instrument introduit entre cet organe et le plancher du quatrième ventricule pour que le désordre du mouvement se manifeste. Les altérations du mouvement seraient plus intenses après une lésion unilatérale, et la section du cervelet sur la ligne médiane ne détermine pas le même désordre qu'une lésion très étendue en surface mais asymétrique. Vulpian et Philippeaux ont pratiqué l'ablation du cervelet chez la carpe et la tanche et n'ont déterminé aucune modification reconnaissable des mouvements de translation; mais si l'on touche les pédoncules de l'organe et surtout s'ils sont coupés, on provoque aussitôt un trouble considérable des mouvements; le poisson est agité, il nage en tournant sur lui-même, il meut ses nageoires d'une façon désordonnée; il existe des phénomènes qui rappellent ceux que l'on observe chez les vertébrés supérieurs. Luys (1) avait obtenu les mêmes résultats en lésant le cervelet des poissons. Vulpian ne se prononce pas d'une façon positive sur la fonction du cervelet, et il avoue que le problème est encore loin d'être résolu : il admet que le vertige n'est pas étranger aux phénomènes produits par les lésions expérimentales du cervelet. Cette opinion a été partagée par Cyon (2).

Lussana (3) a été amené par des expériences très bien poursuivies et des observations très complètes à une conception nouvelle de la fonction du cervelet. Il le considère comme l'organe central pour le sens musculaire. Voici résumée l'observation d'un chien opéré par lui et examiné seize mois après l'extirpation du cervelet. Il peut garder la station debout, s'il est appuyé, mais il se produit des oscillations verticales et horizontales de la tête, surtout si l'appui est supprimé. Il existe un déplacement en sens inverse de la portion pelvienne et de la portion thoracique et dans le même sens de la portion pelvienne et de la portion cervicale (incurvation du tronc). Les jambes sont écartées. Dans la

(1) Luys. Études sur l'anatomie, la physiologie et la pathologie du cervelet. *Arch. gén. de Méd.*, 1864.

(2) E. Cyon. *De chorcæ indole.* Diss. inaug. Berlin, 1864. — *Wiener Medicinische Jahrbücher*, 1865. — *Die Lehre v. d. Tabes dorsalis.* Berlin, 1867.

(3) Lussana. *Journal de Physiologie de l'homme et des animaux*, t. V, 1862. Physiopathologie du cervelet. *Arch. it. de biologie*, 1886.

position couchée, les membres antérieurs sont écartés et étendus en avant et en dehors; la tête appuyée par le menton sur le sol. La marche et la course sont possibles; les jambes écartées se lèvent brusquement et retombent brusquement, les pattes postérieures s'étendent brusquement. Pendant la préhension des aliments par la bouche, il existe une grande incertitude, et l'animal est obligé de s'y prendre à plusieurs reprises. Quand il marche dans l'obscurité (les yeux bandés par exemple), les troubles s'exagèrent très peu ; la marche est plus circonspecte, mais bien assurée; les pattes antérieures s'entrecroisent. En descendant un escalier, il appuie sa poitrine sur les marches; si l'escalier est rapide, il culbute; dans l'ascension il y a titubation.

La nage, les mouvements des oreilles, de la langue, des mâchoires sont normaux. Les désordres des mouvements de locomotion volontaire sont plus prononcés pour les membres antérieurs.

Le cervelet étant l'organe nerveux central du sens musculaire, les cordons postérieurs peuvent en être considérés comme les organes de transmission. Dans le cervelet, organe collectif, se perdent et s'unifient les innervations coordinatrices des deux côtés et se perçoit le centre de gravité du corps dans la station et la locomotion. Il doit percevoir la résultante du poids et des efforts des diverses parties du corps de façon à en mesurer le centre de gravité dans leurs mouvements si complexes et leurs fonctions si variées. Les fibres qui viennent de la moelle et s'y terminent lui apportent les notions de tact, d'espace, de pression : il coordonne aussi les mouvements volontaires dans la translation du corps, de même que dans les olives se fait la coordination du langage et des mouvements du visage, et dans la moelle allongée la coordination des mouvements volontaires de la mastication et de la bouche. Le cervelet contient également le centre pour les mouvements coordinateurs des yeux. L'ataxie frappe chez les animaux les membres thoraciques, parce que chez eux le centre de gravité est plus rapproché du thorax, c'est pour la même raison qu'elle prédomine aux membres inférieurs chez l'homme.

Les faits rapportés par Lussana ont été scrupuleusement observés et la théorie imaginée par lui semble en découler tout naturellement : il est fâcheux qu'il ait envisagé le cervelet comme un centre de perception du sens musculaire; mais il l'a aussi envisagé comme l'agent

de la coordination musculaire dans les déplacements du centre de gravite, et à ce point de vue sa théorie sur la fonction du cervelet se rapproche beaucoup de celle de Flourens.

Weir-Mitchell (1) et Nothnagel (2) ont recherché les effets des mutilations et des excitations du cervelet. Weir-Mitchell a surtout utilisé les caustiques (injections de mercure, applications de perchlorure de fer, de teinture de cantharide, réfrigération rapide par pulvérisations d'éther): il a pu obtenir par ce procédé des phénomènes d'incoordination, recul, chutes en arrière, mais ces phénomènes étaient de courte durée; ce qui persistait c'était une faiblesse assez marquée de tous les mouvements soient volontaires, soient involontaires; le cervelet serait un organe de renforcement dont l'action serait très analogue à celle des masses ganglionnaires spinales et cérébrales. Nothnagel a réussi à déterminer par l'excitation de l'écorce au moyen d'une aiguille rougie des contractions musculaires, se produisant d'abord du même côté que l'excitation, puis se généralisant; il insiste surtout sur la prépondérance fonctionnelle du vermis (dans son tiers moyen); les lésions profondes de cette partie du cervelet provoqueraient seules des troubles durables; cette conclusion a été admise par Baginsky (3).

Si nous résumons les diverses opinions émises sur la physiologie du cervelet, nous pouvons dire que le cervelet a été considéré comme un centre d'énergie musculaire (Haller, Rolando, Leven et Ollivier, Weir-Mitchell), comme un centre coordinateur des mouvements volontaires (Flourens, Bouillaud, Wagner, Lussana), du sens musculaire (Lussana), des mouvements de propulsion (Magendie), de sensibilité (Lapeyronie, Pourfour du Petit, Saucerotte, Foville, Pinel Grandchamp, Dugès), des fonctions organiques et du sensorium commune (Willis), de l'amour physique (Gall, Eckhard, Budge et Valentin). Les hypothèses de Gall et de Willis ont été réfutées par un grand nombre de faits cli-

(1) Weir-Mitchell. Researches on the Physiology of the cerebellum *Américan Journal of the medical science*, vol. LVIII, 1869

(2) Nothnagel. Zur Physiologie des cerebellum. *Centralblatt für die Medicinischen Wissenschaften*, 1876.

(3) Baginsky. Ueber Unt. des Kleinhirns. *Archiv. für Physiologie*, 1881.

niques et d'expériences, elles ne sont plus soutenues actuellement par aucun physiologiste. Longet pense que le cervelet n'est pas absolument étranger aux phénomènes de la sensibilité puisqu'il communique avec une partie des faisceaux postérieurs de la moelle, mais l'expérience démontre d'une façon positive que le cervelet n'est pas le foyer exclusif des sensations. Longet, se basant sur ses propres expériences et sur celles de ses prédécesseurs, affirme que la détermination précise des usages du cervelet reste un des problèmes les plus embarrassants de la physiologie : il donne la préférence à l'opinion qui représente le cervelet comme influençant d'une manière spéciale la coordination des mouvements de translation, parce que la physiologie expérimentale la confirme pleinement, elle n'est pas en contradiction avec l'anatomie normale et elle n'est pas en opposition avec les faits pathologiques ; mais la conclusion finale de l'auteur est celle exprimée par Vulpian quelques années auparavant : « le problème relatif à la détermination complète et rigoureuse des fonctions du cervelet attend encore sa solution définitive ».

Le travail de David Ferrier (1878) sur les fonctions du cerveau, sert de transition entre la première période illustrée par Flourens et la seconde qui commence avec Luciani. Ce travail est particulièrement intéressant par les effets qu'a obtenus l'auteur, en excitant électriquement l'écorce du cervelet. Les résultats, qu'il a obtenus en détruisant le cervelet, sont d'un bien moindre intérêt par ce fait qu'il n'a pu conserver les animaux longtemps en vie. Il se range à l'opinion de Flourens et considère comme un fait suffisamment établi que les lésions du cervelet peuvent provoquer des troubles de l'équilibre sans lésion indirecte des organes voisins ; il admet donc, contrairement à Brown-Séquard, que les désordres du mouvement, consécutifs aux lésions mécaniques du cervelet, sont en réalité provoqués par l'irritation du cervelet et non pas par l'irritation des organes voisins.

Ferrier (1) a essayé de déterminer le rapport qui existe entre le siège de la lésion et le sens de la modification de l'équilibre. Si le cervelet est divisé sur la ligne médiane dans le sens antéro-posté-

(1) J. Ferrier. Les *fonctions du cerveau*, traduit de l'anglais par de Varigny, 1878.

rieur, il y a peu de troubles de l'équilibre, pas de vacillement, pas de mouvements de rotation. Ces troubles sont très légers s'il existe une lésion parfaitement symétrique ; lorsque cette symétrie n'existe pas, les désordres deviennent manifestes.

Si la partie antérieure du lobe moyen est lésée, l'animal tend à tomber en avant ; si c'est la partie postérieure, il y a une tendance continuelle à tomber en arrière ; ces faits ont été vérifiés par Ferrier sur le singe, mais l'animal ne vécut que deux jours : il compare le mouvement de recul avec renversement de la tête en arrière à la rétraction de la tête et à la tendance à tomber en arrière signalée comme symptômes très fréquents dans les maladies du lobe moyen du cervelet. Quant au mouvement de rotation après la lésion des lobes latéraux, il se fait le plus habituellement du côté lésé et s'accompagne de la déviation des yeux signalée par Magendie : ce mouvement serait le même, d'après Ferrier, qu'il y ait une lésion du lobe latéral ou du pédoncule cérébelleux moyen, ce qui avait été déjà indiqué par Hitzig ; dans ses expériences les animaux roulaient du côté de la lésion. Toutefois Ferrier fait intervenir le degré de la lésion et fait remarquer que, si la totalité du lobe est affectée, il y a tendance à tourner du côté atteint ; si la lésion est limitée, le trouble de l'équilibre n'étant plus suffisant pour déterminer la rotation, la chute se fait du côté opposé : ainsi un singe, sur le cervelet duquel il avait détruit la surface du lobule postéro-supérieur gauche, avait une tendance à tomber en arrière et à droite, mais ce mouvement était quelquefois si violent que combiné avec la rotation spinale, il faisait rouler l'animal sur son côté gauche.

Ferrier a tenté d'électriser le cervelet sur un grand nombre d'animaux (singes, chiens, chats, lapins, pigeons, poissons), mais il n'a pu réussir que sur un très petit nombre. Il est d'abord très difficile de découvrir le cervelet sans déterminer d'hémorrhagies graves : de plus, l'excitabilité du cervelet serait sujette à des variations qui rendent difficiles les recherches.

L'électrisation du cervelet des singes détermine des mouvements des yeux, des mouvements de la tête et des mouvements des membres : les mouvements des yeux ont spécialement attiré l'attention de Ferrier. Voici les résultats qu'il a obtenus :

1° Pyramide du lobe moyen. — Les deux yeux tournent à gauche

ou à droite dans un plan horizontal (suivant que les électrodes sont appliquées à gauche ou à droite).

2° Processus vermiforme supérieur.

A. — *Extrémité postérieure.*

a) *Ligne médiane.* Les deux yeux regardent directement en bas.

b) *Côté gauche.* Ils regardent en bas et à gauche.

c) *Côté droit.* Ils regardent en bas et à droite.

B. — *Extrémité antérieure.*

a) *Ligne médiane.* Les deux yeux regardent directement en haut.

b) *Côté gauche.* Ils regardent diagonalement en haut et à gauche.

c) *Côté droit.* Ils regardent diagonalement en haut et à droite.

3° Lobe latérale. (Lobule semi-lunaire.)

a) *Côté gauche.* Les deux yeux regardent en haut et tournent à gauche.

b) *Côté droit.* Les deux yeux regardent en haut et tournent à droite.

4° Flocculus. (Cette excitation n'a pu être faite que deux fois.)

Les deux yeux tournent sur leurs axes antéro-postérieurs.

Lorsque, pendant l'expérience, la tête était laissée libre, les mouvements de la tête coïncidaient souvent avec ceux des yeux. Lorsque par l'excitation de la partie antérieure du lobe médian, les yeux regardaient en haut, la tête était rejetée en arrière ; il existait, par intermittences, une tendance à étendre les jambes et quelques mouvements spasmodiques des bras. L'abaissement des yeux (excitation de la partie postérieure du lobe médian) est associé à un mouvement en avant ou en bas de la tête ; de même le mouvement en haut et en dehors des yeux est accompagné d'un mouvement en arrière et en haut de la tête, à droite ou à gauche. Les mouvements des membres se produisent du même côté que la moitié excitée, ils ont un caractère brusque et spasmodique. L'excitation du cervelet détermine aussi une contraction des pupilles ; jamais Ferrier n'a constaté de vomissements ou d'irritation des organes génitaux. Il a obtenu des résultats très analogues sur le chien, le chat, le lapin que nous croyons inutile de

reproduire ici. Sur le cervelet des oiseaux (pigeons) l'irritation du cervelet ne détermine pas de mouvements des globes oculaires ; la tête est déviée du côté de l'excitation avec quelques mouvements de l'aile et de la patte. Sur le poisson, l'irritation d'un côté fait saillir l'œil de ce côté et détermine l'incurvation de la queue du même côté, les nageoires s'étalent : l'irritation du milieu du cervelet fait saillir les deux yeux en avant, la queue s'incurve en haut vers la tête et les nageoires s'étalent.

D'après Ferrier, ces expériences sont en accord parfait avec les symptômes observés au cours de maladies ou lésions du cervelet : nystagmus, déviations oculaires persistantes, troubles de l'équilibre ; il compare ces phénomènes avec ceux qui ont été décrits par Purkinje et Hitzig consécutivement au passage d'un courant galvanique à travers le crâne dans la région cérébelleuse, et les explique les uns par les autres. Purkinje et Hitzig ont remarqué en effet que si on fait passer un courant galvanique d'intensité moyenne au travers de la tête, les électrodes étant placées dans les fosses mastoïdes derrière les oreilles, l'individu ainsi électrisé éprouve une sensation de vertige telle que les objets situés devant lui semblent se mouvoir, de droite à gauche si l'anode ou pôle positif est placé dans la fosse mastoïde droite, et de gauche à droite s'il est placé dans la fosse mastoïde gauche, et la tête et le corps s'affaissent du côté de l'anode. Hitzig a montré de plus que, au moment où la tête se porte vers l'anode, les globes oculaires se meuvent dans le même sens et souvent oscillent.

La modification de la conscience qui accompagne le phénomène n'est qu'un fait accessoire coïncidant avec l'intervention du cervelet, sans en être un facteur. Si d'autre part, nous tournons pendant un certain temps autour de l'axe et dans le même sens, de droite à gauche par exemple, les objets extérieurs semblent se déplacer dans le sens contraire. Au moment où nous nous arrêtons ce mouvement de rotation des objets extérieurs semble continuer, d'où sensation d'instabilité et d'étourdissement ; or « l'acte compensateur nécessaire pour que l'équilibre soit maintenu consiste, dans le cas de rotation à gauche, dans l'inclinaison de la tête et du corps à droite, accompagnée de déviation des yeux à droite pour ne pas perdre de vue les objets et les empêcher de sortir du champ de la vision ». Au moment de l'arrêt, il suffit de diriger l'œil à droite pour empêcher le mouvement

apparent des objets extérieurs qui continue après l'arrêt de la rotation. Ferrier en conclut que le côté droit du cervelet coordonnerait le mécanisme musculaire qui empêche le déplacement de l'équilibre sur le côté opposé ; de même que le mouvement en arrière de la tête, l'extension du tronc et des membres et l'élévation des yeux, déterminés par l'irritation de la partie antérieure du lobe médian, sont les efforts compensateurs pour contrebalancer la rotation en avant, etc. Le cervelet semblerait donc être l'arrangement complexe de centres individuellement différenciés, qui, en agissant ensemble, règlent les diverses adaptations musculaires nécessaires au maintien de l'équilibre du corps. C'est pourquoi le développement du cervelet serait proportionnel à la variété et à la complexité de l'activité musculaire, c'est pourquoi il y a opposition absolue entre l'irritation et la destruction d'une partie quelconque du cervelet. Les lésions du cervelet ne causent pas de paralysie du mouvement volontaire ; si la fatigue survient vite chez les animaux sur lesquels on a pratiqué une lésion cérébelleuse, c'est par les efforts qu'ils sont obligés de faire pour remplacer un mécanisme indépendant de la conscience, et non pas parce que le cervelet serait une source d'énergie, comme l'avait imaginé Weir-Mitchell.

Ferrier insiste en outre sur l'analogie qui existe entre les effets des lésions des canaux semi-circulaires et celles du cervelet ; les canaux semi-circulaires sont en relation avec la protubérance par le nerf acoustique, lequel est en rapport avec le cervelet ; or les premiers ont une importance très grande dans le mécanisme de l'équilibre, le cervelet doit donc intervenir aussi dans ce même mécanisme. Cette dernière idée a été soutenue de nouveau par Stefani (1) : cet auteur pense que le cervelet utilise les impressions qui lui sont fournies par les terminaisons du nerf de la huitième paire pour régler l'attitude de la tête dans l'espace ; mais ses expériences sont peu convaincantes, puisqu'à l'autopsie des animaux qu'il avait opérés il a trouvé, outre la lésion cérébelleuse, des lésions des canaux semi-circulaires. Du reste, il a modifié plus tard cette conception pour se ranger à l'opinion de Lussana. Dupuy (2) a pu obtenir aussi des réactions parfaitement

(1) Stefani. Contribuzione alla fisiologia del cervelletto. Ferrare, 1877.

(2) Dupuy. 1° Sensibilité du cervelet à la douleur. *Soc. de biologie*, 1885. 2° Recherches sur la physiologie du cervelet. *Soc. de biologie*, 1887.

localisées dans les yeux et la plupart des groupes musculaires, en excitant différents points du cervelet. L'irritation même très légère fait pousser des cris de douleur à l'animal en expérience, pareils à ceux que l'on voit survenir lorsqu'on excite la dure-mère crânienne : ces irritations, qu'elles soient mécaniques ou électriques, ont donné les mêmes résultats chez le singe, le chien, le cobaye, le lapin.

II

Le travail de Luciani (1) (1891) a jeté un nouveau jour sur les fonctions du cervelet. Quel que puisse être le sort de la théorie de ce physiologiste, il faut reconnaître que son œuvre a rendu de grands services : il a suivi une technique méthodique et pratique qui lui a permis d'obtenir de longues survies chez le chien et le singe; il a pu ainsi observer et rapporter fidèlement l'évolution des phénomènes consécutifs à l'extirpation totale ou partielle du cervelet. Toute cette partie de son œuvre présente le plus grand intérêt, de même que la critique des expériences physiologiques entreprises avant lui sur cet organe.

Le cervelet est, d'après Luciani, un organe central fonctionnellement homogène et non pas un agrégat d'organes, à chacun desquels reviendrait une fonction distincte. Contrairement au cerveau dont les rapports avec le reste du système nerveux sont des rapports croisés, les rapports anatomiques et physiologiques du cervelet avec les autres parties du système nerveux sont des rapports directs.

Les destructions expérimentales du cervelet, partielles ou totales, déterminent deux espèces de phénomènes, des phénomènes immédiats, dus à l'irritation, et des phénomènes éloignés, dus à l'imperfection ou manque d'innervation cérébelleuse.

Phénomènes irritatifs. — Ils sont d'autant plus intenses et plus diffus que la lésion est plus profonde et se rapproche davantage des pédoncules cérébelleux. Si la lésion est bilatérale et symétrique, les phénomènes irritatifs se présentent également diffus dans les muscles des deux côtés ; dans les mutilations bilatérales asymétriques et dans

(1) Luciani. 1° *Linee generali sulla fisiologia del cervelletto*, Firenze, 1884. — 2° *Il cervelletto. Nuovi studi di fisiologia normale e patologica*, Firenze, 1891. — 3° *I Recent studi sulla fisiologia del cervelletto secondo il prof David Ferrier, Rettificazioni e repliche.* Reggio Emilia, 1895.

l'altération unilatérale ils prédominent dans les muscles du côté exclusivement ou principalement blessé. Ces phénomènes dépendent de l'irritation des fibres efférentes qui composent les faisceaux pédonculaires; ce qui le démontre,c'est que chez un animal qui a subi depuis quelque temps l'extirpation du lobe médian du cervelet et chez lequel beaucoup de fibres des pédoncules ont subi une dégénérescence et perdu par conséquent leur excitabilité, si on enlève alors un hémisphère du cervelet, les phénomènes sont beaucoup plus légers et fugaces que si on avait fait la même opération en une seule fois sur un autre animal.

Cette irritation des fibres efférentes se traduit de deux façons différentes, suivant qu'il s'agit d'une destruction unilatérale, ou d'une destruction totale.

a) Destruction unilatérale. — Les phénomènes sont les suivants : agitation, inquiétude, fréquents cris de l'animal : pleurothotonos ou incurvation de l'axe vertébral vers le côté opposé, associé à l'extension tonique du membre antérieur du même côté, et aux mouvements cloniques des trois autres membres : contorsion en spirale de l'axe vertébral et principalement de la région cervicale vers le côté sain, associée au strabisme et au nystagmus unilatéral et quelquefois bilatéral (déviation en dedans et en bas de l'œil du côté opéré, et en dehors et en haut de l'œil du côté opposé). Tendance à la rotation autour de l'axe longitudinal, suivant la direction de la torsion et du strabisme, c'est-à-dire du côté opéré vers le côté sain. Ces mouvements, continuels et permanents pendant les deux premiers jours, s'exagèrent ou ne se produisent les jours suivants que quand on approche l'animal, ou quand on l'excite, ou bien encore quand il cherche à marcher ; dans les intervalles le calme est parfait.

b) Destruction totale. — Agitation très grande, cris et inquiétude de l'animal. Incurvation en arrière de l'axe vertébral, spécialement de la région cervicale, en forme d'opisthotonos ; extension tonique des deux membres antérieurs avec mouvements cloniques des membres postérieurs et convergence bilatérale des deux globes oculaires. Tendance à reculer et à tomber en arrière. D'abord continus, ces symptômes ne surviennent ensuite que par intermittences, quand on excite l'animal ou quand il veut accomplir un acte volontaire.

Les phénomènes irritatifs disparaissent graduellement : le premier qui disparaît est la tendance à la rotation autour de l'axe longitudinal, puis l'extension tonique des membres antérieurs s'atténue peu à peu :

alors on ne constate plus que des convulsions cloniques et des oscillations : l'animal fait des essais de marche, mais les fortes oscillations rendent ces tentatives inefficaces; enfin, peu à peu, il fait des progrès dans la station debout et dans la marche; si à cette période de son amélioration on le suspend par la peau du dos, il se produit encore une incurvation de la colonne vertébrale et c'est le phénomène irritatif qui persiste le plus longtemps. La faculté de déglutir qui était abolie les premiers jours est réacquise très promptement; l'animal réussit à flotter et à nager avant de pouvoir marcher ; mais là encore il perd l'équilibre et tourne autour de l'axe s'il s'agit d'une destruction unilatérale, et se rejette en arrière s'il s'agit d'une extirpation totale.

Ces phénomènes sont ceux qu'on observe chez le chien. Chez le singe, ils sont très analogues; pourtant, au lieu de l'extension des membres antérieurs, c'est la flexion qu'on observe : ils sont aussi de plus courte durée.

Le mouvement de rotation autour de l'axe est le résultat d'un brusque défaut d'équilibre dans l'activité fonctionnelle des centres encéphaliques des deux cotés; la cause en est dans un trouble sensoriel et une impression vertigineuse.

Comme l'a démontré Schiff, le roulement chez le lapin se produit dans deux sens : 1° du côté opéré vers le côté sain ; 2° du côté sain vers le côté opéré. Le premier est un roulement d'irritation, le second un roulement paralytique. Luciani admet cette distinction, mais, contrairement à Schiff, il ne pense pas que le cervelet régisse les mouvements volontaires de la colonne vertébrale; le roulement irritatif du côté opéré vers le côté sain, déterminé par l'irritation d'un faisceau pédonculaire, se fait dans ce sens, parce qu'il y a exagération unilatérale de l'influx nerveux transmis au pédoncule irrité : le roulement paralytique s'accomplit en sens inverse, parce que l'influx cérébelleux manque brusquement à une moitié des centres en rapport avec le pédoncule sectionné. Pourtant, chez le chien, Luciani n'a observé que le roulement irritatif et jamais le paralytique, tandis que chez le lapin, on observe les deux. Luciani pense que le sens musculaire leur sert à éviter le deuxième roulement : en effet, après avoir détruit une partie de la sphère sensitivo-motrice et avoir ainsi supprimé le sens musculaire et l'impulsion motrice, on constate que le chien, à toute tendance de locomotion, roule autour de l'axe longitudinal du

côté lésé. Il n'y a pas que les muscles de la colonne vertébrale qui interviennent dans les mouvements de rotation; Luciani pense que les membres jouent un rôle important dans la production du phénomène; si, en effet, on lie les quatre membres ou les membres postérieurs, il n'y a plus de mouvement de rotation : sans contredire les expériences de Schiff sur le lapin, il pense que les muscles des membres interviennent peu chez le lapin pour déterminer le phénomène du roulement, tandis que chez le chien ils sont l'agent principal de ce même phénomène.

Phénomènes dépendant de l'imperfection ou du manque d'innervation cérébelleuse. — Tandis que les phénomènes irritatifs sont plus marqués aux membres antérieurs, les phénomènes dus au défaut d'innervation cérébelleuse le sont davantage aux membres postérieurs. Ils sont localisés dans la sphère des actes volontaires et ne se rapportent nullement aux sens, aux instincts ou à l'intelligence. Luciani distingue deux ordres de phénomènes à cette période : 1° les phénomènes de suppression ; 2° les phénomènes de compensation. La suppression se caractérise essentiellement par l'imparfaite énergie que l'animal déploie dans les actes volontaires, dans le défaut de tonicité des muscles, et dans le mode anormal de leurs contractions. Les actes compensateurs consistent dans la forme insolite des mouvements volontaires, dans les anomalies de la mesure et de la direction. Ces phénomènes constituent l'ataxie cérébelleuse : il en existe deux variétés suivant que la lésion a été totale ou qu'elle n'a intéressé qu'un hémisphère.

a) Destruction unilatérale. — La faiblesse est telle dans les muscles du côté opéré que l'animal peut être pris pour un hémiplégique; il se traîne en rampant sur la fesse du côté opéré, faisant des efforts avec les membres du côté sain. Cet état peut durer plusieurs semaines ; en s'accotant contre un mur, il peut se mouvoir régulièrement, mais il fléchit sous son propre poids. L'animal peut pourtant nager, mais le flanc du côté opéré plonge toujours plus que celui du côté sain. Les mêmes phénomènes s'observent pendant un mois et même plus, durant lequel l'animal fait des tentatives pour se dresser ou marcher. Ces tentatives sont la manifestation des actes compensateurs, capables de corriger et de réparer les effets de la suppression du cervelet. L'animal élargit sa base de sustentation en écartant les

membres antérieurs, surtout celui du côté lésé et incurve la colonne vertébrale de ce côté.

Cette compensation a des limites, l'animal qui marche ainsi sur un plan régulier ne peut plus avancer sur un plan irrégulier ou accidenté. Quand on lui offre de la nourriture, en la tenant à une certaine distance au-dessus de sa tête, il se dresse verticalement, mais il retombe à cause de la flexion des membres postérieurs. Si on lui fait traîner un poids fixé à la queue ou aux membres, la chute est presque fatale, surtout si le poids est fixé aux membres du côté sain.

En résumé, cette suppléance se ferait, d'après Luciani, par les hémisphères cérébraux, mais la fatigue survient vite, c'est pourquoi l'animal préfère rester au repos. L'auteur en conclut que le manque d'innervation d'une moitié latérale du cervelet détermine une hémiasthénie neuro-musculaire homonyme. Il existe en même temps une diminution du tonus normal des muscles. A la palpation, les muscles paraissent plus flasques et moins tendus du côté enlevé que du côté sain : *c'est l'asthénie.*

Pendant la station sur les quatre pattes, l'animal fléchit souvent sur les membres du côté opéré ; les chutes seraient dues au relâchement des muscles ; il soulève davantage les pattes du côté lésé, et elles retombent plus brusquement sur le sol. A cette deuxième catégorie de phénomènes Luciani donne le nom *d'atonie.*

Enfin il existe du tremblement, des oscillations,de la titubation qui dépendraient d'une sommation imparfaite des impulsions élémentaires dont dépend la contraction ; cette troisième catégorie de phénomènes constitue *l'astasie.*

Chez le singe, les actes compensateurs surviennent plus tôt. Il écarte aussi les membres antérieurs, et s'il veut se tenir sur les callosités ischiatiques, il doit se fixer à un objet voisin ou se maintenir en équilibre en appuyant une ou deux mains sur le sol; l'astasie musculaire (tremblement, titubation, oscillations rythmiques) est très marquée; l'atonie du côté lésé se manifeste par un certain degré d'affaissement du corps de ce côté.

b) Destruction totale. — La suppression fonctionnelle qui en résulte est caractérisée par ce que les auteurs français ont appelé la démarche de l'ivresse. Après la cessation des phénomènes irritatifs, l'animal ne peut se tenir sur ses pieds. A chaque tentative, il tombe tantôt d'un

côté, tantôt de l'autre, en frappant la tête. Il réussit d'abord à soulever les membres antérieurs en abduction forcée, mais les membres postérieurs fléchissent. L'astasie et l'asthénie sont très marquées ; il y a de fortes oscillations antéro-postérieures du tronc, quand l'animal veut manger. Peu à peu, il réussit à marcher sans chute, et à avancer sans appui. Ces phénomènes ne peuvent être considérés, d'après Luciani, comme causés par un défaut de coordination, parce que ces animaux peuvent nager. La restitution fonctionnelle qui se produit graduellement est due en totalité à une suppléance par la zone sensitivo-motrice de l'écorce cérébrale, quand l'extirpation a été totale.

Les chutes sont dues à l'atonie et l'asthénie des muscles de la colonne vertébrale qui causent une plus grande convexité en haut de l'axe vertébral, et déterminent ainsi une élévation du centre de gravité, et par là une moindre stabilité de l'équilibre. Il en résulte encore une moins grande fixité de l'axe vertébral qui rend plus faciles les oscillations horizontales passives et actives. Luciani ne voit pas dans l'ébriété *une perturbation du sens de l'équilibre* ; l'efficacité des actes compensateurs au moyen desquels l'animal évite la chute démontre au contraire que ce sens fonctionne normalement.

Chez le singe complètement privé de cervelet, les phénomènes de l'asthénie musculaire y sont plus marqués dans les membres postérieurs, il ne peut se tenir droit sur le sol sur les pattes postérieures comme seul appui. L'incurvation en haut du dos est plus marquée. Les phénomènes astatiques sont très marqués aux muscles du cou et il y a un tremblement léger des membres chaque fois que l'animal veut faire une opération manuelle isolée.

Luciani conclut de ses expériences et des résultats anatomiques fournis par l'étude des dégénérescences secondaires (V. Marchi) que le cervelet est un organe homogène, un organe dont chaque segment a la même fonction que l'ensemble et le pouvoir de suppléer à l'absence des autres. Le cervelet exerce à l'état normal sur le reste du système nerveux une influence qui se traduit par une action neuro-musculaire sthénique, tonique et statique, c'est-à-dire une action complexe par laquelle le cervelet augmente l'énergie potentielle dont disposent les appareils neuro-musculaires (action sthénique) ; il accroît le degré de leur tension durant la pause fonctionnelle (action tonique) ; il accélère le rythme des impulsions élémentaires durant leur

activité fonctionnelle et il assure la fusion normale et la continuité régulière des actes (action statique). L'action complexe qu'exerce le cervelet par ses voies efférentes est une action trophique soit directe, soit indirecte. Directe, elle est démontrée par les dégénérescences consécutives à son ablation. Indirecte, elle s'affirme par la dégénération lente des muscles et de la peau, par divers troubles dystrophiques généraux ou locaux, par une plus grande lenteur de la croissance et de la rénovation des tissus, par une diminution de la résistance de l'animal à l'action nocive des agents extérieurs, enfin par une vie généralement plus courte.

A l'état normal, cette action est lente, tranquille, continue ; mais dans les conditions morbides de l'organe, son activité trophique et fonctionnelle peut être exaltée à un tel point qu'il se produit une perturbation violente des fonctions sensorielles (vertige) motrices (défaut de coordination des mouvements) et trophiques (polyurie, glycosurie, acétonurie, diminution de poids).

L'activité physiologique complexe du cervelet n'est pas une activité spécifique, sui generis, mais plutôt une activité commune, et pour ainsi dire fondamentale de tout le système nerveux. La valeur physiologique du cervelet dans la vie animale est très comparable à la valeur des ganglions nerveux périphériques dans la vie végétative.

Luciani compare ensuite le cervelet à un gros ganglion rachidien ; pour soutenir une pareille comparaison, il met en parallèle les dégénérescences observées par Marchi à la suite de lésions cérébelleuses, et celles observées par R. Oddi et M. Rossi après la section des racines postérieures : dans les deux cas il y a une dégénération avec sclérose de quelques groupes de cellules nerveuses ; dans les deux cas, la dégénération s'étend le long du névraxe, soit en montant, soit en descendant ; elle est bilatérale, mais elle prédomine du côté lésé, enfin elle se dissémine dans les différents segments du névraxe ; chose étrange, cela suffit à Luciani pour affirmer une analogie parfaite entre l'influence trophique directe du ganglion rachidien et celle du cervelet.

L'influence trophique indirecte serait la même et Luciani assimile les troubles dystrophiques observés après les mutilations cérébelleuses à ceux observés après la section des racines postérieures (Baldi). Enfin l'influence sthénique, tonique et statique du cervelet serait abso-

lument semblable à celle du ganglion rachidien. Les travaux de Cyon, puis de Belmondo et Oddi ont démontré que la racine antérieure était moins excitable, si la racine postérieure n'était plus en relation anatomique ou physiologique avec la moelle : de sorte qu'à l'état normal la racine postérieure serait parcourue par une onde « lente et tranquille d'excitation » et cette onde de renfort, qu'elle ait son origine dans le ganglion lui-même, ou dans les excitations périphériques, n'est pas essentiellement différente de celle qui émane du cervelet. Ce renfort d'excitabilité implique en effet une action sthénique, tonique et statique transmise des ganglions intervertébraux à la moelle, de la moelle aux nerfs moteurs et de ceux-ci aux muscles.

Les faits exposés par Luciani ont été fort bien observés et les auteurs qui, après lui, ont reproduit ces expériences ont constaté les mêmes phénomènes ; mais l'interprétation de Luciani n'a pas été admise par tous.

Laborde (1), après avoir examiné les faits présentés par Luciani, critique sa théorie : il pense que l'importance donnée par Luciani à la conservation de la nage chez ses animaux est excessive ; la natation serait chez le chien un acte moins compliqué que la marche, dont il n'a qu'à accomplir les mouvements, sans avoir à poser et à conduire les pieds sur un plan résistant. Les phénomènes paralytiques n'ont pas été constatés par Laborde ; chez quelques animaux (coqs), auxquels il avait enlevé le cervelet, il pouvait tendre à une de leurs pattes des poids assez considérables que l'animal soulevait sans peine.

Borgherini et Gallerani (2) ont constaté à peu près les mêmes phénomènes que ceux indiqués par Luciani, mais sur de jeunes animaux ; la fonction du cervelet est, d'après ces auteurs, tellement importante dans le premier âge que sans elle les faits d'association motrice automatique qui dépendent des centres nerveux sous-jacents viennent à manquer d'une façon permanente. La vue peut corriger le désordre locomoteur ; si elle est supprimée, il y a inertie complète de la volition, les membres restent dans la position qu'on leur donne (état

(1) Laborde. Les fonctions du cervelet. Études de critique expérimentale. *Comptes rendus de la Société de biologie*, 1890. — *Traité élémentaire de physiologie du système nerveux*, ch. XVII. 1892.

(2) Borgherini et Gallerani. Contribuzione allo studio dell' attivita funzionali del cervelletto. *Rivista sperimentale di Freniatria et Medic. legale*, 1891.

somniforme). Aucun des animaux n'a montré de nystagmus, ni de strabisme ; les lésions ne s'accompagnent pas de troubles de la sensibilité, mais de troubles viscéraux : atonie intestinale, paralysie vésicale, arrêt de développement de jeunes animaux.

Dupuy (1) se rattache à une opinion très analogue à celle de Luciani : il remarque que si on fait l'ablation du cervelet complètement, les pédoncules coupés entièrement et au même niveau, le tout en un seul temps, il ne survient aucun symptôme locomoteur chez l'animal en expérience (chien jeune, lapin, cobaye) ; ce qui frappe le plus, c'est un affaiblissement extrême de la force des mouvements de l'individu tout entier : et même, en comparant la faiblesse qui suit l'ablation des lobes cérébraux à celle qui provient de l'ablation du cervelet, on est surpris de voir que l'animal conserve plus de force dans le premier cas que dans le second.

Risien Russell (2), Ferrier et Turner (3) ont fait de nombreuses expériences sur le singe ; ces auteurs ont généralement confirmé les faits observés par Luciani. Russell y a ajouté quelques modifications et quelques détails. Il insiste particulièrement sur l'exagération des réflexes tendineux du même côté que la lésion et une diminution de la sensibilité coexistant avec une parésie motrice.

Les résultats de l'ablation d'une moitié de l'organe sont les suivants : 1° Rotation suivant l'axe longitudinal vers le côté opposé ; 2° Titubation vers le côté opposé ; 3° Rotation de la colonne cervicale de telle sorte que le côté de la face correspondant au côté de la lésion cérébelleuse est directement dirigé en haut, avec incurvation de la colonne vertébrale à concavité du côté de la lésion ; 4° Incoordination principalement dans les membres du même côté ; 5° Contracture plus marquée dans les extrémités du côté de la lésion et prépondérante dans l'extrémité antérieure de ce côté ; 6° *Exagération des réflexes tendineux, plus marquée du même côté* ; 7° Parésie motrice affectant les

(1) Dupuy. *Ouvr. cit.*

(2) Risien Russell. Experimental Researches into the Functions of the Cerebellum. *Philosophical Transactions of the Royal Society of London*, V, 185, 1894.

(3) Ferrier et Turner. A Record of experiments illustrative of the symptomatology and degenerations following lésions of the cerebellum and its peduncles and related structures in Monkeys. *Philosophical Transactions of the royal Society of London*, vol. 185, 1894.

deux membres du côté de la lésion et le membre postérieur du côté opposé; 8° *Anesthésie et analgésie* de même distribution que la parésie motrice; 9° *Déviation* du globe oculaire du côté opposé en bas et en dehors, alors que celui du même côté est très légèrement dévié; 10° *Nystagmus latéral* (ces oscillations se faisant du côté opposé vers le côté de la lésion).

L'ablation totale du cervelet détermine : 1° Une incoordination générale; 2° Une contracture plus marquée dans les extrémités antérieures; 3° L'exagération des réflexes tendineux; 4° Une parésie motrice affectant toutes les extrémités, mais les postérieures plus que les antérieures; 5° Anesthésie et analgésie de même distribution; 6° Déviation des globes oculaires légèrement en bas; 7° Nystagmus pour n'importe quelle direction des globes.

Les effets immédiats de l'ablation de la partie postérieure du lobe médian sont : des phénomènes oculaires caractérisés par une chute des globes oculaires avec rotation en bas et un peu en dehors, avec nystagmus vertical irrégulier; des phénomènes moteurs consistant en une parésie des membres postérieurs avec intégrité relative des antérieurs, de l'incoordination : la tête est instable, surtout pendant les mouvements volontaires; il n'y a généralement pas de mouvements de rotation. La sensibilité, très diminuée aux quatre membres au début, redevient normale d'abord aux membres antérieurs. Les réflexes sont légèrement augmentés. Au bout de quelques semaines on ne constate plus qu'une légère défectuosité des mouvements des membres postérieurs.

A la suite des lésions cérébelleuses, l'auteur a constaté un amaigrissement très prononcé, un nombre assez considérable d'ophtalmies avec ulcérations de la cornée; mais il attribue l'amaigrissement à la difficulté de l'alimentation et non pas au défaut d'une influence trophique dépendant du cervelet, de même que les troubles oculaires sont dus à l'irritation déterminée par l'éther ou le bichlorure de mercure employés pendant l'anesthésie ou les pansements.

Russel rapporte également dans son travail un cas d'absence congénitale du cervelet chez le chat (le lobe droit du cervelet était à peine la moitié de l'étendue du gauche). Cette atrophie cérébelleuse s'était manifestée pendant la vie par une parésie accentuée des deux extrémités du côté droit, mais surtout du membre postérieur, et la patte gauche postérieure était un peu plus longue que la droite.

Cet auteur a cherché ce que devenait l'excitabilité de l'écorce cérébrale après la destruction unilatérale ; il a pu constater que dix à quinze minutes après l'opération l'hémisphère du côté opposé à la lésion cérébelleuse était plus excitable, et qu'il pouvait y avoir entre les deux hémisphères des différences assez considérables se chiffrant à 200 ou 300 à l'échelle de Kronecker. Les mêmes résultats ont été constatés trois mois après l'extirpation du cervelet. De même, si à un animal, dont le cervelet a été enlevé d'un côté seulement, on fait des injections intraveineuses d'huile essentielle d'absinthe, les convulsions sont beaucoup plus intenses du côté où le cervelet a été enlevé. Russel conclut de ces expériences que l'ablation d'une moitié du cervelet a une influence directe sus l'hémisphère cérébral du côté opposé. Luciani (1) a constaté que l'excitation électrique de l'écorce cérébrale motrice du côté opposé à la lésion cérébelleuse produit des réactions plus fortes, pour la plupart des points excités ; pour quelques autres, il y a une diminution de l'excitabilité par comparaison avec l'excitation de l'écorce cérébrale du côté de la lésion : plusieurs mois après l'opération, il y a exagération de l'excitabilité corticale des deux côtés, et Luciani en conclut que les rapports du cerveau et du cervelet sont surtout, mais pas uniquement croisés. Bianchi (2) a trouvé que les réactions motrices des membres, déterminées par les excitations électriques de l'écorce ne sont pas modifiées par la destruction partielle ou totale du cervelet. Bianchi n'en admet pas moins les rapports réciproques anatomiques et physiologiques entre le cervelet et le cerveau; il admet la suppléance du cervelet absent par le cerveau; il a pu maintenir en vie un chien auquel il avait fait une destruction profonde du cervelet et qui ne présentait plus aucun trouble de coordination, sa force musculaire était diminuée et la fatigue survenait rapidement : cette suppléance serait démontrée anatomiquement, d'après Bianchi, par ce fait que dans le cas de destruction du cervelet, il y a un développement insolite de la partie antérieure du cerveau et principalement du gyrus sigmoïde.

(1) Luciani. De l'influence qu'exercent les mutilations cérébelleuses sur l'excitabilité de l'écorce cérébrale et sur les réflexes spinaux. *Arch. italiennes de biologie*, t. XXI. — Quale influenza esercitino le mutilazioni cerebellari sull excitabilita della corteccia cerebellare e sui reflessi spiuali. (Atti dell XI congresso medico internazionale. — *Congrès de Rome*, 1894, vol. II.)

(2) Bianchi, cité par J. Soury. *Les fonctions du cerveau*, 1891.

Russell pense que les déviations oculaires consécutives aux mutilations cérébelleuses, de même que le nystagmus dans le déplacement volontaire des yeux, sont des phénomènes paralytiques ; la contracture et l'exagération des réflexes démontrent l'influence directe du cervelet sur les centres spinaux. Les désordres de la locomotion proviennent de l'exagération d'action des muscles qui doivent compenser ceux qui sont paralysés, mais les mouvements rotatoires et la titubation sont le résultat de la sensation subjective de la perte d'équilibre, qui cependant provient d'un phénomène objectif directement lié à une exagération d'action. L'anesthésie et l'analgésie d'une part, et la parésie d'autre part existant du côté extirpé contribuent à établir des analogies entre le cervelet et l'écorce sensitivo-motrice du cerveau.

Ferrier et Turner ont fait un grand nombre d'expériences sur les singes ; les phénomènes observés par ces auteurs sont tellement comparables à ceux de Luciani, de Russell, que nous ne croyons pas devoir y insister davantage. Malgré cela, les auteurs ne semblent pas avoir entrevu d'une façon certaine la fonction du cervelet, puisque Ferrier, dans une allocution prononcée à la Société neurologique de Londres, affirme que l'opinion de Vulpian, c'est-à-dire que le problème de la fonction du cervelet n'est pas près d'être résolu, se peut appliquer encore à l'état ne nos connaissances.

Je ne citerai que pour mémoire une nouvelle théorie soutenue par Courmont (1) et Follet, mais sans y insister, vu que les expériences ne jouent qu'un rôle très accessoire dans ce recueil de citations où l'anatomie comparée joue le principal rôle. Courmont a choisi le rat comme objet de ses expériences, « parce qu'il est très impressionnable » ; c'est dire que ses expériences ont été faites avec une idée préconçue. Après avoir enlevé le cervelet du rat, il passe en revue les modifications des cinq modes d'expression des émotions de l'animal : l'attitude, le geste, le tressaillement, la fuite et le cri. Les symptômes observés sont les suivants : Attitude indifférente ; il ne fait plus de bonds ; à chaque bruit qui l'effraie, le tressaillement n'est plus le même, « il n'a plus de modalité, c'est un simple mouve-

(1) Courmont. *Le cervelet et ses fonctions*, Paris, 1891.

ment réflexe ; la fuite n'existe plus, ou bien elle est molle, apathique ; le cri psychique n'existe plus ». De ces expériences l'auteur conclut que l'ablation du cervelet, chez le rat, a pour conséquence l'apathie ; de même que s'appuyant à la fois sur l'expérience, l'anatomie comparée et la clinique, il conclut que le cervelet est l'organe de la sensibilité psychique.

Schiff (1) n'a pas accepté les idées de Flourens sur le rôle du cervelet comme coordinateur des mouvements de locomotion, tels que le saut, le vol et la station debout ; si la coordination, telle qu'elle est comprise par l'auteur français, doit être envisagée comme l'isochronisme ou l'ordre de succession d'après lequel les mouvements isolés dépendant de la moelle doivent se combiner pour produire par leur harmonie des mouvements généraux réguliers, les symptômes que Schiff a observés consécutivement aux lésions cérébelleuses, les faits cliniques qu'il a relevés sont tous contradictoires de l'hypothèse de Flourens. Ce n'est pas la succession irrégulière des mouvements qu'on observe après les lésions cérébelleuses, c'est une altération de la forme et de la direction des mouvements ; mais la direction générale des mouvements est conservée, la tête se lève quand l'animal veut se dresser sur ses pattes, elle s'abaisse quand il veut fuir ; Schiff reconnaît pourtant que tous ces mouvements sont troublés, qu'il se produit des oscillations, de la titubation, mais à ces oscillations, à cette titubation l'animal réagit d'une façon appropriée. Ses expériences ont été faites sur le chien, le chat et l'écureuil ; pour vérifier la conservation de la coordination, il plaçait un écureuil privé de cervelet sur un plancher résonnateur : on pouvait ainsi très bien percevoir que le rythme du galop était conservé, la succession n'était pas altérée, mais les sons isolés dont se composait chaque temps principal étaient devenus inégaux en intensité, en durée, etc.

La raison des oscillations de la tête (verticales et latérales) dans la titubation ne serait pas à chercher, d'après Schiff, dans une contraction musculaire insuffisante, qui laisserait agir la pesanteur ou l'élasticité des antagonistes, mais dans une innervation simultanée des antagonistes trop intense : c'est pourquoi, quand l'animal cherche

(1) SCHIFF. *Ueber die Functionen des Kleinhirns. Recueil des mémoires physiologiques*, volume III, 1896.

à prendre un morceau de viande qui se trouve à terre, on peut sentir par la palpation de la nuque des petites contractions intercurrentes des élévateurs de la tête; ces contractions sont provoquées chaque fois que la tête doit prendre ou conserver une attitude. Si l'animal est couché, ou s'il veut dormir, toutes ces contractions disparaissent; le même phénomène peut être constaté dans les muscles fixateurs de la colonne dorsale et de la colonne lombaire, quand l'animal veut se dresser sur ses pattes. En somme, il y a aberration de l'innervation motrice qui agit non seulement sur les muscles dont la contraction est nécessaire, mais aussi sur les antagonistes et les muscles voisins.

Chaque hémisphère contient des éléments qui influent sur les mouvements des deux moitiés du corps ; leur destruction ne détermine aucune paralysie, aucun affaiblissement des mouvements ; mais s'il est établi que des lésions étendues d'un hémisphère retentissent sur tous les mouvements, il est vrai également que des lésions circonscrites déterminent des troubles localisés à certaines parties du corps : certaines lésions auraient déterminé des altérations des mouvements de la tête, d'autres seulement une vacillation dans les membres postérieurs, d'autres même dans une seule patte antérieure.

L'action du cervelet n'est pas une action frénatrice, telle qu'en arrêtant certaines irradiations de l'innervation motrice, celle-ci se concentrerait tout entière dans une impulsion déterminée (Budge). Ce qui rendrait cette conception inadmissible pour Schiff, c'est que, dans cette hypothèse, une lésion bilatérale du cervelet devrait entraîner des altérations deux fois plus intenses du mouvement; or, Schiff insiste sur ce fait, déjà mis en lumière par Vulpian, que les troubles de la coordination sont beaucoup moins considérables après les lésions absolument symétriques du cervelet.

La conclusion de Schiff est que dans le cervelet siègent des appareils qui mettent en jeu les groupes musculaires nécessaires à l'accomplissement d'un mouvement compliqué : non seulement les groupes musculaires qui dirigent le mouvement voulu, mais aussi d'autres groupes musculaires qui ne font que fixer le membre et les articulations, qui préparent ainsi aux leviers leurs points d'appui et dont les contractions faibles sont des antagonistes du mouvement d'ensemble.

Si la paralysie et la faiblesse des mouvements ne sont pas la consé-

quence des lésions cérébelleuses, il faut pourtant admettre que dès le début les mouvements ne se font pas non plus avec leur force normale, la lenteur du mouvement est là pour le prouver ; Schiff avoue que le mécanisme de ce prétendu renforcement des mouvements lui échappe totalement.

Résumé. — *Ce court aperçu sur les expériences des physiologistes et leurs résultats démontre déjà que les désordres consécutifs aux destructions totales ou partielles du cervelet sont des désordres du mouvement. Ces désordres sont constants chez les mammifères et les oiseaux ; chez les reptiles et les poissons, ils seraient beaucoup moins marqués (Exp. de Steiner* (1) *sur la grenouille), ou même ils feraient défaut (Exp. de Fano* (2) *sur la tortue palustre ; de Vulpian, Luys, Steiner sur les poissons); les désordres sont d'autant plus intenses que l'animal opéré exécute normalement des mouvements plus compliqués et plus différenciés.*

Dans le cas de destruction unilatérale, les désordres du mouvement sont caractérisés, immédiatement après l'opération, par des mouvements de rotation autour de l'axe longitudinal : du côté opéré vers le côté sain, d'après les uns ; en sens contraire d'après les autres; dans les deux sens pour quelques-uns. Il existe encore, actuellement, une grande confusion sur le sens des mouvements de rotation ; on a tenté d'expliquer les divergences d'opinion par la différence des procédés opératoires et par suite des régions atteintes, par le moment plus ou moins éloigné de l'opération auquel on observait ces mouvements, etc... quelques-unes des raisons invoquées sont sérieusement motivées ; mais la raison principale de ce désaccord semble être dans ce fait qu'on n'a pas suffisamment indiqué le point de repère qui détermine le sens même de la rotation. Nous reviendrons sur ce point en discutant l'interprétation de nos propres expériences.

Les désordres du mouvement consécutifs aux destructions partielles ou totales du cervelet ont été l'objet de plusieurs inter-

(1) Steiner, cité par Vlassak. Das Kleinhirn des Frosches. *Arch. für Physiologie*, 1887.

(2) Fano, cité par Beaunis. (*Nouveaux éléments de physiologie humaine*, 1888.)

prétations qu'on peut réduire cependant à deux principales : 1° Le cervelet est un centre d'énergie et de renfort pour tous les mouvements ; 2° Le cervelet préside à la coordination de certains groupes musculaires, appliquée au maintien de l'équilibre. Cette deuxième interprétation suppose comme la première que le cervelet est un centre d'énergie et de renfort, mais pour certains mouvements seulement.

Quelques auteurs ont cherché à résoudre la question en rapprochant les données de l'anatomie et celles de la physiologie : cette méthode ne pouvait avoir de chances de succès que dans ces dernières années, grâce aux progrès rapides de l'anatomie du système nerveux. Il ne nous semble pas que les physiologistes contemporains aient suffisamment serré ce rapprochement : c'est pourquoi nous nous appliquerons particulièrement à expliquer par les relations anatomiques du cervelet les résutats obtenus par la physiologie expérimentale : c'est le but principal de ce travail.

Nous avons négligé, dans cet historique, de signaler les théories imaginées par les cliniciens pour expliquer tel ou tel cas de lésion cérébelleuse ; il eût fallu, pour cela, reprendre presque toutes les observations publiées s'adressant à des cas très dissemblables : nous avons préféré recueillir celles qui nous semblaient les plus propres à servir à l'étude de la physiologie du cervelet, en leur donnant la valeur de véritables expériences, sans nous préoccuper des interprétations qu'elles avaient soulevées, d'autant plus que c'est par leur réunion et leur groupement qu'elles acquièrent le plus d'importance.

CHAPITRE II

Constitution anatomique du cervelet.

Le cervelet est un organe impair et médian, situé, chez l'homme, au-dessous des hémisphères cérébraux qui le recouvrent entièrement, en arrière des tubercules quadrijumeaux, au-dessus du bulbe et de la protubérance auxquels il fournit une gouttière profonde et qu'il déborde largement sur les côtés. Son aspect sillonné et lamelleux lui donne un cachet absolument particulier : son volume, quoique peu considérable par rapport à la masse énorme des hémisphères cérébraux, est pourtant assez important pour qu'on lui ait donné le nom de petit cerveau (Kleinhirn des auteurs allemands), dénomination qui n'est d'ailleurs justifiée ni par la morphologie, ni par l'histologie, ni par la physiologie. Le cervelet se distingue au contraire de toutes les autres parties du système nerveux central par son aspect et par sa structure, et bien que sa fonction ne soit pas indépendante de ces mêmes parties auxquelles l'unissent de nombreux faisceaux nerveux, il représente dans son ensemble, quelque chose d'incomparable, un organe.

Il existe dans les quatre classes de vertébrés, présentant un développement d'autant plus grand qu'on remonte l'échelle des classes animales. Il y a dans sa constitution trois parties à considérer : une médiane, le vermis ; et deux latérales, les hémisphères cérébelleux ; le vermis appartient aux quatre classes des vertébrés ; les hémisphères cérébelleux, rudimentaires chez les oiseaux, prennent des proportions considérables chez les mammifères et principalement chez l'homme.

Une description morphologique du cervelet de l'homme ne rentre pas dans le plan de notre travail ; aussi nous renvoyons à ce sujet aux traités classiques d'anatomie des centres nerveux ; nous n'emprun-

terons à l'anatomie que les notions qu'elle peut fournir sur les relations du cervelet avec les autres centres nerveux, c'est-à-dire sur les fibres qui y prennent leur origine et sur celles qui s'y terminent; c'est pourquoi les dégénérescences secondaires consécutives aux lésions cérébelleuses ou poursuivies jusque dans le cervelet seront plus parti-

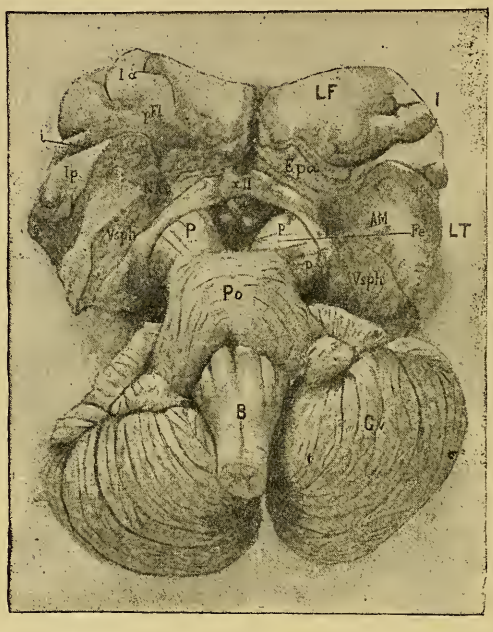

Fig. 1. — *Coupe de Meynert. Tronc encéphalique et cervelet. (D'après une photographie.) Figure empruntée à l'anatomie des centres nerveux par M. et Mme Dejerine.*

AM. Avant-mur. — *B.* Bulbe rachidien. — *Cv.* Hémisphères du cervelet. — *Epa.* Espace perforé antérieur. — *Fe.* Faisceau en écharpe de Féré. — *I.* Insula. — *i.* Sillon de l'insula. — *Ia.* Circonvolutions antérieures de l'insula. — *Ip.* Circonvolution postérieure de l'insula. — *LF.* Lobe frontal. — *LT.* Lobe temporal. — *NA.* Noyau amygdalien.— *P.* Pied du pédoncule. — *pFL.* Pli falciforme de Broca. — *Vsph.* Ventricule sphénoïdal. — *xII.* Chiasma des nerfs optiques.

culièrement étudiées : elles permettent de comprendre la constitution de l'appareil de même que l'expérimentation physiologique permet de saisir les effets de son fonctionnement. C'est en rapprochant ces deux ordres de faits que nous essaierons d'entrevoir le mécanisme même de ce fonctionnement.

Le cervelet de l'homme se compose en réalité de deux organes : l'*écorce cérébelleuse* et la *masse grise centrale* ou *noyaux centraux*.

L'*écorce cérébelleuse* est divisée sur sa face supérieure par deux sillons dirigés d'avant en arrière, sillons longitudinaux supérieurs, en trois parties, une médiane, le vermis ou lobe médian ; deux latérales beaucoup plus volumineuses, les hémisphères cérébelleux ou lobes la-

FIG. 2. — *Face supérieure du cervelet* (*d'après une photographie*).

Le vermis, qui prend ici le nom de monticule, est limité en avant par l'échancrure semi-lunaire ou marginale antérieure et en arrière par l'incisure marsupiale. Latéralement deux sillons, surtout marqués en arrière, le séparent des hémisphères (sillons longitudinaux supérieurs). En arrière un sillon profond, sillon supérieur de Vicq-d'Azyr, divise la face supérieure des hémisphères en deux parties inégales ; en avant le lobe quadrilatère, en arrière le lobe semi-lunaire supérieur.

téraux. Les hémisphères débordent le vermis en avant et en arrière en formant deux échancrures, l'échancrure semi-lunaire ou marginale antérieure, et l'incisura marsupialis ; de même sur sa face inférieure, le cervelet est creusé d'un sillon profond « vallée » dans le fond duquel on peut retrouver la même division du cervelet en une portion médiane ou vermis et deux latérales ou hémisphères cérébelleux. Le vermis

est ici beaucoup plus saillant que sur la face postérieure, il est séparé des hémisphères par deux profonds sillons à direction antéro-postérieure : ce sont les sillons longitudinaux droit et gauche.

L'écorce cérébelleuse est divisée par un grand nombre de sillons en lobes, lobules, lames et lamelles, mais ces sillons ne sont pas aussi profonds au niveau du vermis qu'au niveau des hémisphères. Il n'y a pas toujours une continuation apparente des lames des hémisphères et de celles du vermis ; si elle est apparente pour la partie supérieure du cervelet, elle ne l'est plus pour la partie postérieure et la partie inférieure ; mais si on se reporte au développement du cer-

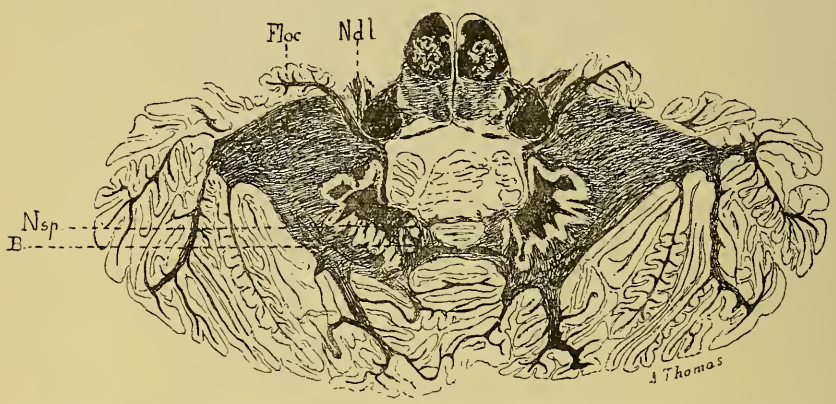

FIG. 3. — *Coupe du bulbe et du cervelet destinée à montrer les rapports respectifs de l'écorce, de la masse blanche et des noyaux gris centraux (le noyau du toit ne figure pas sur cette coupe).*

B. Bouchon. — *Floc.* Flocculus. — *Ndl.* Noyau dentelé. — *Nsp.* Noyau sphérique. (Coloration par la méthode de Pal.)

velet, on peut admettre qu'il existe un nombre égal de lobes pour le vermis et pour les hémisphères, et un lobe du cervelet peut être considéré comme formé d'une portion vermienne et de deux portions hémisphériques (Kölliker).

Chez l'homme la *masse grise centrale* présente un aspect plissé, dentelé, qui lui a fait donner le nom de *noyau dentelé*. Il existe des deux côtés, dans la profondeur du cervelet, à la limite du vermis et des hémisphères ; en dedans de lui se trouve de chaque côté une masse grise de forme assez régulièrement circulaire sur une coupe trans-

versale de l'organe, mais beaucoup plus petite, c'est le *noyau du toit*. Les deux noyaux du toit sont très rapprochés l'un de l'autre ; ils ne sont séparés que par quelques fibres qui s'entrecroisent à ce niveau. Entre le noyau du toit et le noyau dentelé, il existe deux petits noyaux accessoires, le *noyau sphérique* et *le bouchon*.

Entre l'écorce et les ganglions centraux se trouve la substance médullaire du cervelet qui remplit les espaces laissés libres par l'écorce et les noyaux ; elle envoie des prolongements dans l'écorce jusque dans les lobes, lobules, lames et lamelles. Elle est constituée en grande partie par les expansions des fibres pédonculaires.

Il existe dans le cervelet plusieurs systèmes de fibres que l'on peut diviser en : *fibres de projection ; fibres d'association ; fibres commissurales*.

Les fibres de projection s'étendent : 1° entre l'écorce et les ganglions centraux ; 2° entre l'écorce ou les ganglions centraux et des noyaux de substance grise extra-cérébelleux (fibres des pédoncules).

Les fibres d'association servent à unir les lobules entre eux : fibres en guirlande de Stilling.

Les fibres commissurales unissent les deux hémisphères en s'entrecroisant dans le vermis : ces fibres, comme nous le verrons plus loin, sont peu nombreuses et leur dénomination n'est pas justifiée : les fibres qui s'entrecroisent dans la masse blanche du vermis ne sont pas, en effet, pour la plupart, des fibres commissurales ; elles n'appartiennent pas en propre au cervelet, mais aux expansions pédonculaires. — Les fibres dites commissurales sont surtout abondantes en avant et au-dessus du noyau dentelé et du noyau du toit, où elles forment la grande commissure antérieure ; elles forment en arrière du noyau du toit, à la base de la branche horizontale de l'arbre de vie, un groupement plus petit : la commissure postérieure. Enfin, sur des coupes transversales du cervelet, la masse blanche est sillonnée par d'élégants fascicules de fibres arquées que Stilling a désignées sous le nom de fibres semi-circulaires et que l'étude des coupes sériées permet de différencier en deux groupes : les unes passent en dehors du noyau dentelé, ce sont les fibres semi-circulaires externes ou *fibræ semi-circulares* de Stilling, les autres passent au dedans du noyau dentelé, ce sont les fibres semi-circulaires internes. — Cette division des fibres semi-circulaires en deux groupes : l'un interne, l'autre

externe, appartient à Monsieur et Madame Dejerine (Anatomie des centres nerveux, t. II, *en préparation*).

Chez les autres mammifères, le cervelet présente un aspect différent : dans les classes moins élevées, le vermis devient de plus en plus saillant et les hémisphères plus petits. La masse grise centrale est aussi représentée dans chaque moitié du cervelet par deux noyaux, mais le noyau dentelé ne mérite plus ici son nom, car il forme une masse unique non sillonnée, c'est le corps rhomboïde (chez le singe, le noyau dentelé est sillonné mais les dentelures sont moins nombreuses et moins profondes que chez l'homme); le noyau du toit présente le même aspect que chez l'homme.

Nous ferons remarquer que chez les mammifères, dont les hémis-

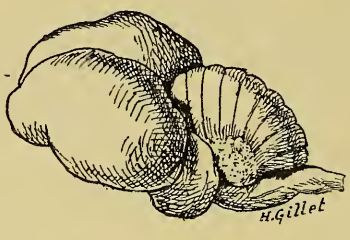

FIG. 4. — *Encéphale de grue.*

Le cervelet, vu de profil, est représenté par le vermis très volumineux avec un appendice latéral très petit.

phères cérébelleux sont relativement peu développés, le pédoncule cérébelleux moyen et la substance grise du pont, les olives bulbaires et le corps restiforme sont beaucoup moins développés que chez l'homme, de sorte qu'il doit exister des liaisons intimes entre le développement de ces différentes parties et celui des hémisphères cérébelleux. Chez les animaux dont le cervelet est réduit au vermis (oiseaux, reptiles, poissons) le pont et le pédoncule cérébelleux moyen font défaut. Chez les oiseaux, les lamelles du vermis se renflent un peu latéralement pour former les appendices latéraux, que certains auteurs considèrent comme la première apparition des hémisphères cérébelleux : chez eux la masse grise centrale est distribuée dans quatre noyaux (noyaux du toit, corps rhomboïdes); la raison d'être du noyau dentelé n'est donc pas dans l'hémisphère cérébelleux : il

s'accroît avec lui, mais il apparaît avec le vermis ; c'est pourquoi chez les mammifères, il doit y avoir deux portions à distinguer dans le noyau dentelé à un point de vue phylogénétique : une portion vermienne et une portion hémisphérique.

Chez les poissons et les reptiles, le cervelet n'est plus représenté que par une lame transversale, plissée chez certains poissons, lisse chez d'autres ; chez les reptiles, il existe une seule lame, présentant deux prolongements latéraux chez quelques-uns (crocodile).

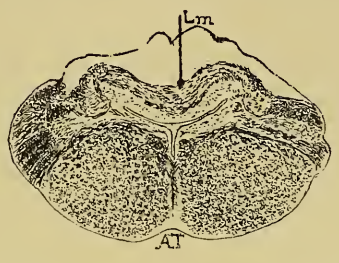

Fig. 5. — *Coupe du bulbe et du cervelet du serpent (morelia argus) réduit à la lame transversale (Lm.) (Color. par la méthode de Pal.)*

Ce que nous voulons retenir actuellement, c'est qu'en réalité dans le cervelet des mammifères et des oiseaux il y a deux parties bien distinctes à considérer au point de vue anatomique : la corticalité cérébelleuse et les noyaux centraux ; la physiologie nous apprendra d'ailleurs que cette distinction n'est pas vaine, et que les effets des destructions du cervelet ne sont pas identiques, suivant que l'écorce seule ou l'écorce et les noyaux ont été détruits.

CHAPITRE III

Les fibres afférentes. — Leur origine et leur terminaison.

Si la physiologie du cervelet ne peut être éclairée que par la connaissance de ses relations anatomiques avec les autres centres nerveux, et, par suite, de l'action qu'il peut ainsi exercer sur eux, il est aussi important de savoir quels sont les organes qui envoient des fibres au cervelet, si le trajet de ces fibres est direct ou croisé ; des premiers rapports peut-être pourra-t-on déduire des notions importantes sur l'activité propre du cervelet ; les autres aideront à découvrir sous quelles excitations cette activité entre en jeu.

L'anatomie macroscopique nous apprend que trois gros pédoncules unissent le cervelet avec d'autres centres nerveux, ce sont : le pédoncule cérébelleux inférieur, le pédoncule cérébelleux moyen, le pédoncule cérébelleux supérieur ; seule l'étude des dégénérescences nous a enseigné dans quel sens conduisent les fibres qui entrent dans leur composition ; nous savons que ces trois pédoncules conduisent dans les deux sens, de sorte que leur étude trouve sa place dans la description des voies afférentes et des voies efférentes du cervelet.

I. — Pédoncule cérébelleux inférieur.

Le pédoncule cérébelleux inférieur conduit au cervelet des fibres qui prennent leur origine dans la moelle et le bulbe. On lui distingue deux portions fondamentales :

1° Le segment externe ou corps restiforme proprement dit.

2° Le segment interne du pédoncule cérébelleux inférieur appelé encore segment interne du corps restiforme.

I. — Le **corps restiforme** est surtout constitué par des fibres afférentes, qui sont de deux ordres : des fibres médullaires, des fibres bulbaires.

A. — Fibres médullaires. — Les fibres médullaires suivent dans la moelle des voies différentes; elles sont au nombre de trois :

a) Le faisceau cérébelleux direct.

b) Le faisceau de Gowers (1).

c) Les cordons postérieurs (faisceaux de Goll et de Burdach).

Le faisceau cérébelleux direct et le faisceau de Gowers réunis constituent le faisceau latéral ascendant; ce faisceau fut primitivement considéré comme un système unique; ce n'est que récemment (Loewenthal) qu'il fut divisé en deux portions, l'une ventrale ou antérieure qui, après le travail de Gowers (1880-1886), prit le nom de faisceau de Gowers; l'autre postérieure ou dorsale qui a gardé le nom de faisceau cérébelleux direct de Flechsig, bien qu'il ait été décrit pour la première fois par Foville, en se basant sur la même méthode de myélinisation.

Foville (2) avait remarqué, en effet, sur la moelle des nouveau-nés, qu'en dehors du faisceau pyramidal croisé, pas encore myélinisé à cette époque, et par conséquent à la périphérie et dans le segment postérieur du cordon latéral, il existait un faisceau de fibres déjà myélinisées : il put poursuivre le trajet de ce faisceau à travers le bulbe et la protubérance jusque dans le cervelet : Flechsig (3)

(1) Nous étudions ici le faisceau de Gowers, bien qu'il ne contribue pas à former le corps restiforme, mais il trouve sa place parmi les fibres médullaires afférentes; il a été d'ailleurs confondu au début avec le faisceau cérébelleux direct.

(2) « Tout le faisceau latéral de la moelle allongée ne se porte pas au cerveau ; le prolongement de cette partie du faisceau latéral de la moelle, que nous avons signalé comme accessoire du faisceau principal, se retrouve dans la moelle allongée et se porte dans le cervelet, accolé à la partie inférieure du corps restiforme. Ce petit faisceau est très facile à voir chez les nouveau-nés : il se distingue de la portion du faisceau latéral qui se porte au cerveau par un intervalle de substance grise demi-transparente pendant les premiers mois de la vie extra-utérine. Il n'est pas visible seulement dans le bulbe rachidien. C'est là qu'il faut le considérer avec le plus d'attention pour bien saisir son prolongement dans l'intérieur du cervelet. On peut le voir ensuite régner sans interruption jusque vers la fin du renflement lombaire de la moelle épinière, toujours séparé de l'élément cérébral de ce faisceau latéral par un intermédiaire de substance grise. »

(Foville. *Traité d'anat. et de phys. du système nerveux cérébro-spinal.* Paris, 1844.)

(3) Flechsig. *Die Leitungsbahnen im Gehirn u. Rückenmark des Menschen auf*

a pu préciser quelques détails relatifs à l'origine de ce faisceau qui se trouve dans les cellules ganglionnaires de la colonne de Clarke du même côté. Comme d'autre part les colonnes de Clarke recevraient des fibres des racines postérieures, non des membres, mais du tronc, le faisceau cérébelleux direct conduirait surtout des excitations venues du tronc. Suivant l'individu, ce faisceau s'étalerait plus ou moins à la périphérie de la moelle ; à la hauteur de la moelle cervicale, il atteindrait en avant jusqu'aux racines antérieures les plus externes. Flechsig n'avait pas distingué de segment antérieur et de segment postérieur dans ce faisceau, qu'il désignait du reste sous le nom de faisceau cérébelleux latéral : Kleinhirnseitenstrangbahn. Il le faisait terminer dans l'écorce du lobe médian, tout près de la commissure antérieure. Il se myélinise en même temps que les premières fibres du cervelet, c'est-à-dire vers le 7e mois de la vie intra-utérine.

L'embryologie a donc démontré l'existence d'un faisceau ascendant de la moelle vers le cervelet. La confirmation de ce fait a été donnée par l'étude des dégénérescences expérimentales; nous lui devons encore la distinction de deux faisceaux dans le faisceau latéral.

En effet, Türck (1), étudiant les dégénérescences ascendantes de la moelle, a pu constater que ces dégénérescences étaient localisées dans les cordons postérieurs et les cordons latéraux; mais cet auteur, n'ayant à sa disposition d'autre méthode que la recherche des corps granuleux par la résection de petits fragments de moelle, n'a pu déterminer exactement la topographie de la dégénérescence du faisceau cérébelleux; ainsi pour Türck, dans les dégénérescences ascendantes, les corps granuleux occupaient dans le cordon latéral le même siège que dans les dégénérescences descendantes, plus près pourtant de la périphérie; ils diminuaient de nombre à mesure qu'on remontait vers le bulbe, mais ils se continuaient encore dans le corps restiforme du même côté en arrière de l'olive, et purent être retrouvés à l'insertion du corps restiforme sur le cervelet. Une dégénérescence ascen-

Grund Entwickelungsgeschichtlicher Untersuchungen dargestellt. Leipzig, 1876. — *Plan des Menschlichen Gehirns.* Leipzig, 1883.

(1) Turck. 1° Ueber secundare Erkrankung einzelner Ruckenmarkstrange und ihrer Vorsetzungen zum Gehirne. *Comptes rendus de la section de mathématiques et sciences naturelles de l'Ac. des sciences de Vienne*, mars 1851, juin 1853. — 2° Beobachtungen über das Leituugsvermogen des menschlichen Ruckenmarks. *Ibid.*, mai 1855.

STON MEDICAL
JAN 12 1910

dante analogue fut signalée dans deux cas par Cornil; de même Charcot, dans un cas de paraplégie par cancer de la colonne vertébrale, a trouvé une dégénérescence ascendante cantonnée dans les cordons postérieurs et dans la partie postérieure des cordons latéraux : tous ces faits sont consignés dans le remarquable mémoire de Bouchard (1866 (1): bien qu'il n'ait pu vérifier dans les cas examinés par lui la dégénérescence du cordon latéral, il admet qu'il existe, dans la portion postérieure de la substance blanche antérieure de la moelle, des fibres ascendantes qui mettent l'axe rachidien en rapport avec le cervelet. Depuis, l'examen des dégénérescences secondaires a permis de vérifier ces faits et de poursuivre la dégénérescence ascendante du cordon latéral, c'est-à-dire le faisceau latéral ascendant, là où l'avaient placé Foville et Flechsig et jusque dans le cervelet (Westphal, Monakow (2), etc.).

Gowers (3), le premier, a attiré l'attention sur ce fait que le faisceau latéral était composé de deux systèmes d'origine différente. En étudiant les dégénérescences secondaires consécutives à un écrasement de la moelle au niveau de la région lombaire supérieure par une fracture de la colonne vertébrale, il put constater dans le cordon latéral une dégénérescence qui s'étend en avant du faisceau pyramidal croisé jusqu'au faisceau pyramidal direct ; elle est le plus marquée en avant du faisceau pyramidal croisé et du faisceau cérébelleux direct, en dedans elle s'avance devant le faisceau pyramidal croisé et en dehors elle atteint la surface de la moelle, elle s'étend en pointe en avant vers le faisceau pyramidal antérieur. Le faisceau déterminé par cette dégénérescence ne pouvait être suivi au-dessus de la moelle cervicale supérieure. A la partie supérieure de la moelle cervicale, à la hauteur de la troisième paire nerveuse, là où le faisceau pyramidal atteint la surface de la moelle, il s'introduit comme un mince faisceau entre le faisceau cérébelleux et le faisceau pyramidal. Quelques

(1) Bouchard. Des dégénérations secondaires de la moelle épinière. *Archives générales de médecine*, 1866.

(2) Experimenteller Beitrag zur Kenntniss des Corpus restiforme, des ausseren Acusticuskerns und deren Beziehungen zum Rückenmark. *Archiv für Psychiatrie*, 1883.

(3) Gowers. 1° Diagnose der Rückenmarkskrankheiten, 1880. — 2° Bemerkungen über die antero-laterale aufsteigende Degeneration im Rückenmark. *Neur. Centralblatt*, 1886.

années plus tard (1886) Gowers a décrit de nouveau ce faisceau sans apporter de détails sur sa constitution; il suppose d'abord que ses fibres viennent des racines postérieures du côté opposé en traversant la moelle par la commissure postérieure ; mais, comme dans un cas de dégénération ascendante du faisceau de Goll au cours d'une affection de la queue de cheval, il n'a pu trouver cette dégénérescence, il admet une interruption dans les cellules nerveuses de la moelle.

Lœwenthal (1) a distingué nettement deux faisceaux dans le faisceau latéral ; ses recherches ont porté sur la moelle de deux chiens qui avaient subi, l'un une lésion médullaire entre les deuxième et troisième paires cervicales (il avait survécu 12 semaines à l'opération) ; l'autre une lésion siégeant entre la cinquième et la sixième paires cervicales (il avait survécu 7 semaines) ; il confirme les résultats obtenus par Türck, Westphal, Flechsig, pour la terminaison du faisceau latéral ascendant dans le cervelet : toutefois toutes les fibres de ce faisceau ne montent pas dans le cervelet par la voie du corps restiforme : Monakow (2) avait déjà remarqué qu'un certain nombre de fibres du faisceau latéral montent directement dans la protubérance; il avait supposé que ces fibres se continuent dans la partie latérale du faisceau de Reil : mais il est peu probable que l'atrophie de la substance réticulée qu'il a poursuivie dans le bulbe entre la racine de l'hypoglosse et la coupe du trijumeau, plus haut entre le trijumeau et le noyau du facial, et même jusque dans le voisinage du tubercule quadrijumeau antérieur, à la suite de la section de la moelle cervicale au-dessous de l'entrecroisement pyramidal, réponde simplement au faisceau de Gowers.

Lœwenthal a constaté que, au niveau du bulbe, les fibres du faisceau latéral ascendant suivent deux voies différentes : les unes, les plus nombreuses, fibres dorsales, contournent la racine descendante du trijumeau pour entrer dans le corps restiforme et de là monter vers le cervelet; elles se terminent dans le vermis ; les autres, fibres ventrales, situées en arrière et en dehors des pyramides et des olives, occupent une position de plus en plus excentrique à

(1) Lœwenthal. Dégénérations secondaires ascendantes dans le bulbe rachidien, dans le pont et dans l'étage supérieur de l'isthme. *Revue médicale de la Suisse romande*, n° 9, 1885.

(2) Monakow. *Arch. f. Psych.*, Bd. XIV.

mesure que l'on examine des coupes plus élevées. Au-dessous des tubercules quadrijumeaux postérieurs, ces fibres se continuent avec les fibres externes puis dorsales qui entourent le pédoncule cérébelleux supérieur et se placent à sa partie interne, elles se terminent aussi dans le vermis.

L'existence de deux systèmes de fibres dans le faisceau latéral ascendant a été vérifiée ensuite par Auerbach (1), Mott (2), Tooth (3); Mott a fait du faisceau ventral le prolongement supérieur du faisceau décrit par Gowers, et du faisceau dorsal le prolongement du faisceau décrit par Flechsig : désormais le faisceau ventral recevra la dénomination de faisceau de Gowers, dénomination qui n'est pas absolument justifiée, comme nous le verrons plus loin; le faisceau dorsal garde le nom de faisceau cérébelleux direct de Flechsig.

a) **Faisceau cérébelleux direct de Flechsig**. — Le faisceau cérébelleux direct prend son origine dans la moelle épinière entre la première lombaire et la douzième dorsale, il apparaît avec les colonnes de Clarke dont les cellules lui abandonnent leurs prolongements cylindraxiles. Comme la colonne de Clarke s'étend dans la moelle depuis la première lombaire jusqu'à la première dorsale, sa principale origine se trouve donc dans la région dorsale de la moelle ; peut-être la région cervicale lui fournit-elle quelques cylindraxes issus des cellules situées dans le voisinage du col de la corne postérieure; Stilling avait décrit, en effet, dans la région cervicale et même dans la région lombaire, à l'insertion de la corne postérieure, quelques cellules isolées, de même aspect que les cellules de la colonne de Clarke.

Les colonnes de Clarke reçoivent des fibres des racines postérieures qui forment un fin réseau au milieu duquel sont logées les cellules ; les fibres qui se terminent dans la colonne de Clarke au niveau de la première racine lombaire sont des fibres radiculaires qui pénètrent beaucoup plus bas dans la moelle (racines lombo-sacrées). Mott (4) a démontré, en effet, qu'après section de la sixième

(1) AUERBACH. Zur anatomischer aufsteigenden Degeneration. *Anat. Anzeiger*, 1890.

(2) MOTT. Ascending Degenerations resulting from lesions of the spinal cord in monkeys. *Brain*, 1892.

(3) TOOTH. Gulstonian lectures. *Degenerations of the spinal cord*, 1890.

(4) MOTT. Die Zufuhrenden Kleinhirnsbahnen des Ruckenmarks bei dem Affen. *Monattschrift für Psychiatrie und Neurologie von Wernicke et Ziehen*, février 1897.

racine post-dorsale chez le singe (ce qui correspond chez l'homme à la première racine sacrée), il y avait une dégénérescence dans la colonne de Clarke, au niveau de la région lombaire supérieure.

Marguliès (1) a constaté également que la section des racines caudales et de la cinquième lombaire entraînait une dégénérescence de la colonne de Clarke dans sa moitié interne. Ceci semble démontrer que les racines postérieures n'aboutissent à la colonne de Clarke qu'après avoir suivi un trajet ascendant dans le cordon postérieur. Le rapport des colonnes de Clarke et des racines postérieures est encore démontré par la disparition du réseau intercellulaire dans le tabes et les affections de la queue de cheval. On ne connaît pas d'autres terminaisons certaines dans la colonne de Clarke : elle recoit presque exclusivement des fibres des racines postérieures du même côté.

Les cellules qui forment les colonnes de Clarke sont des cellules volumineuses à grand axe dirigé verticalement, possédant de nombreux prolongements protoplasmiques [Cajal (2), Lenhossek (3), Van Gehuchten (4)]. Elles s'atrophient consécutivement à des lésions cérébelleuses de longue durée et disparaissent même complètement. Leurs prolongements cylindraxiles constituent le faisceau cérébelleux direct; cette origine est très nette chez des fœtus à terme ou des nouveau-nés dont le faisceau pyramidal n'est pas encore développé (fig. 6); on peut suivre des fibres myélinisées qui abandonnent la colonne de Clarke, passent au-devant d'elle puis se recourbent, en dehors et en arrière vers la périphérie du cordon latéral (Kölliker, Gerlach) ; comme l'a fait remarquer Flechsig, c'est surtout au niveau de la première lombaire et de la douzième dorsale que ces fibres sont le plus nombreuses et qu'il est le plus facile de suivre leur trajet; aussi, chez un fœtus à terme, le faisceau cérébelleux direct se détache à la périphérie de la moelle, en dehors du faisceau pyramidal croisé, dès la région dorsale inférieure.

(1) Marguliès. Experimentelle Untersuchungen über den Aufbau der Hinterstränge beim Affen. *Monatschrift für Psychiatrie und Neurologie von Wernicke et Ziehen.* Heft. 4, 1897.

(2) Cajal. *Les nouvelles idées sur la structure du système nerveux chez l'homme et les vertébrés.* Trad. par Azoulay. Paris, 1894.

(3) Lenhossek. *Derfeinere Baü des Nervensystems im Lichte neuster Forschungen,* 1893. Traduit en français dans le *Journal des connaissances médicales,* par Chrétien, 1893.

(4) Van Gehuchten. *Anatomie du système nerveux de l'homme,* 1897.

D'après quelques auteurs, le faisceau cérébelleux ne serait pas la seule voie efférente des colonnes de Clarke ; c'est ainsi que Bechterew décrit trois systèmes de fibres nées des cellules des colonnes de Clarke :

1° Le premier système représente le faisceau cérébelleux direct.

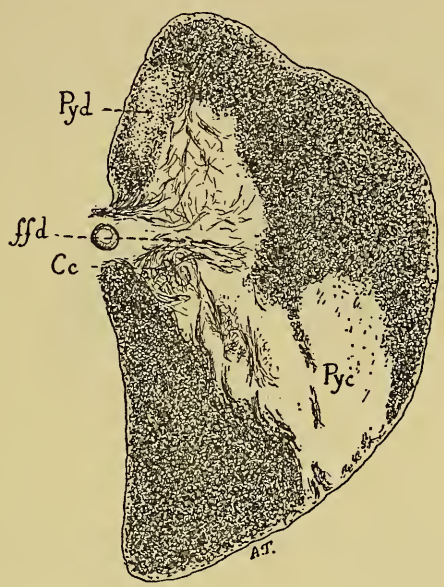

FIG. 6. — *Coupe de la moelle d'un fœtus âgé de 8 mois et demi. — Région dorsale inférieure. — (Coloration par la méthode de Pal.) Le faisceau pyramidal croisé et direct, qui n'est pas encore myélinisé, se détache en blanc. — Les fibres qui prennent leur origine dans la colonne de Clarke se dirigent en dehors vers la périphérie et constituent le faisceau cérébelleux direct.*

Cc. Colonne de Clarke. — *ffd.* Fibres sortant de la colonne de Clarke et se dirigeant vers la périphérie pour constituer le faisceau cérébelleux direct. — *Pyc.* Faisceau pyramidal croisé. — *Pyd.* Faisceau pyramidal direct.

2° Fibres allant à la partie postérieure et interne des cordons postérieurs.

3° Fibres se rendant dans la corne antérieure du côté opposé, après avoir passé par la commissure antérieure ; ces fibres se terminent dans la corne antérieure du côté opposé ; quelques-unes, qui ne s'entrecroisent pas, se terminent dans la corne antérieure du même côté

Cajal a distingué deux espèces de cellules dans les colonnes de Clarke, les unes sont des cellules commissurales dont le cylindre-axe traverse la commissure antérieure, les autres sont des cellules du cordon latéral et leurs prolongements cylindraxiles forment le faisceau cérébelleux. Gaskell (1) admet non seulement que les cylindres-axes s'étendent jusqu'à la corne antérieure, mais il pense qu'ils se continuent plus loin avec les fibres fines des racines antérieures.

Le seul point qui nous intéresse ici, c'est que le faisceau cérébelleux direct tire son origine de la colonne de Clarke et qu'il en est la prin-

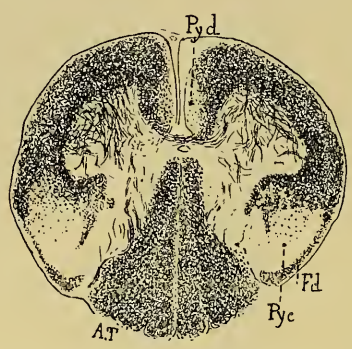

FIG. 7. — *Région cervicale de la moelle d'un fœtus âgé de 8 mois et demi. Le faisceau cérébelleux direct se détache nettement à la périphérie de la moelle en dehors du faisceau pyramidal croisé non myélinisé. (Coloration par la méthode de Pal.)*

Fd. Faisceau cérébelleux direct. — *Pye.* Faisceau pyramidal croisé. — *Pyd.* Faisceau pyramidal direct.

cipale voie efférente. Ce faisceau, examiné chez les fœtus à terme, grossit à mesure qu'on examine des segments de moelle de plus en plus élevés (fig. 7). Au niveau du bulbe il contourne la racine descendante de la cinquième paire et s'engage dans le corps restiforme avec lequel il monte vers le cervelet. Ce trajet est très facile à suivre chez les fœtus : Il l'est encore chez l'adulte à la suite de lésions transverses de la moelle siégeant au-dessus du renflement lombaire ; mais il est moins aisé de poursuivre sa terminaison dans le cervelet soit par la méthode de Pal ou de Weigert, soit par la méthode de Marchi à

(1) GASKELL, cité par *Mott.* (*Loc. cit.*)

cause des grandes dimensions du cervelet chez l'homne ; chez l'animal au contraire on a pu suivre ses fibres dans le cervelet [Loewenthal, Auerbach, Mott, Tooth, Pellizzi (2)]. On admet généralement qu'elles se terminent dans le vermis supérieur, soit en arrière (Mott), soit en avant (Pellizzi), après entrecroisement partiel (Mott) ou total (Pellizzi).

b) **Faisceau de Gowers** — Nous avons dit plus haut que cette dénomination était peu justifiée ; elle l'est peu, en effet, si on comprend sous le nom de faisceau de Gowers la partie ventrale du faisceau latéral ascendant qui se termine dans le cervelet, puisque le faisceau décrit par Gowers ne dépasse pas en haut la moelle cervicale supérieure. On comprend plus généralement sous le nom de faisceau de Gowers l'ensemble des fibres qui dégénèrent de bas en haut à la périphérie de la moelle en avant du faisceau cérébelleux, mais il faut envisager ce faisceau comme contenant deux systèmes de fibres : des fibres commissurales longues qui relient la région lombaire à la région cervicale ; des fibres d'association entre la moelle et le cervelet.

La voie cérébelleuse prend son origine dans la moelle au-dessus du renflement lombaire. En effet, lorsqu'il existe une lésion siégeant dans le renflement lombaire (compression, myélite), ce faisceau, comme l'avait indiqué Gowers, ne dégénère pas au delà de la moelle cervicale supérieure. Il dégénère au contraire jusqu'au cervelet dans les lésions de la moelle dorsale ou cervicale. La voie cérébelleuse du faisceau de Gowers commence donc dans la région dorsale inférieure. La région dorsale tont entière doit être sa principale origine, il n'est pas certain que la région cervicale lui fournisse des fibres.

Son origine cellulaire n'a pu être jusqu'ici éclairée ; Edinger prétend que ses fibres viennent des cellules situées dans la corne postérieure du côté opposé ; d'après Van Gehuchten (2), elles viendraient des deux côtés de la moelle et elles auraient ainsi une origine double : croisée et directe. Auerbach a observé, après une

(1) Pellizzi. Contribution à l'anatomie et à la physiologie des voies cérébelleuses. *Archives italiennes de biologie*, t. XXIV, fasc. I.

(2) Van Gehuchten. *Anatomie du système nerveux de l'homme* (2e édition), 1897.

lésion de la partie postérieure de la moelle d'un seul côté, une dégénération du faisceau cérébelleux direct du même côté et du faisceau antéro-latéral des deux côtés, ainsi qu'une dégénérescence de la commissure antérieure. Berdez (1), à la suite de sections unilatérales de la moelle du cobaye, a observé une dégénérescence bilatérale des cordons antéro-latéraux et plus marquée du côté opposé à la section. Mott (2), après résection de la moelle d'un singe entre les onzième et douzième racines dorsales d'un seul côté, ou après section médiane de la moelle dans la région lombaire inférieure et au-dessous du niveau de la colonne de Clarke, a constaté une dégénérescence des deux faisceaux antéro-latéraux (faisceaux de Gowers); il en conclut que les fibres du faisceau de Gowers viennent des cellules de la substance grise du côté opposé. Obersteiner (3) se rallie à la même opinion; l'entrecroisement dans la moelle se ferait par l'intermédiaire de la commissure antérieure; pourtant, d'après lui, l'origine du faisceau de Gowers serait directe et croisée parce qu'à la suite d'une amputation de la cuisse datant de plusieurs années, il se produit une dégénérescence des deux faisceaux de Gowers. Il est donc possible que l'origine des faisceaux de Gowers soit directe et croisée; mais, parmi les expériences de Mott, la section médiane de la région lombaire pourrait seule entraîner la conviction; malheureusement l'auteur n'indique pas dans ce cas jusqu'à quel niveau les fibres dégénérées ont pu être suivies; ce qui est d'autant plus important qu'à la suite de lésions siégeant sur le renflement lombaire, Gowers et Schaffer (4) n'ont pu constater de fibres dégénérées au delà de la moelle cervicale.

Le faisceau de Gowers est situé à la périphérie de la moelle, immédiatement en avant du faisceau cérébelleux direct avec l'extrémité antérieure duquel il se confond. Il s'en sépare nettement dans le bulbe, lorsque le faisceau cérébelleux direct contourne la racine descendante du trijumeau pour pénétrer dans le corps restiforme. Le faisceau de Gowers reste en avant et en dedans de la racine du trijumeau;

(1) Berdez. Recherches expérimentales sur le trajet des fibres centripètes de la moelle épinière. *Revue médicale de la Suisse romande,* 1892.

(2) Mott. Die Zufuhrenden Klinhirnbahnen des Ruckenmarks bei dem Affen. *Monatschrift für Psychiatrie und Neurologie von Wernicke et Ziehen*, février 1897.

(3) Obersteiner. *Anatomie des centres nerveux.* Trad. par Coroenne. Paris, 1893.

(4) Schaffer. *Archiv für Mikrosk. Anat.* Bd. 43, 1894.

ce n'est qu'après l'émergence de la cinquième paire qu'il se dirige en arrière et en dehors, contourne le pédoncule cérébelleux supérieur, puis pénètre sur son bord interne dans le cervelet; nous décrirons ce trajet plus en détails à propos d'une observation personnelle. Hoche(1), dans deux cas de compression de la moelle dorsale chez l'homme (l'un entre les quatrième et cinquième racines dorsales, l'autre vers la septième dorsale), a pu suivre les fibres dégénérées du faisceau de Gowers dans la protubérance, dans l'angle formé par le nerf facial et le corps trapézoïde et plus haut au-dessus du pédoncule cérébelleux supérieur, au-dessous des tubercules quadrijumeaux postérieurs. Ce faisceau passerait en partie dans le pédoncule cérébelleux supérieur et en partie dans le voile médullaire antérieur. Les fibres se dispersent ensuite dans l'arbre de vie, principalement, mais non exclusivement, dans les segments dorsaux. Hoche fait remarquer du reste qu'il n'a pu préciser la terminaison exacte de ce faisceau, vu que le faisceau cérébelleux direct était en même temps dégénéré; d'ailleurs la méthode de Marchi ne pouvant être appliquée qu'à des segments relativement petits, il est difficile par là même de suivre des fibres dégénérées dans la masse blanche du cervelet.

Lœwenthal avait suivi ce faisceau dans le vermis : tous les auteurs qui l'ont étudié depuis ont vérifié le fait. Auerbach l'a suivi dans le voisinage du noyau du toit, quelques fibres (les plus externes) bordent en dedans le pédoncule cérébelleux moyen et vont se placer latéralement aux fibres du corps restiforme : Mott et Tooth le font terminer dans la portion ventrale du vermis (vermis supérieur et antérieur) et dans le noyau du toit de Stilling. Pellizzi l'a vu s'entrecroiser avec celui du côté opposé et s'irradier dans la portion antérieure et inférieure du vermis supérieur.

c) **Fibres des cordons postérieurs**. — Ces fibres n'ont pas été admises par tous les auteurs : elles sont mises en doute par Flechsig; Edinger décrit au contraire une double jonction du cordon postérieur et du corps restiforme : directe et croisée; la première se ferait par l'intermédiaire des fibres arciformes externes et

(1) Hoche. Uber secundäre degeneration speciell des Gowerschen Bündels, nebst Bemerkungen über das Verhalten der Reflexe bei Compression des Ruckenmarks. *Archiv. für Psychiatrie,* 1896. Heft 2.

postérieures situées à la périphérie postéro-externe de la moelle allongée ; l'autre se ferait par les fibres arciformes externes antérieures ; ces fibres se dirigent du cordon postérieur vers la ligne médiane, s'entrecroisent, entrent dans la couche inter-olivaire puis l'abandonnent pour se replier autour des pyramides en arrière et en dehors jusqu'au corps restiforme : on les nomme encore fibres arciformes des pyramides. Darkschewitsch et Freud admettent l'existence de fibres arciformes externes postérieures, servant de voie de passage des cordons postérieurs vers le corps restiforme, mais celui-ci reçoit un renfort beaucoup plus considérable des fibres nées des noyaux des cordons postérieurs et surtout du noyau de Burdach (principalement dans sa partie supéro-externe, noyau du corps restiforme de quelques auteurs). Obersteiner (1), à l'exemple d'Edinger, décrit les rapports directs et croisés du corps restiforme avec les cordons postérieurs. Hoche, dans les deux cas auxquels nous avons fait allusion plus haut, a remarqué qu'au niveau de l'entrecroisement des pyramides, il y a des fibres qui se détachent du cordon de Goll (seul dégénéré) et vont au faisceau cérébelleux direct du même côté, fibres arciformes externes postérieures, et quelques fibres arciformes externes antérieures entrent après avoir contourné les pyramides, dans le corps restiforme. Mott et Sherrington (2), Tooth (3), n'admettent pas que les racines postérieures de la région cervicale fournissent des fibres au pédoncule cérébelleux, et les fibres que fourniraient les racines de la région lombo-sacrée seraient très rares. Schaffer a examiné le bulbe dans un cas de destruction totale de la moelle au niveau de la 11e racine dorsale; il a constaté une continuité entre la dégénérescence des restes des cordons postérieurs et celle du corps restiforme. Pellizzi, à la suite de lésions expérimentales de la moelle ou de sections de racines spinales, a suivi un grand nombre de fibres qui partent des cordons postérieurs et atteignent la portion la plus interne du corps restiforme; celles du funiculus cunéatus passent directement et celles du funiculus gracilis suivent la périphérie dorsale du bulbe.

(1) Obersteiner. *Anleitung beim Studium des Baues der nervösen centralorgane.* Leipzig und Wien 1896.

(2) Mott et Sherrington. Experiments upon the influence of sensory nerves, etc. *Proceedings of the Royal Society*, vol. 57, 1895.

(3) Tooth. *Loc. cit.*

La terminaison des fibres des cordons postérieurs dans le cervelet est peu connue : d'après Edinger (1) elles se terminent avec celles du faisceau cérébelleux direct dans le vermis, les fibres des cordons postérieurs qui présentent ce mode de terminaison sont en partie des fibres des racines postérieures.

Dans le but de contrôler les résultats obtenus par les auteurs présents, nous rapportons ici deux examens anatomiques ayant trait l'un à une expérience personnelle, l'autre à une observation sur l'homme.

EXPÉRIENCE PERSONNELLE I (2)

Nous avons pratiqué l'hémisection de la moelle cervicale d'un jeune chat au-dessus de la deuxième paire cervicale. L'animal a vécu quinze

FIG. 8. — *Coupe de la moelle au niveau de la lésion (entre la 1re Rac. et la 2e Rac. cervicales).*

jours. Après durcissement dans le liquide de Müller, la moelle, le bulbe, la protubérance et le cervelet, l'isthme de l'encéphale ont été traités par la méthode de Marchi et examinés en coupes sériées.

A la suite de l'hémisection (fig. 8), les dégénérescences ascendantes, examinées au niveau de la première racine cervicale, existent dans tous les faisceaux de la moelle ; elles prédominent dans le faisceau latéral et les faisceaux postérieurs (fig. 9, côté gauche).

(1) EDINGER. Zur Kenntniss des Verlaufes der Hinsterstrangfasern in der Medulla Oblongata und in interen Kleinhirnschenkel. *Neur. Centralblatt.*, 1886.

(2) A. THOMAS. Sur les fibres d'union de la moelle avec les autres centres nerveux et principalement sur les faisceaux cérébelleux ascendants. *Soc. Biologie*, 23 janvier 1897.

Dans le faisceau latéral, (fig. 9), la dégénérescence est surtout marquée à la périphérie, au niveau du faisceau cérébelleux direct de Flechsig (*Fd*) et du faisceau de Gowers (*Fg*).

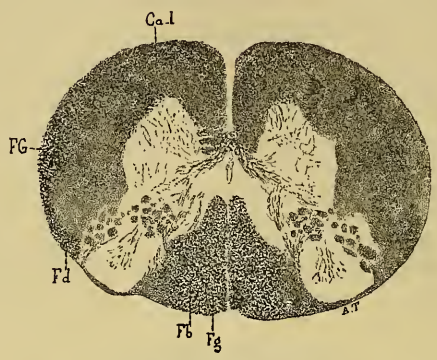

FIG. 9. — *Coupe de la moelle au niveau de la 1re Rac. cerv.*

Cal. Cordon antéro-latéral. — *Fb.* Faisceau de Burdach. — *Fd.* Faisceau cérébelleux direct. — *FG.* Faisceau de Gowers. — *Fg.* Faisceau de Goll.

Dans les faisceaux postérieurs, *(Fb, Fg)* la dégénérescence est totale, sauf à

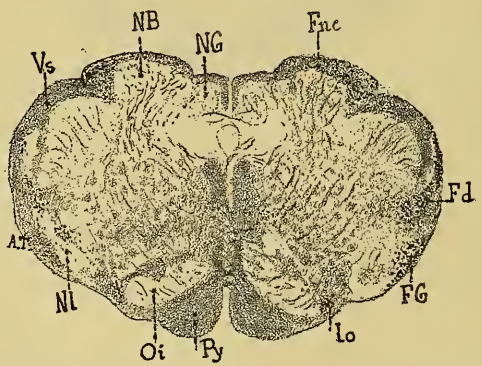

FIG. 10. — *Coupe du bulbe passant par les olives et les noyaux de Goll et de Burdach.*

Fd. Faisceau cérébelleux direct. — *FG.* Faisceau de Gowers. — *Fnc.* Funiculus cuneatus. — *lo.* Faisceau latéro-olivaire. — *NB.* Noyau du faisceau de Burdach. — *NG.* Noyau du faisceau de Goll. — *Nl.* Noyau du cordon latéral. — *Oi.* Olive inférieure. — *Py.* Pyramide. — *Vs.* Racine descendante du trijumeau.

la limite externe et postérieure, au niveau de la zone de pénétration de la racine postérieure de la première paire cervicale.

Dans ces trois faisceaux : faisceau cérébelleux direct, faisceau de Gowers, faisceaux postérieurs, la dégénérescence est totale, les fibres dégénérées y sont tellement serrées qu'elles forment des faisceaux distincts : dans le reste du faisceau antéro-latéral (Cal), la partie interne du faisceau latéral et le faisceau antérieur, les fibres dégénérées sont dispersées dans toute leur étendue, sauf dans l'aire du faisceau pyramidal croisé où les fibres dégénérées sont très peu nombreuses. (Il y a aussi quelques fibres dégénérées du côté opposé à la lésion, sans doute à cause de la compression.)

Nous étudierons successivement les dégénérescences ascendantes des faisceaux postérieurs, du faisceau cérébelleux direct, du faisceau de Gowers, et du faisceau antéro-latéral jusqu'à leur terminaison.

1. *Faisceaux postérieurs* (fig. 9, 10, 11, 12). — Les fibres se terminent dans les noyaux

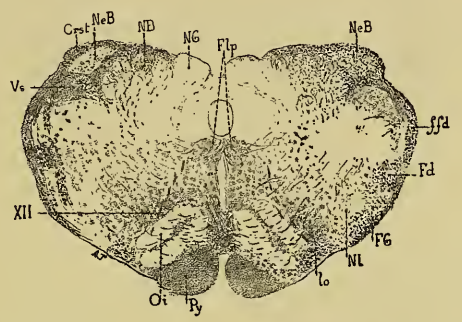

Fig. 11. — *Coupe du bulbe au niveau des olives et du noyau externe du faisceau de Burdach.*

Crst. Corps restiforme. — *Fd.* Faisceau cérébelleux direct. — *ffd.* Fibres du faisceau cérébelleux direct contournant la racine descendante de la 5e paire pour entrer dans le corps restiforme. — *FG.* Faisceau de Gowers. — *Flp.* Faisceau longitudinal postérieur. — *lo.* Faisceau latéro-olivaire ascendant. — *NB.* Noyau du faisceau de Burdach. — *NeB.* Noyau externe du faisceau de Burdach. — *NG.* Noyau du faisceau de Goll. — *Nl.* Noyau du cordon latéral. — *Oi.* Olive inférieure. — *Py.* Pyramide. — *Vs.* Racine descendante de la 5e paire. — XII. *N.* Hypoglosse.

du faisceau de Goll, du faisceau de Burdach, de Monakow (segment supéro-externe du noyau du faisceau de Burdach ou noyau externe du faisceau de Burdach), aucune fibre ne passe directement dans le ruban de Reil médian. Un certain nombre de fibres se dirigent en arrière et en dehors (fibres arciformes externes et postérieures) pour monter dans le corps restiforme où elles se juxtaposent aux fibres du faisceau cérébelleux direct (fig. 12).

2. *Faisceau cérébelleux direct.* — Au niveau du bulbe ses fibres contournent la racine descendante du trijumeau sur une assez grande hauteur (Voir fig. 10,

11, 12) et pénètrent dans le corps restiforme dont elles constituent avec les fibres des cordons postérieurs la partie centrale.

Les fibres réunies des faisceaux postérieurs et du faisceau cérébelleux direct pénètrent dans le cervelet, les unes en avant, les autres en arrière des noyaux dentelés, croisent la ligne médiane et vont se terminer pour la plupart dans le vermis supérieur et antérieur du côté opposé (fig. 15); elles entrent dans la composition des fibres semi-circulaires de Stillling; mais parmi ces fibres on en voit très nettement un assez grand nombre se détacher perpendiculairement au précédent trajet et se diriger vers le vermis supérieur et postérieur soit du même côté, soit du côté opposé.

3. *Faisceau de Gowers.* — Ses fibres, d'abord confondues en arrière avec le

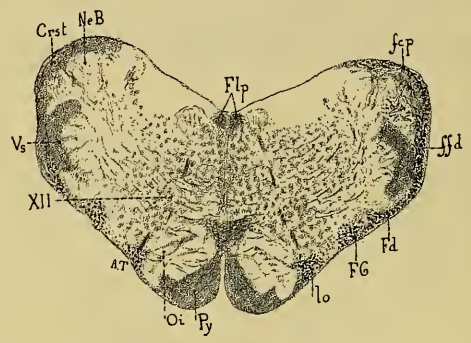

FIG. 12. — *Coupe du bulbe au niveau des olives et du corps restiforme.*

Crst. Corps restiforme. — *fcp.* Fibres du cordon postérieur allant au corps restiforme, (fibres arciformes externes postérieures). — *Fd.-ffd.* faisceau cérébelleux direct. — *FG.* Faisceau de Gowers. — *Flp.* Faisceau longitudinal postérieur. — *lo.* Faisceau latéro-olivaire ascendant. — *NeB.* Noyau externe du faisceau de Burdach. — *Oi.* Olive inférieure. — *Py.* Pyramide. — *Vs.* Racine descendante du trijumeau. — XII. *N.* Hypoglosse.

faisceau cérébelleux direct au niveau du bulbe, s'en détachent nettement quand celui-ci se dirige en arrière vers le corps restiforme (fig. 10). Elles ne se terminent pas toutes dans le cervelet. Au niveau du noyau du cordon latéral du bulbe (*Nl* fig. 10), elles se divisent en deux plans, un latéral et un médian, disposés en dehors et en dedans du noyau. Un assez grand nombre de fibres appartenant surtout au plan médian semblent se terminer dans ce noyau (ce mode de division a déjà été signalé par Bechterew).

D'abord en contiguité par son extrémité postérieure avec le faisceau cérébelleux direct, le faisceau de Gowers, déjà amoindri, monte à la périphérie du bulbe, séparé du corps restiforme par la racine descendante du trijumeau (fig. 11 et 12). Situé ensuite entre le nerf facial et l'olive supérieure, segmenté par les fibres

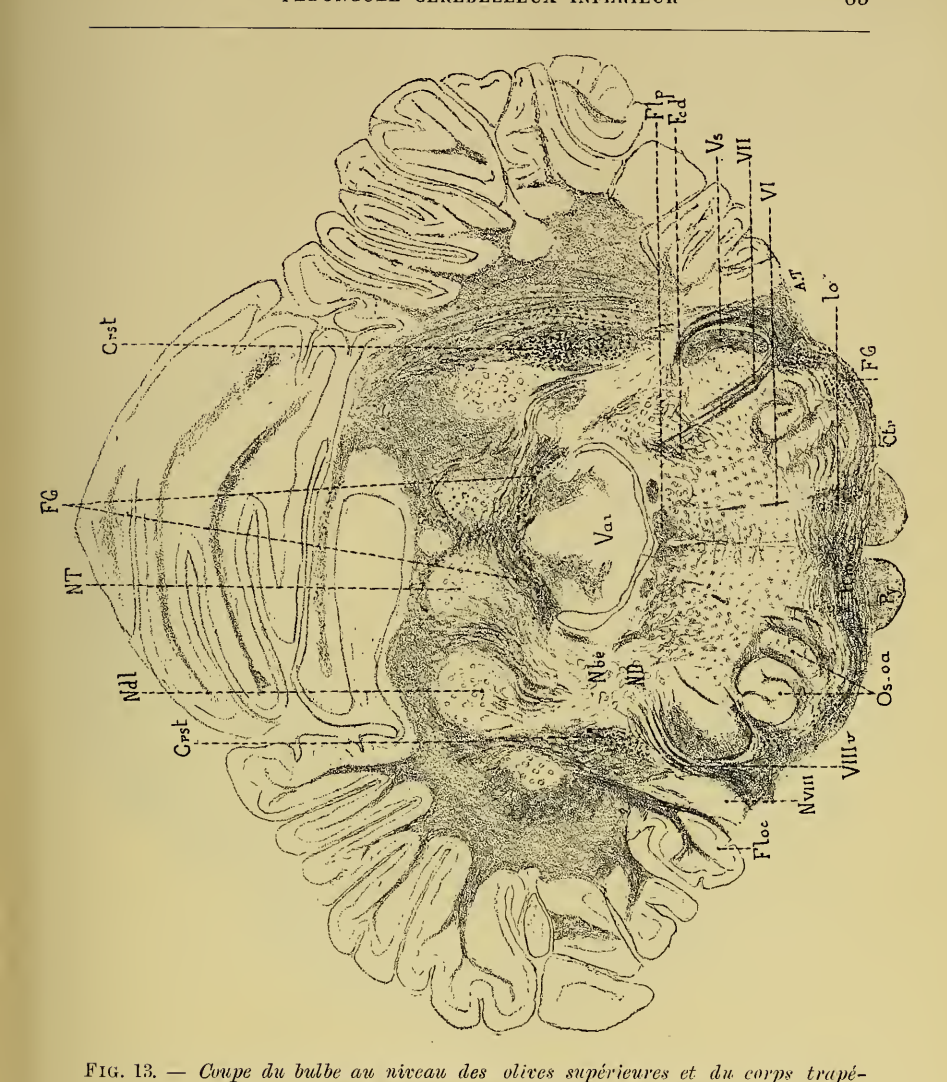

FIG. 13. — *Coupe du bulbe au niveau des olives supérieures et du corps trapézoïde, et du cervelet au niveau des noyaux du toit et des noyaux dentelés.*

Crst. Corps restiforme. — *Ctr.* Corps trapézoïde. — *Fcd.* Faisceau cérébelleux descendant. — *FG.* Faisceau de Gowers. — *Floc.* Flocculus. — *Flp.* Faisceau longitudinal postérieur. — *lo.* Faisceau latéro-olivaire ascendant. — *Nbe.* Noyau de Bechterew. — *ND.* Noyau de Deiters. — *Ndl.* Noyau dentelé. — *NT.* Noyau du toit. — *NVIII.* Noyau antérieur de la 8e paire. — *Os. oa.* Olive supérieure et son noyau accessoire. — *Py.* Pyramide. — *Rm.* Ruban de Reil médian. — *Vai.* Vermis antéro-inférieur. — *Vs.* Racine descendante du trijumeau. — VI. *N.* Moteur oculaire externe. — VII. *N.* Facial. — VIIIv. N. vestibulaire.

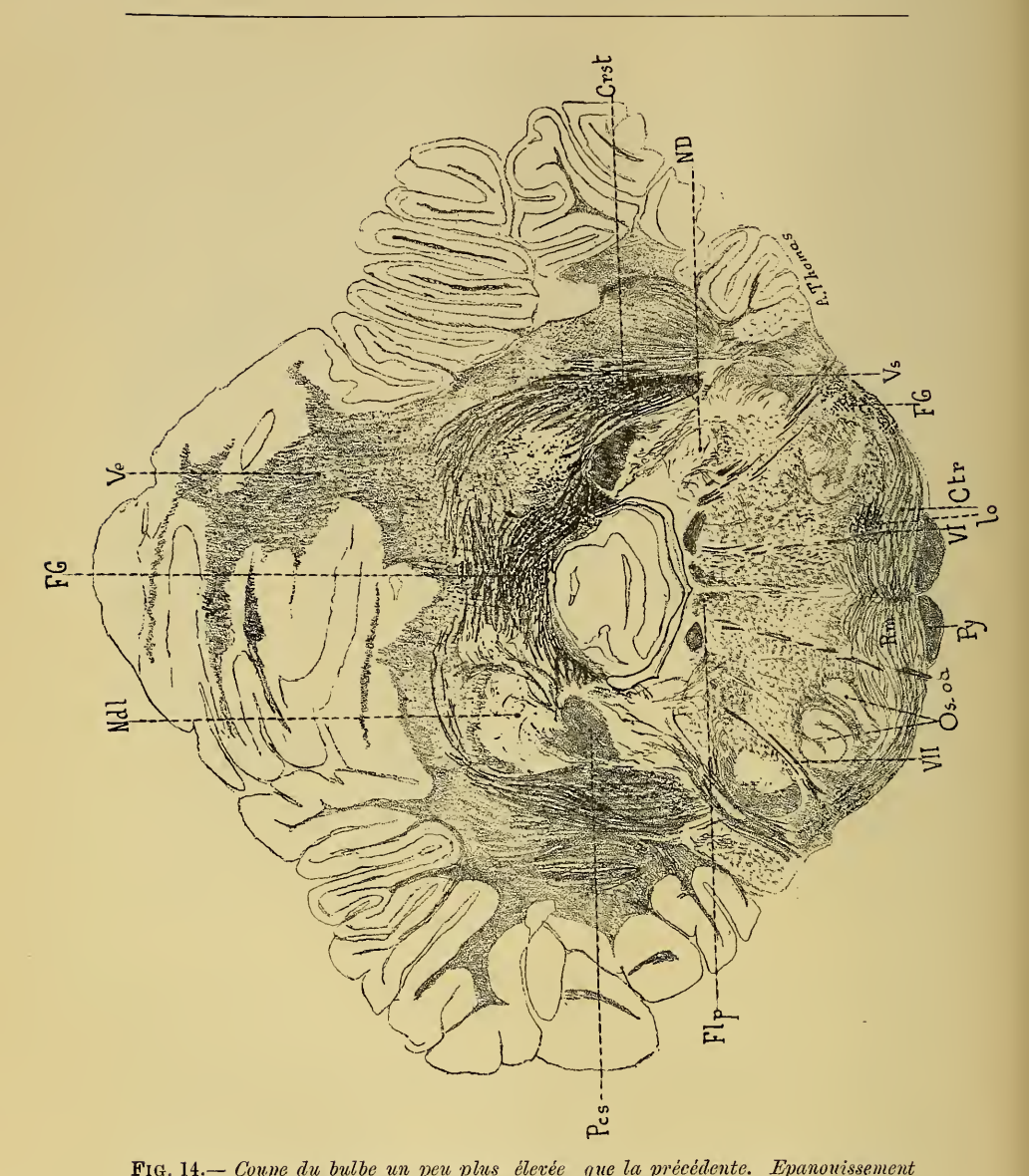

FIG. 14.— *Coupe du bulbe un peu plus élevée que la précédente. Epanouissement des fibres du faisceau de Gowers dans le vermis.*

Crst. Corps restiforme. — *Ctr.* Corps trapézoïde. — *FG.* Faisceau de Gowers. — *Flp.* Faisceau longitudinal postérieur. — *lo.* Faisceau latéro-olivaire ascendant. — *ND.* Noyau de Deiters. — *Ndl.* Noyau dentelé. — *Os. oa.* Olive supérieure et noyau juxta-olivaire. — *Pcs.* Pédoncule cérebelleux supérieur. — *Py.* Pyramide. — *Rm.* Ruban de Reil médian. — *Ve.* Vermis. — *Vs.* Racine descendante du trijumeau. — VI. *N.* Moteur oculaire externe. — VII. *N.* facial.

du corps trapézoïde (fig. 13 et 14), il ne s'incline vers le cervelet qu'après l'émergence du trijumeau (fig. 16). Il passe donc au-dessus de cette racine et longe le bord externe de la protubérance, entre le pedoncule cérébelleux moyen en dehors, le ruban de Reil latéral et le pédoncule cérébelleux supérieur en dedans. Il contourne alors

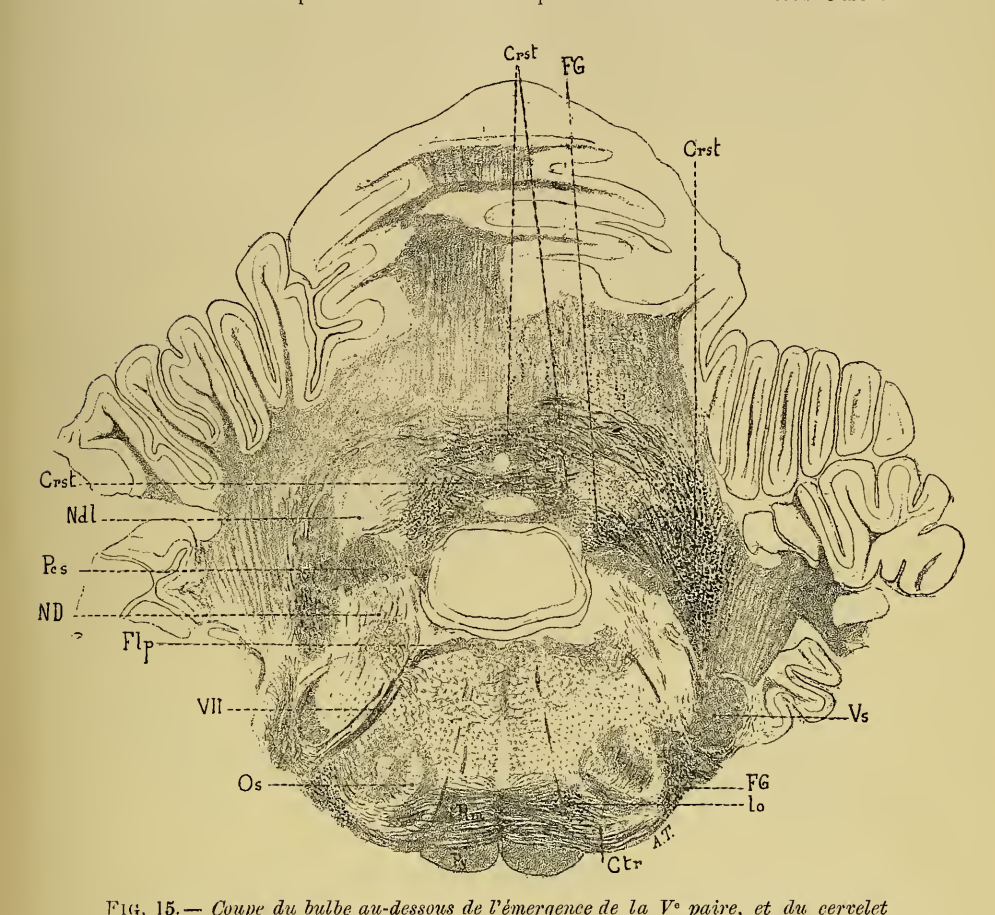

FIG. 15. — *Coupe du bulbe au-dessous de l'émergence de la Ve paire, et du cervelet au niveau de l'épanouissement des fibres dégénérées du corps restiforme. (Pour les indications voir les deux coupes précédentes.)*

en descendant le pédoncule cérébelleux supérieur, d'abord en dehors, puis en arrière, de telle sorte qu'il pénètre dans le cervelet sur son bord interne. Les fibres se terminent dans le vermis supérieur et antérieur du côté opposé (fig. 14), mais au-dessous des fibres du faisceau cérébelleux direct et des faisceaux postérieurs. On peut suivre des fibres dégénérées assez bas et en avant, entre les

noyaux du toit; un certain nombre de fibres se terminent dans le vermis antérieur et inférieur (fig. 13). Pour aborder le vermis antérieur les fibres du faisceau de Gowers passent par la commissure antérieure (fig. 15).

Il existe des corps granuleux en très petit nombre dans le noyau dentelé et le noyau du toit des deux côtés. Il est impossible ici, à cause de la triple dégénérescence, de préciser la terminaison exacte de chaque faisceau.

Aucune fibre n'a pu être suivie dans l'écorce des hémisphères.

4. *Faisceau antéro-latéral.* — Les fibres dégénérées s'épuisent presque toutes

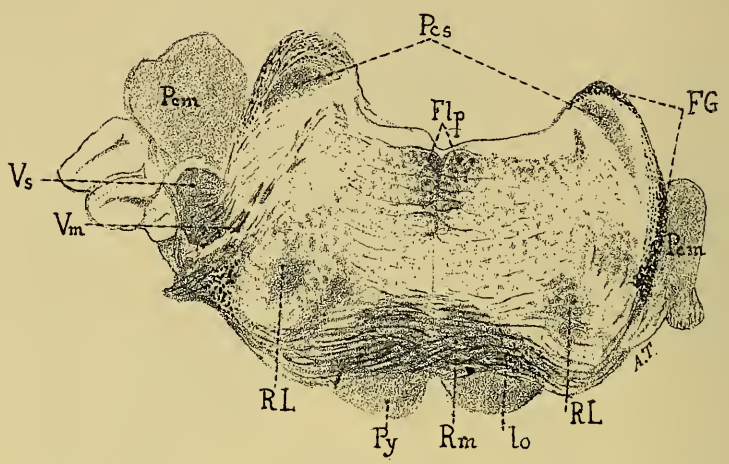

FIG. 16. — *Coupe du bulbe au-dessus de l'émergence de la Ve paire destinée à montrer le trajet du faisceau de Gowers.*

FG. Faisceau de Gowers. — *Flp.* Faisceau longitudinal postérieur. — *lo.* faisceau latéro-olivaire ascendant. — *Pcm.* Pédoncule cérébelleux moyen. — *Pcs.* Pédoncule cérébelleux supérieur — *Py.* Pyramide. — *RL.* Ruban de Reil latéral. — *Rm* Ruban de Reil médian. — *Vs.* Racine descendante du trijumeau. — *Vm.* Petite racine motrice du trijumeau.

dans la moelle au-dessous de la décussation des pyramides soit du même côté, soit du côté opposé. (La commissure antérieure contient en effet des fibres dégénérées.) Seul, un petit faisceau de fibres monte en avant du faisceau de Gowers et du noyau du cordon latéral, en dehors et en arrière de l'olive inférieure (fig. 11 et 12). Plus haut il occupe le segment externe du ruban de Reil médian (fig. 13, 14, 15, 16). Plus haut encore, les fibres qui le composent s'inclinent vers le tubercule quadrijumeau antérieur où elles semblent se terminer : ce faisceau avait été déjà entrevu par Edinger comme étant la continuation du faisceau fondamental antérieur ; pour cet auteur ses fibres proviendraient des cellules nerveuses situées dans la corne postérieure du côté opposé de la moelle.

Cette expérience démontre que : 1° L'écorce du cervelet reçoit des fibres du faisceau cérébelleux direct, du faisceau de Gowers, des cordons postérieurs ; 2° Ces fibres se terminent pour la plupart dans le vermis antérieur et supérieur et après entrecroisement ; 3° Les fibres du faisceau cérébelleux direct et des cordons postérieurs se terminent dans des plans plus élevés que les fibres du faisceau de Gowers.

OBSERVATION PERSONNELLE II

(Service du Dr Dejerine à la Salpêtrière.)

Dans un cas de compression de la moelle entre les troisième et quatrième racines dorsales, produite au cours d'un mal de Pott, nous avons suivi assez

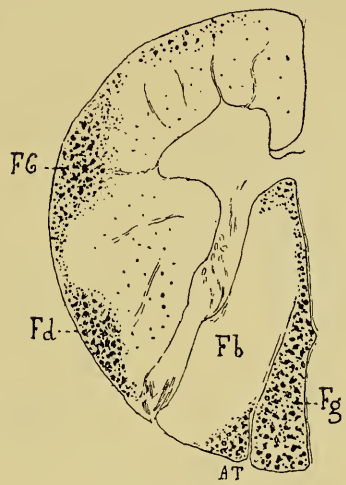

Fig. 17. — 8e *Cervicale.*

FB. Faisceau de Burdach. — *Fd.* Faisceau cérébelleux direct. — *FG.* Faisceau de Gowers. — *Fg.* Faisceau de Goll.

haut, par la méthode de Marchi, les dégénérescences ascendantes des cordons postérieurs, du faisceau cérébelleux direct et du faisceau de Gowers.

Dans les cordons postérieurs, les corps granuleux sont presque uniquement cantonnés dans les faisceaux de Goll ; quelques fibres sont dégénérées dans le

faisceau de Burdach, jusqu'à la 4e R. cerv. Au niveau du bulbe, la plus grande

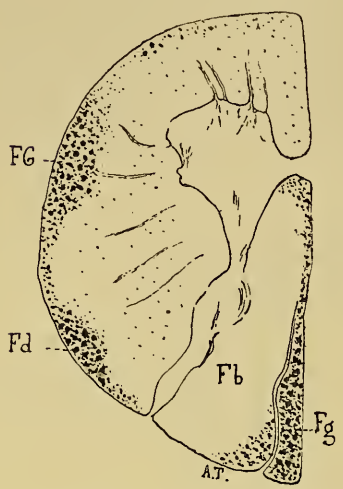

FIG. 18. — 7e *Cervicale.*

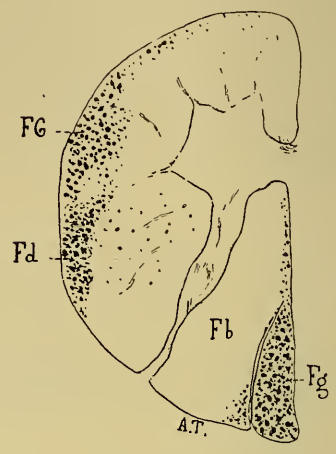

FIG. 19. — 5e *Cervicale.*

partie des fibres se terminent, les unes dans le noyau du faisceau de Goll, les autres

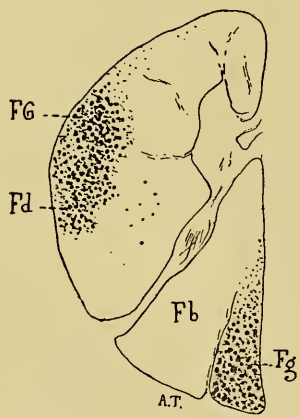

FIG. 20. — 3e *Cervicale.*

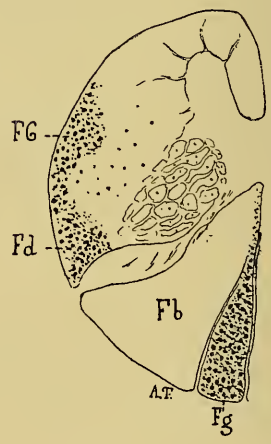

FIG. 21. — 2e *Cervicale.*

dans le noyau du faisceau de Burdach (fig. 23) ; quelques-unes cependant se dirigent en dehors et en arrière (fibres arciformes externes et postérieures) et

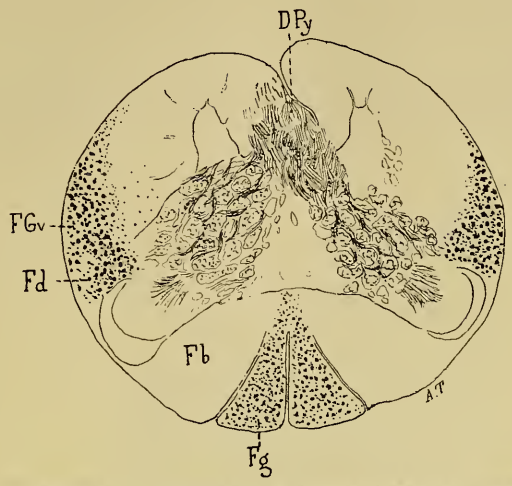

FIG. 22. — *Coupe passant par l'extrémité inférieure de l'entrecroisement pyramidal.*
DPy. Décussation des pyramides. — *Fb.* Faisceau de Burdach. — *Fd.* Faisceau cérébelleux direct. — *FGv.* Faisceau de Gowers. — *Fg.* Faisceau de Goll.

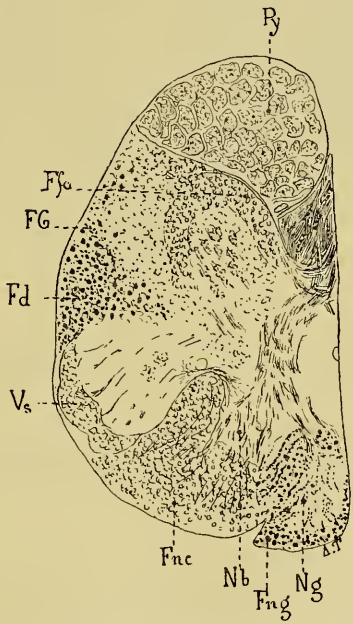

FIG. 23. — *Coupe passant par l'extrémité supérieure de l'entrecroisement pyramidal.*
Fd. Faisceau cérébelleux direct. — *Ffa.* Faisceau fondamental du cordon antérieur. — *FG.* Faisceau de Gowers. — *Fnc.* Funiculus cuneatus. — *Fng.* Funiculus gracilis. — *Nb.* Noyau du faisceau de Burdach. — *Ng.* Noyau du faisceau de Goll. — *Py.* Pyramide. — *Vs.* Racine descendante du trijumeau.

peuvent être poursuivies plus haut jusque dans le corps restiforme. (Voir fig. 23, 24, 25.)

Nous n'avons pu, par contre, découvrir de fibres se rendant au corps restiforme du côté opposé en suivant les fibres arciformes externes et antérieures.

Sur la figure 25, on se rend très bien compte de la situation respective

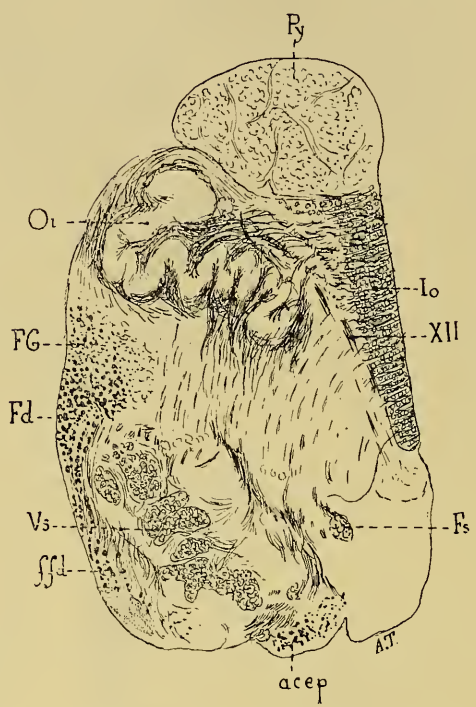

FIG. 24. — *Coupe du bulbe destinée à montrer le trajet des fibres arciformes externes postérieures, et du faisceau cérébelleux direct qui convergent vers le corps restiforme.*

Acep. Fibres arciformes externes postérieures. — *Fd.* et *ffd.* Faisceau cérébelleux direct — *FG.* Faisceau de Gowers. — *Fs.* Faisceau solitaire. — *Io.* Couche interolivaire. — *Oi.* Olive inférieure. — *Py.* Pyramide. — *Vs.* Racine descendante du trijumeau. — XII. N. hypoglosse.

qu'occupent les fibres des cordons postérieurs et celles du faisceau cérébelleux direct dans la constitution du corps restiforme ; les fibres des cordons postérieurs se placent en dedans des fibres du faisceau cérébelleux direct.

A la hauteur de la 7e paire cervicale *le faisceau cérébelleux direct* et *le faisceau de Gowers* sont nettement distincts ; à la hauteur de la 5e cervicale ils se

rapprochent l'un de l'autre, et au niveau de la 3e cervicale ils sont confondus (fig. 20) ; au même niveau le faisceau pyramidal croisé atteint la périphérie de la moelle ; au niveau de la 2e cervicale le faisceau cérébelleux direct et le faisceau de Gowers se séparent de nouveau, les fibres du faisceau pyramydal croisé qui se rapprochent de la ligne médiane pour former l'entrecroisement pyrami-

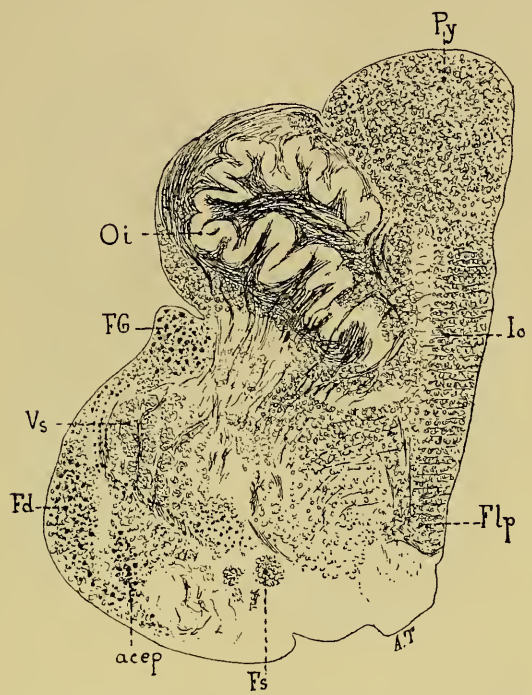

FIG. 25. — *Coupe du bulbe à mi-hauteur de l'olive inférieure. Les fibres arciformes externes postérieures et les fibres du faisceau cérébelleux direct sont encore distinctes.*

Acep. Fibres arciformes externes postérieures. — *Fd.* Faisceau cérébelleux direct. — *FG.* Faisceau de Gowers. — *Flp.* Faisceau longitudinal postérieur. — *Fs.* Faisceau solitaire. — *Io.* Couche inter-olivaire. — *Oi.* Olive inférieure. — *Py.* Pyramide. — *Vs.* Racine descendante du trijumeau.

dal ayant cédé la place au faisceau cérébelleux direct ; on se représente très bien comment ce dernier forme, à la périphérie du cordon latéral, une boucle qui embrasse, au niveau de la 3e cervicale, le faisceau pyramidal croisé dans sa concavité.

Au niveau du bulbe, *le faisceau cérébelleux direct* se confond de nouveau par

son extrémité antérieure avec le faisceau de Gowers, puis il s'en sépare peu à peu, ses fibres contournant en dehors et sur une assez grande hauteur la racine descendante du trijumeau (fig. 24) ; à mesure que ses fibres atteignent le bord postérieur de cette racine et se placent en arrière d'elle, le corps restiforme apparaît progressivement. Les fibres du faisceau cérébelleux direct et

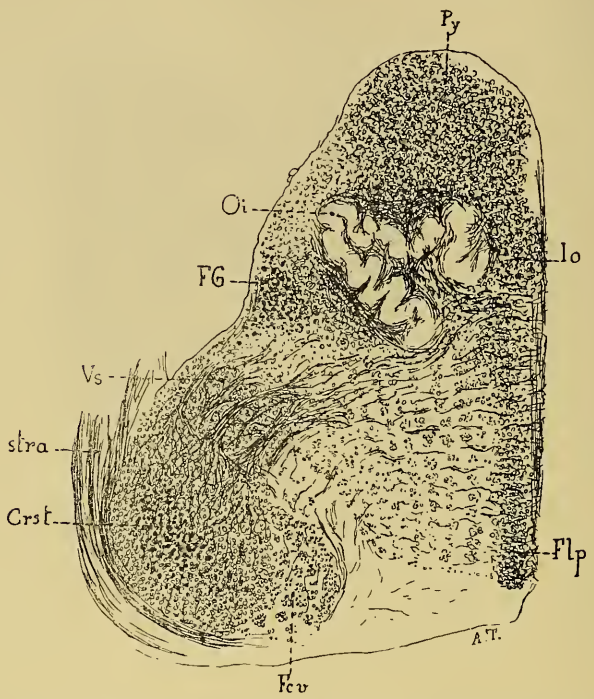

FIG. 26. — *Coupe du bulbe au tiers supérieur de l'olive inférieure. Les fibres dégénérées du faisceau cérébelleux direct et du cordon postérieur occupent le centre du corps restiforme.*

Crst. Corps restiforme. — *Fcv.* Faisceaux cérébello-vestibulaires. — *FG.* Faisceau de Gowers. — *Flp.* Faisceau longitudinal postérieur. — *Io.* Couche interolivaire. — *Oi.* Olive inférieure. — *Py.* Pyramide. — *Stra.* Stries acoustiques. — *Vs.* Racine descendante du trijumeau.

des cordons postérieurs marchent à la rencontre les unes des autres, et ne forment plus qu'un seul groupe lorsque le corps restiforme est complètement constitué ; il en occupe le centre ou tiers moyen (fig. 26) ; le tiers interne et le tiers externe sont formés par le contingent bulbaire.

Le faisceau de Gowers garde dans le bulbe sa position excentrique, il est

situé en arrière de l'olive dont le sépare un champ médullaire qui devient de plus en plus épais dans les coupes plus élevées; ce champ médullaire n'est autre que le faisceau central de la calotte : l'étude des coupes sériées démontre qu'à la limite supérieure du bulbe le faisceau de Gowers est beaucoup moins riche en fibres qu'au-dessous du bulbe, un assez grand nombre se terminent dans la substance grise réticulée du bulbe (noyau du cordon latéral). Plus haut

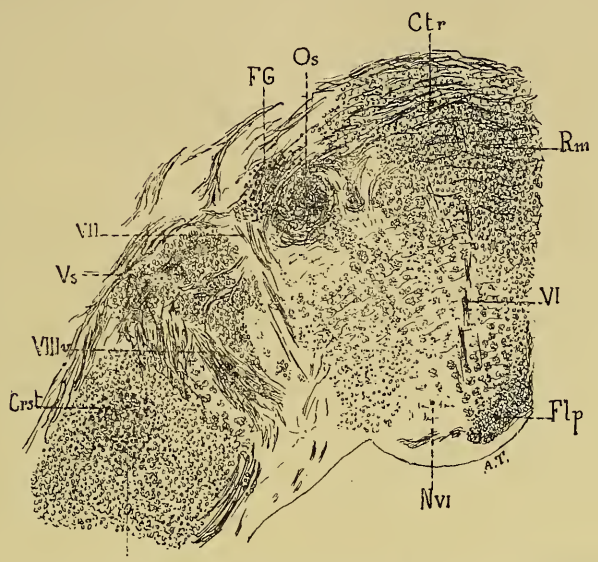

FIG. 27. — *Coupe de la protubérance (étage supérieur ou calotte) destinée à montrer les rapports du faisceau de Gowers.*

Crst. Corps restiforme. — *Ctr.* Corps trapézoïde. — *Flp.* Faisceau longitudinal postérieur. — *Fb.* Faisceau de Gowers. — *NVI.* Noyau du moteur oculaire externe. — *Os.* Olive supérieure. — *Rm.* Ruban de Reil médian. — *Vs.* Racine descendante du trijumeau. — *VI.* Nerf moteur oculaire externe. — *VII.* Nerf facial. — *VIIIv* Nerf vestibulaire.

le faisceau de Gowers est situé dans la protubérance (fig. 27), à la limite de l'étage supérieur ou calotte et de l'étage inférieur; il est situé immédiatement en avant et en dehors de l'olive supérieure, en dedans du facial qui le sépare de la racine du trijumeau, ses fibres sont traversées par les fibres du corps trapézoïde : il n'a pu être suivi jusqu'à sa terminaison, le mauvais état de la pièce n'ayant pas permis d'exécuter des coupes dans les régions plus élevées.

Cette observation démontre que le trajet du faisceau cérébelleux direct et des fibres des cordons postérieurs dans le bulbe et dans le corps

restiforme, et le trajet du faisceau de Gowers dans le bulbe et dans la protubérance sont très comparables chez l'homme et chez l'animal. Il est vraisemblable que leur mode de terminaison doit être identique. Ce cas présente un intérêt spécial, parce qu'il démontre d'une façon certaine la participation des cordons postérieurs à la formation du corps restiforme, et que le faisceau de Gowers s'épuise en partie dans le bulbe (noyau du cordon latéral), l'autre partie se continuant vers le cervelet; le noyau du cordon latéral, comme nous le verrons plus loin, reçoit des fibres de l'écorce cérébelleuse, et il est très probable qu'il lui en envoie; il doit donc être considéré comme un relais important entre la moelle et le cervelet.

En résumé, le cervelet reçoit des fibres des cordons postérieurs, du faisceau cérébelleux direct et du faisceau de Gowers; ces fibres s'entrecroisent pour la grande majorité dans le vermis, où elles se terminent; il en résulte que les rapports du cervelet et de la moelle établis par ces voies sont surtout croisés, le faisceau cérébelleux direct étant formé par les prolongements des cylindraxes des cellules de la colonne de Clarke du même côté, les cordons postérieurs (faisceau de Goll et de Burdach) par les fibres des racines postérieures ou les prolongements cylindraxiles des cellules des cordons postérieurs du même côté; le faisceau de Gowers aurait, au contraire, dans la moelle, pour plusieurs auteurs, soit une origine croisée, soit une origine directe et croisée (et dans ce cas l'origine croisée serait la plus importante); par suite de son double entrecroisement il établirait surtout des rapports directs entre la moelle et le cervelet : ce point ne nous semble pas suffisamment établi; la réunion des fibres du faisceau cérébelleux direct, des cordons postérieurs, et de la partie directe (?) du faisceau de Gowers, constituant le gros contingent cérébelleux des fibres médullaires ascendantes, on peut conclure que les rapports de la moelle et du cervelet (voies afférentes) sont principalement des rapports croisés.

B. — Système bulbaire du corps restiforme. — Nous venons de voir que le contingent médullaire du corps restiforme n'en forme qu'une faible portion; en étudiant les dégénérescences secondaires aux lésions cérébelleuses expérimentales, nous exposerons que le corps

restiforme dégénère très faiblement à la suite de ces lésions. Il s'en suit donc que le gros contingent du corps restiforme est surtout représenté par un système ascendant d'origine bulbaire.

L'atrophie croisée de l'olive inférieure consécutive à une lésion cérébelleuse signalée si fréquemment fait présumer que l'olive doit fournir un grand nombre de fibres au corps restiforme. Mais l'olive n'est pas la seule masse grise bulbaire qui lui envoie des fibres. Certains faits semblent prouver que les noyaux des cordons postérieurs (noyau de Goll, noyau de Burdach) doivent aussi lui en fournir. Ces noyaux avaient été considérés primitivement comme une partie essentielle du corps restiforme. Huguenin, résumant les vues anciennes sur les rapports du pédoncule cérébelleux inférieur et des cordons postérieurs de la moelle épinière, écrivait que l'ensemble du funiculus gracilis et du funiculus cuneatus sort du cervelet intimement uni au corps restiforme : il grossit ensuite dans son trajet vers le bas, de chaque côté du quatrième ventricule, par l'adjonction de substance grise; puis il descend directement vers les cordons postérieurs de la moelle épinière, en se rétrécissant de nouveau par la disparition de cette substance grise. Ce contingent a beaucoup diminué d'importance, il n'en existe pas moins, c'est pourquoi nous décrirons successivement :

a) Le contingent des noyaux des cordons postérieurs.

b) Le contingent olivaire.

c) Le contingent du noyau du cordon latéral.

a) **Contingent des noyaux des cordons postérieurs.** — Meynert avait décrit des rapports indirects du pédoncule cérébelleux inférieur et des noyaux des cordons postérieurs : de ce que, sur les coupes pratiquées à des étages de plus en plus inférieurs du bulbe, le corps restiforme diminue de volume tandis que le funiculus cuneatus et le funiculus gracilis (Meynert(1) désignait sous ce nom l'ensemble des fibres des cordons postérieurs et de la substance grise interposée qui constitue aujourd'hui les noyaux des cordons postérieurs) augmentent, Meynert en avait conclu qu'il existe une connexion entre ces deux masses de fibres et il admit que cette connexion est entrecroisée.

(1) MEYNERT. *Strickershandbuch*, Bd II.

Cet entrecroisement, d'après Meynert et Huguenin (1), se fait : « 1° Par des fibres qui viennent du corps restiforme, se dirigent transversalement dans l'intérieur du bulbe, gagnent d'abord l'olive du même côté et s'y terminent, en ressortent et se rendent en s'entrecroisant sur la ligne médiane au funiculus cuneatus et au funiculus gracilis ; 2° par des fibres qui vont directement atteindre le raphé (stratum zonale), gagnent l'olive du côté opposé, s'y terminent, en ressortent, et pénètrent dans le funiculus gracilis et le funiculus cuneatus.

Edinger (2) ne signale pas l'existence de fibres se rendant des noyaux des cordons postérieurs aux olives.

Bechterew (3) discute l'ancienne hypothèse de Meynert et, contrairement à cet auteur, il n'admet pas l'existence de rapports indirects du cervelet et des noyaux des cordons postérieurs par l'intermédiaire des olives, parce que chez l'embryon de 38 à 40 centimètres dont toutes les fibres issues des noyaux des cordons postérieurs sont déjà complètement myélinisées, les fibres de la substance grise des olives inférieures sont entièrement dépourvues de myéline.

L'existence de rapports indirects entre les noyaux des cordons postérieurs et le corps restiforme est au contraire signalée par Flechsig qui s'est appuyé sur la méthode de myélinisation. L'argument de Bechterew n'a plus une grande valeur, d'autant que le noyau de Burdach continue à se développer jusqu'au neuvième mois et au delà, et il est impossible de dire qu'à une époque déterminée de la vie intra-utérine toutes les fibres d'un système de neurones sont myélinisées : on peut affirmer qu'un grand nombre de fibres sont myélinisées et rien de plus. Du reste, sur les coupes du bulbe d'un fœtus presque à terme, on voit très nettement des fibres nées du noyau de Burdach (principalement du noyau externe, noyau de Monakov, noyau du corps restiforme de Wernicke) se diriger vers les olives ; elles les traversent ainsi que la couche interolivaire ; un grand nombre pénètrent dans la couche interolivaire dans laquelle elles montent pour contribuer à former le ruban de Reil, mais il semble qu'un certain nombre de fibres se terminent dans

(1) Huguenin. *Anatomie des centres nerveux*, trad. par Keller, 1879.

(2) Edinger. *Vorlesungen über den Bau der Nervösen Centralorgane des Menschen und der Thiere.* Leipzig, 1896.

(3) Bechterew. Le cerveau de l'homme dans ses rapports et ses connexions intimes. *Archives slaves de biologie.* Paris. 1887.

l'olive, et les feuillets médullaires de l'olive, encore peu développés, contiennent déjà cependant quelques fibres myélinisées. Les fibres qui unissent le corps restiforme aux olives ne sont pas encore myélinisées; et le corps restiforme n'est formé presque exclusivement que du contingent médullaire; il n'y a pas encore de trace du faisceau central de la calotte; et comme les olives ne reçoivent pas de fibres d'origine médullaire, il est très vraisemblable que les fibres myélinisées qu'on aperçoit dans les lames médullaires de l'olive viennent des noyaux des cordons postérieurs et principalement du noyau de Burdach.

Ferrier et Turner (1) ont pu léser isolément le nucleus clavatus (noyau du cordon de Goll) et le nucleus cuneatus (noyau du cordon de Burdach); ils ont vu dégénérer l'olive opposée consécutivement à ces lésions et principalement au niveau du hile.

Ce sont là les rapports indirects des noyaux des cordons postérieurs avec le corps restiforme; nous devons rechercher maintenant si des prolongements cylindraxiles des cellules de ces noyaux s'engagent dans le corps restiforme pour monter dans le cervelet, sans relais.

La question est difficile à résoudre : Bechterew admet que des noyaux de Goll et de Burdach partent des fibres qui se rendent aux corps restiformes des deux côtés; les unes au corps restiforme correspondant, en suivant la voie des fibres arciformes externes et postérieures, les autres au corps restiforme du côté opposé, en suivant celle des fibres arciformes externes et antérieures; elles se confondraient avec les fibres qui viennent des cordons postérieurs. L'existence de pareilles fibres n'est pourtant signalée ni par Flechsig, ni par Edinger, ni par Obersteiner; la solution est difficile parce que les lésions isolées des noyaux de Goll et de Burdach ont été exceptionnellement constatées et elles n'auraient du reste que peu de valeur pour résoudre la question, puisqu'une lésion de ces noyaux intéresserait presque forcément les fibres des cordons postérieurs qui les limitent en arrière.

Darkschewitsch et Freud (2) pensent que le corps restiforme

(1) Ferrier et Turner. A Record of experiments illustrative of the symptomalogy and degenerations following lesions of the cerebellum, etc. *Philosophical Transactions of the Royal Society of London*, vol. 185, 1894.

(2) Darkschewitsch et Freud. Ueber die Beziehung des Strickkörpers zum Hinterstrang und Hinterstrangkern. *Neur. Centralbl.*, 1886.

est formé en partie par des fibres qui viennent du noyau de Burdach et du noyau de Goll. Les fibres qui sortent du noyau de Burdach ne s'entrecroisent pas et suivent la partie supérieure des fibres arciformes externes postérieures ; celles qui viennent du noyau de Goll suivent la voie des fibres arciformes internes, s'engagent dans la couche interolivaire, se croisent dans le raphé et suivent ensuite la surface antérieure de la pyramide contro-latérale et de l'olive inférieure comme fibres arciformes externes pour aborder ensuite le corps restiforme.

Ferrier et Turner (1) après destruction isolée du nucleus clavatus (noyau du cordon de Goll), ou du nucleus cuneatus, ont pu suivre la dégénérescence à travers le corps restiforme jusque dans le cervelet. Vejas (2), après destruction du funiculus gracilis et du funiculus cuneatus et de leurs noyaux chez un lapin, a constaté une atrophie partielle du segment interne du corps restiforme et des cellules qui s'y trouvent ; il admet que la partie interne des pédoncules cérébelleux est surtout formée de fibres qui prennent leur origine dans le noyau du funiculus cuneatus et aussi de fibres de la formation réticulaire et des cellules qui y sont entremêlées. Leur terminaison se ferait dans le noyau du toit. Ce sont les grosses cellules du noyau de Burdach dont les prolongements cylindraxiles pénétreraient dans le corps restiforme. Blumenau (3) admet aussi l'existence de fibres se rendant des noyaux des cordons postérieurs au cervelet par l'intermédiaire du corps restiforme ; les fibres qui viennent du noyau externe du faisceau de Burdach sont les plus nombreuses.

En résumé, l'existence de fibres prenant leur origine dans les noyaux des cordons postérieurs et se terminant soit dans les olives inférieures, soit dans le cervelet en passant par le corps restiforme, n'est pas absolument démontrée ; elle n'est que présumée.

b) **Contingent olivaire.** — C'est aujourd'hui un fait connu que les lésions cérébelleuses s'accompagnent d'une atrophie croi-

(1) Ferrier et Turner. *Loc. cit.*

(2) Vejas. Experimentelle Beiträge zur Kenntniss der Verbindungsbahnen des Kleinhirns und. des Verlaufs des funiculus gracilis und. cuneatus. *Archiv für Psychiatrie.* Bd. XVI.

(3) Blumenau. Ueber den ausseren Kern des Keilstranges im Verlangerten mark. *Neur. Centr.*, 1891.

sée de l'olive inférieure (Meynert). Tous les auteurs admettent l'existence de rapports croisés entre l'hémisphère du cervelet et l'olive inférieure. D'après Edinger, le contingent médullaire du corps restiforme se rendrait dans le vermis, tandis que le contingent olivaire se terminerait dans le corps dentelé. Les avis sont plus partagés pour le sens de la conductibilité entre l'olive bulbaire et le cervelet. Nous verrons plus loin que le corps restiforme dégénère très peu consécutivement aux lésions cérébelleuses, cette conductibilité se fait donc de l'olive vers le cervelet. Si l'olive et le corps restiforme s'atrophient consécutivement à une lésion cérébelleuse, il faut admettre qu'il s'agit d'une atrophie rétrograde ne se produisant que longtemps après la lésion primitive.

Darkschewitsch et Freud se basant sur l'étude de la myélinisation du corps restiforme (et pour cela ils ont examiné deux séries de coupes appartenant l'une à un fœtus de six mois, et l'autre à un fœtus d'un âge plus avancé, mais pas exactement connu) ont distingué dans sa formation deux portions : une centrale, une périphérique. Sur les coupes du bulbe d'un fœtus âgé de six mois, seule la partie centrale est myélinisée, ils lui distinguent encore deux segments : l'un antérieur ou tête. (Kopf des primären Strickörpers), l'autre postérieure ou queue (Schweif des primären Strickkörpers).

Il y aurait, d'après ces auteurs, un rapport direct entre le noyau du cordon de Burdach, d'une part, les fibres arciformes et la tête du corps restiforme d'autre part : la queue du corps restiforme se continue avec le faisceau latéral de la moelle. Enfin on s'aperçoit que dans les premiers plans du corps restiforme il existe des fibres qui viennent de l'entrecroisement pyramidal supérieur et — à ce niveau on voit encore les fibres à myéline des cordons postérieurs — par la couche interolivaire et les fibres arciformes internes se perdent à la périphérie de la coupe et sur le faisceau latéral. (Untere Bogenfasersystem des Hinterstrangkernes) ; c'est une jonction du cordon postérieur avec le corps restiforme du côté opposé. La portion périphérique du corps restiforme qui ne se myélinise que beaucoup plus tard, représente le contingent olivaire. Monakow divise le corps restiforme proprement dit en trois segments : interne, moyen, externe. Le segment interne est constitué par des fibres du funiculus cuneatus allant surtout au noyau de Deiters et peut-être au cervelet, le segment moyen par le faisceau

cérébelleux direct, le segment externe par des fibres prenant leur origine dans la substance réticulée et l'olive contralatérale.

D'après nos recherches personnelles, d'après l'examen de coupes de bulbes de fœtus, le corps restiforme nous semble pouvoir être divisé en deux parties : l'une centrale formée par la réunion des fibres des cordons postérieurs et du faisceau cérébelleux direct, l'autre périphérique, entourant la première et formée sans doute par les fibres des noyaux des cordons postérieurs et de l'olive bulbaire.

Le contingent olivaire est le plus important par son volume ; sur les coupes du bulbe intéressant le corps restiforme au-dessus du noyau de Burdach, on voit un gros faisceau de fibres épaisses s'échapper de son bord antérieur (méthode de Pal) et se diriger en avant et en dedans vers l'olive du même côté : sur les mêmes coupes il existe au niveau du raphé et entre les deux couches interolivaires un très bel entrecroisement de fibres qui se continuent d'une part avec les fibres précédemment décrites et d'autre part se prolongent dans le hile de l'olive du côté opposé. Ce sont ces fibres qui unissent le corps restiforme d'un côté avec l'olive du côté opposé : elles composent le segment supéro-externe des fibres arciformes internes ; elles traversent ou circonscrivent en arrière la racine descendante du trijumeau (fibres cérébello-olivaires rétrotrigéminales et intertrigéminales de Mingazzini) (1).

En outre, d'autres fibres suivent la périphérie du bulbe, contournent l'olive en dehors puis en avant ainsi que la pyramide, et s'entrecroisent sans doute après avoir suivi ce trajet pour aboutir à l'olive du côté opposé (fibres cérébello-olivaires zonales de Mingazzini). Mingazzini signale encore dans le corps restiforme des fibres qui pénètrent dans les pyramides soit du même côté, soit du côté opposé (fibres cérébello-pyramidales directes et croisées), et d'autres qui entrent en rapport avec le noyau arciforme ou prépyramidal ou côté opposé ; ce dernier rapport nous semble confirmé par l'atrophie croisée du noyau arciforme accompagnant l'atrophie de l'olive secondaire à une lésion cérébelleuse unilatérale. Le noyau arciforme ne représente peut-être que l'extrémité inférieure de la substance grise du pont prolongée au-devant des pyramides. Ce qui est certain, c'est qu'après une lésion de longue durée de l'hémisphère cérébelleux, le corps restiforme et les

(1) Mingazzini. Intorno al decorso delle fibre appartenenti al pedunculus medius cerebelli, etc. *Archivio per le scienze mediche*, vol. XIV, 1890.

fibres arciformes du même côté, l'olive inférieure et le noyau arciforme du côté opposé s'atrophient (Meynert, Cramer, Amaldi; obs. pers. III, IV, V).

La *terminaison* du contingent olivaire du corps restiforme dans le cervelet n'est pas encore très bien connue. Il est probable que la

FIG. 28. — *Dégénérescence du corps restiforme consécutive à une lésion sous-corticale du cervelet chez le chat.*

Crst. Corps restiforme. — *Fr.* Faisceau en crochet. — *Ndl.* Noyau dentelé. — *Pc.* Pédoncule cérébelleux supérieur.

méthode de Marchi fournira des renseignements précieux à ce sujet. Mott, après une lésion expérimentale du corps restiforme, a vu les fibres dégénérées entourer le noyau dentelé et se diriger en dedans vers le lobe médian.

Nous-même, dans un cas de lésion sous-corticale expérimentale du

cervelet (1), dans laquelle le corps restiforme a été lésé à sa pénétration dans le cervelet, nous avons pu suivre les fibres dégénérées dans les coupes faites au-dessus de la lésion (fig. 28). Elles se dirigent toutes vers le lobe médian, auquel elles abandonnent du même côté un grand nombre de fibres ; les fibres les plus distales s'entrecroisent et se terminent dans le vermis supérieur et postérieur du côté opposé : quelques fibres, très rares, s'épuisent dans l'hémisphère du même côté, mais dans les circonvolutions les plus voisines du vermis. Chez l'homme, à cause du développement considérable des olives et des hémisphères cérébelleux, il est probable que les olives envoient un grand nombre de fibres à la corticalite hémisphérique.

Nous ne pensons pas que les olives inférieures fournissent des fibres à l'olive cérébelleuse ; ses rapports avec la corticalité cérébelleuse chez l'homme nous semblent au contraire démontrés par ce fait que les lésions purement corticales du cervelet entraînent une atrophie rétrograde des olives bulbaires. (Observ. de Menzel. Arndt. Nos observations personnelles, IV et V.)

Les rapports de l'olive inférieure et du corps restiforme ne sont probablement pas uniquement croisés, il doit exister quelques fibres qui relient l'olive inférieure au corps restiforme du même côté : ces fibres auraient été suivies par Ramon y Cajal (2).

Vu l'importance considérable du faisceau olivaire du corps restiforme, il nous semble intéressant de rechercher quels sont les rapports des olives inférieures avec les autres centres nerveux. On peut tout d'abord affirmer que les olives ne reçoivent pas de fibres de l'écorce cérébrale par l'intermédiaire du faisceau pyramidal. En effet, les dégénérescences totales de la pyramide, examinées par la méthode de Pal ou de Marchi, n'ont pu être poursuivies dans l'une ou l'autre olive bulbaire ; jamais une atrophie de la pyramide de longue durée n'entraîne d'atrophie consécutive des olives. Nous avons nous-même pratiqué l'examen en coupes sériées du bulbe dans toute sa hauteur, dans deux cas de dégénérescence récente totale de la pyramide ; nous n'a-

(1) A. Thomas. Lésion sous-corticale du cervelet déterminée expérimentalement sur le chat. Dégénérescences secondaires. *Soc de biol.*, 6 juin 1896.

(2) Ramon y Cajal. 1° *Apuntes para el studio del bulbo raquideo, etc.* Madrid, 1895. 2° Connexiones distantes de las cellulas de Purkinje. *Anales de la Sociedad espanola de historia natural*, t. III, 1894.

vons vu aucune fibre dégénérée se terminer dans l'olive. (L'examen a été fait par la méthode de Marchi.) La moelle n'envoie pas davantage de fibres aux olives inférieures. Après une section de la moelle cervicale (voir page 61) aucune fibre n'a pu être suivie dans l'olive ; les lésions transverses de la moelle chez l'homme ne déterminent que la dégénérescence de deux longs faisceaux d'association dans le cordon latéral (faisceau cérébelleux direct et faisceau de Gowers) et des cordons postérieurs (voir page 69); or, jamais cette dégénérescence n'a pu être poursuivie jusque dans les olives bulbaires (voir fig. 24, 25, 26). — Quand on examine des coupes de plus en plus élevées du bulbe dans la région olivaire, on voit apparaître, sur le bord externe de celle-ci, un faisceau se colorant vivement par la méthode de Pal et qui se continue au-dessus de l'olive inférieure dans l'étage supérieur de la protubérance ou calotte entre le ruban de Reil médian et l'olive supérieure; c'est à ce faisceau que Bechterew (1) et Flechsig ont donné le nom de faisceau central de la calotte : d'après eux, il se continuerait à son extrémité supérieure avec l'anse du noyau lenticulaire ; il représenterait ainsi une longue voie d'union entre le noyau lenticulaire et l'olive inférieure. Ses rapports avec l'olive inférieure sont certains, mais on ignore si elle est son origine ou sa terminaison ; M. Dejerine a bien voulu nous communiquer (communication orale) un cas de lésion protubérantielle ayant coupé le faisceau central de la calotte et dans lequel il avait dégénéré seulement au-dessous de la lésion, ce qui démontre que ce faisceau dégénère de haut en bas et se termine dans l'olive bulbaire. C'est aussi l'opinion de Bechterew. Mais il n'est pas prouvé qu'il se continue en haut avec l'anse du noyau lenticulaire; le faisceau central doit être plutôt regardé comme un faisceau d'association entre la substance réticulée de la calotte et l'olive inférieure. Enfin nous avons vu plus haut qu'il est très vraisemblable que l'olive bulbaire reçoit des fibres des noyaux des cordons postérieurs (Ferrier et Turner). Kölliker (2) considère le faisceau olivaire du corps restiforme comme prenant son origine dans l'écorce cérébelleuse et se terminant dans l'olive homolatérale, ses fibres seraient les prolongements cylindraxiles des cellules de Purkinje ; d'autre part,

(1) Bechterew. *Die Leitungsbahnen im Gehirn und Rückenmark*, 1894.

(2) Kölliker. *Handbuch der Gewebelehre des Menschen.* Sechste Aufgabe, Bd. II, 1896.

pour le même auteur, des olives partiraient des fibres à direction descendante vers la moelle, de sorte que les rapports du cervelet et de la moelle seraient des rapports indirects avec l'olive comme relais; cette conception est battue en brèche par ce fait que les fibres descendantes du corps restiforme sont très peu nombreuses et ne se rendent pas dans l'olive bulbaire. Il est possible que les olives envoient des fibres à la moelle, mais cette voie n'a pas encore été démontrée. Cajal, qui s'était rangé primitivement à l'opinion de Kölliker sur l'origine dans le cervelet du pédoncule cérébelleux inférieur, a abandonné cette manière de voir, et considère actuellement l'olive comme la principale origine du corps restiforme; ses fibres se termineraient dans la couche des grains de la corticalité du lobe latéral par des terminaisons semblables à celles des fibres moussues.

c) **Contingent du noyau du cordon latéral.** — Bechterew a signalé des fibres qui prennent leur origine dans le noyau du cordon latéral du bulbe, montent dans le corps restiforme et se terminent dans le vermis supérieur après entrecroisement. Nous avons exposé plus haut qu'une partie des fibres du faisceau de Gowers aboutissent au noyau du cordon latéral, de sorte que le faisceau de Gowers, le noyau du cordon latéral et le faisceau décrit par Bechterew formeraient une voie afférente d'origine médullaire, avec un relais dans le noyau du cordon latéral (voir page 64). Nous n'avons eu à notre disposition aucun fait qui puisse nous permettre de confirmer l'existence du faisceau décrit par Bechterew; mais il est certain qu'il existe une voie d'union directe entre ce noyau et l'écorce du cervelet, qui prend son origine dans le cervelet : c'est ce que nous démontreront les dégénérescences consécutives aux lésions cérébelleuses.

II. — **Segment interne du corps restiforme.** — Edinger a décrit le premier l'existence d'un faisceau cérébelleux sensoriel direct, qui serait composé de fibres appartenant à l'auditif, au trijumeau, au pneumogastrique, au glosso-pharyngien et qui serait en relation avec le noyau sphérique et les noyaux du toit du cervelet : en dedans du point où le corps restiforme pénètre dans le cervelet, on distingue sur le bord latéral du quatrième ventricule les fibres du faisceau cérébelleux sensoriel direct, qui se dirige en avant pour aboutir au segment interne du pédoncule cérébelleux inférieur; ces fibres traversent un

noyau gris qui se confond en avant avec le noyau externe de l'auditif et auquel on a donné le nom de noyau de Bechterew. Edinger est revenu sur cette conception du faisceau cérébelleux sensoriel, et il semble admettre maintenant qu'il y a un neurone interposé entre les nerfs sensoriels et le cervelet dans le noyau central de ces nerfs ; ainsi modifiée, la description d'Edinger semble plus conforme à la réalité, du moins en ce qui concerne certains nerfs ; et si les fibres précédemment décrites dégénèrent presque totalement à la suite d'une lésion cérébelleuse, quelques-unes semblent rester saines ; elles constitueraient le faisceau d'Edinger, dont la principale origine se trouve dans les noyaux de Deiters et de Bechterew.

Atrophies rétrogrades dans la moelle et dans le bulbe, consécutives aux lésions cérébelleuses. — Lorsque les lésions du cervelet ont acquis une longue durée, elles entraînent une atrophie de tous les centres qui fournissent des fibres au cervelet : ce sont là des atrophies secondaires ou mieux des atrophies rétrogrades. Ces atrophies sont surtout intéressantes lorsqu'il s'agit de lésions limitées à un seul hémisphère du cervelet. Dans ce cas, du même côté de la lésion, on observe dans la moelle une diminution de volume de la colonne de Clarke, ainsi qu'une diminution de nombre et de volume de ses cellules ; on a signalé aussi une diminution de la corne postérieure du même côté (Amaldi) (1) dans toute l'étendue de la région dorsale, portant sur la substance spongieuse et sur la substance gélatineuse. Quelquefois aussi la corne antérieure du même côté a paru plus petite : les cordons de la moelle n'ont pas subi d'atrophie, si ce n'est dans la région cervicale où les fibres du cordon latéral apparaissent moins serrées.

Dans le bulbe on a observé une atrophie des noyaux des cordons postérieurs, soit des deux côtés (Cramer) (2), soit seulement du côté de la lésion (Amaldi).

L'olive, du côté opposé, est très atrophiée surtout au niveau du hile, les fibres arciformes externes et postérieures qui s'étendent du corps restiforme aux noyaux des cordons postérieurs sont très atro-

(1) Amaldi. *Due casi di atrofia parziale del cerveletto.* Dal Laboratorio anatomici pathologico dell instituto Psichiatrico di Reggio, 1895.

(2) Cramer. *Soc. psychiatrique de Berlin*, 1891. *Zieglers Beitrage*, 1892.

phiées, de même les fibres arciformes externes et internes qui s'étendent du corps restiforme aux olives; les noyaux juxta-olivaires participeraient à cette atrophie (Meynert, Cramer, Amaldi, etc.). Amaldi signale aussi l'atrophie croisée du noyau prépyramidal. Le corps restiforme du même côté de la lésion est naturellement extrêmement réduit. L'atrophie croisée de l'olive inférieure à la suite d'une lésion cérébelleuse signalée par Meynert a été vérifiée un nombre considérable de fois, mais cette atrophie s'observe avec une lésion purement corticale du cervelet : dans le cas de Menzel, de Arndt, les observations que nous rapportons, les olives bulbaires étaient atrophiées malgré l'intégrité du noyau dentelé : ce qui confirme les rapports croisés de l'olive inférieure et de la corticalité cérébelleuse.

L'observation suivante nous a permis d'étudier les dégénérescences rétrogrades consécutives aux lésions cérébelleuses.

OBSERVATION PERSONNELLE III

(Service du Dr Dejerine, à la Salpêtrière.)

Nous avons trouvé à l'autopsie d'une vieille femme atteinte d'hémiplégie droite depuis plusieurs années et morte à la Salpêtrière (sur laquelle nous n'avons du reste aucun autre renseignement clinique), une atrophie très marquée de l'hémisphère droit du cervelet, et un ramollissement dans le segment postérieur de la capsule interne gauche, ramollissement qui a entraîné une dégénérescence très marquée du pédoncule et de la pyramide. Ce ramollissement n'a été reconnu qu'après la section en coupes sériées de la capsule interne.

Le diamètre transversal de la face supérieure du cervelet, après durcissement dans le bichromate, est de 11 centimètres.

Face supérieure. — Le diamètre transversal de la face supérieure entre le bord externe et la ligne médiane est pour le côté droit de 5 centimètres, pour le côté gauche de 6 centimètres. Le diamètre antéro-postérieur de l'hémisphère droit est de 4 centimètres et demi, celui de l'hémisphère gauche de 6 centimètres.

Le diamètre antéro-postérieur du vermis est de 4 centimètres.

Face inférieure. — Le diamètre transverse entre les deux bords de chaque hémisphère est de 6 centimètres à gauche et de 4,5 centimètres à droite.

L'amygdale gauche fait une saillie beaucoup plus considérable que la droite.

Le flocculus droit est plus petit que le gauche.

La lésion n'est pas limitée à l'hémisphère droit, mais elle empiète sur le vermis adjacent, comme le montre l'étude de la lésion sur coupes sériées.

L'examen anatomique du névraxe (bulbe, protubérance, cervelet, isthme de l'encéphale, les deux capsules internes) a été fait après durcissement par le liquide de Müller, en coupes sériées ; les méthodes de coloration de Pal et au carmin ont été employées. Plusieurs fragments de la moelle prélevés sur les régions cervicale, dorsale et lombaire à différentes hauteurs ont été examinés par les mêmes méthodes.

Lésion cérébelleuse. — La lésion a intéressé toute l'écorce du lobe droit du cervelet, la plus grande partie du noyau dentelé (sauf la partie la plus antérieure), les noyaux gris accessoires, le bouchon, le noyau sphérique et le noyau du toit. La lésion n'a pas dépassé la ligne médiane. Le lobe gauche et le vermis adjacent sont normaux. Le pédoncule du flocculus a été coupé par la lésion, mais le flocculus lui-même a été respecté : il est plus petit que normalement. Les noyaux de l'acoustique (nerf cochléaire), surtout le tubercule acoustique ont été partiellement atteints.

Dans toute l'étendue de l'hémisphère du cervelet malade, on retrouve à peine la trace de quelques fibres à myéline (méthode de Pal), sauf au niveau de l'extrémité antérieure du noyau dentelé.

La structure histologique est extrêmement altérée. Dans un grand nombre de points la couche moléculaire a complètement disparu ; sur les coupes colorées par le picro-carmin, elle se détache en blanc, elle est parcourue par de longs filaments colorés en rouge qui donnent l'aspect de mailles. Les cellules de Purkinje ont presqu'entièrement disparu. Il ne reste plus de traces de la couche granuleuse. Tous ces éléments sont remplacés par du tissu conjonctif, disposé en beaucoup d'endroits sous forme de réseau à larges mailles, dans d'autres en faisceaux compacts. Les vaisseaux sont extrêmement altérés. Leur lumière est considérablement rétrécie, ils ont subi une double lésion (endartérite et périartérite) ; le tissu scléreux forme autour d'eux des anneaux très épais. Il est très vraisemblable que l'atrophie scléreuse de l'hémisphère droit du cervelet est sous la dépendance des lésions vasculaires.

La capsule interne gauche dans ses deux tiers postérieurs présente une cicatrice au niveau de laquelle les fibres pédonculaires sont interrompues; il existe également une cicatrice dans la partie adjacente de la couche optique.

Dégénérescences secondaires. — A. — MOELLE. — Il existe une asymétrie de la moelle très grande portant sur toute sa hauteur : la moitié droite est beaucoup plus petite que la gauche. Les deux cordons postérieurs et antérieurs sont égaux des deux côtés : c'est sur le cordon latéral que porte presque uniquement l'asymétrie ; dans la partie postérieure, correspondant au faisceau pyramidal croisé, les fibres sont clairsemées, mais il n'y a pas de grande zone de dégénérescence ; il est probable qu'à cause de la longue durée de la lésion, comme cela s'observe dans les dégénérescences secondaires du faisceau pyramidal de longue date, les éléments normaux se sont rapprochés les uns des autres et la place du faisceau pyramidal n'est plus indiquée que par une zone plus claire. Ici l'asymétrie de la moelle, comparée à celle d'autres moelles empruntées à des hémiplégies de longue durée ou même des hémiplégies infantiles, n'a rien d'exagéré,

et il est impossible de dire s'il existe une dégénérescence des fibres cérébelleuses descendantes.

Du côté gauche, il existe une dégénérescence très nette du faisceau pyramidal direct, elle est même plus marquée qu'elle ne l'est habituellement.

L'examen de la substance grise ne laisse entrevoir aucune différence appréciable dans le nombre et le volume des cellules des cornes antérieurés de la moelle. Sur un certain nombre de coupes pratiquées au niveau de la région dorsale, les cellules de la colonne de Clarke et du groupe latéral de la corne antérieure ont semblé peu nombreuses, il y en a moins à droite qu'à gauche. Les racines antérieures et postérieures sont saines. Il n'y a pas de différence nette dans les dimensions et le nombre des cellules des cornes postérieures.

B. — Faisceau pyramidal. — Le pédoncule cérébral gauche est très petit comparé au pédoncule cérébral droit ; il présente trois portions à considérer : un segment externe contenant un grand nombre de fibres à myéline, un segment moyen très petit ne contenant plus de fibres à myéline, un segment interne dans lequel les fibres à myéline sont faiblement colorées, mais existent encore en assez grand nombre (fig. 33 et 36). L'examen des coupes sériées, au-dessus du pédoncule, permet de constater que le segment externe se continue avec le faisceau de Turck, comme l'a démontré notre maître, M. Dejerine (1). Le segment interne est conservé parce que la lésion n'a pas atteint en avant le genou de la capsule interne. Le segment moyen dépourvu de fibres représente la trace du gros contingent du pédoncule cérébral, constitué par les fibres pyramidales qui passent par le segment postérieur de la capsule interne. La pyramide du bulbe examinée au niveau du sillon bulbo-protubérantiel ne contient plus que quelques fibres nerveuses, ce qui démontre que la presque totalité des fibres du segment externe et du segment interne du pédoncule cérébral se sont épuisées dans la protubérance. La pyramide gauche est très atrophiée, et juste au-dessus de l'entrecroisement pyramidal, elle ne contient plus de fibres saines.

C. — Faisceau sensitif. — Les noyaux de Goll et de Burdach (segment interne et externe), les fibres arciformes internes, les couches interolivaires, les rubans de Reil médians sont normaux ; il n'existe aucune asymétrie.

D. — Faisceaux cérébelleux. — 1° *Pédoncule cérébelleux inférieur.* — a) *Corps restiforme* proprement dit. — Le corps restiforme droit, sur les coupes colorées au Pal, est complètement décoloré : à peine peut-on trouver quelques fines fibres nerveuses dans sa partie centrale (fig. 29 et 30).

Les fibres arciformes externes antérieures qui contournent l'olive et la pyramide pour s'entrecroiser ensuite dans le raphé et aboutir à l'olive du côté opposé sont absentes (fibres circumolivaires et circumpyramidales). Les fibres arciformes qui traversent l'olive du même côté ou passent en arrière d'elle pour aboutir à l'olive du côté opposé sont également absentes (fibres arciformes

(1) Dejerine. Sur l'origine corticale et le trajet intra-cérébral des fibres de l'étage inférieur ou pied du pédoncule cérébral. *Mémoires de la Société de biologie*, décembre 1893.

rétro et intertrigéminales de Mingazzini). L'entrecroisement du raphé entre les olives est moins riche en fibres nerveuses.

L'olive bulbaire du côté gauche (fig.29) est beaucoup plus petite que la droite. Les volutes sont plus petites, les cellules moins nombreuses et atrophiées : le hile

Fig. 29. — *Coupe du bulbe et du cervelet au tiers supérieur de l'olive bulbaire, colorée par la méthode de Pal (d'après une photographie). Lésion de l'hémisphère droit. Atrophie du flocculus, disparition presque totale du noyau dentelé (sauf de son extrémité antérieure). Amygdale droite plus petite que la gauche Atrophie de la masse blanche.*

A droite : Atrophie du corps restiforme et du segment interne du corps restiforme compris dans l'angle ouvert en arrière, et formé par le corps restiforme et la racine du trijumeau. Absence des fibres arciformes externes antérieures et du segment externe des fibres arciformes internes. Atrophie des stries acoustiques.

A gauche : Atrophie de la pyramide. Atrophie de l'olive.

très décoloré. L'espace qui sépare l'olive de la périphérie est moins large du côté gauche que du côté droit; mais les fibres circumolivaires disposées sur deux plans, l'un interne, l'autre externe sont bien colorées, elles s'étendent du

(1) Nous devons la photographie de cette coupe et des six coupes suivantes à l'extrême obligeance de M. Londe. Nous le remercions vivement de nous avoir prêté le concours de son grand talent.

corps restiforme gauche à l'olive droite. Entre ces deux plans de fibres, il existe quelques rares fibres coupées perpendiculairement, tandis que l'olive inférieure droite est entourée par une zone beaucoup plus riche en fibres coupées perpendiculairement.

Les noyaux juxta-olivaires et le noyau arciforme sont plus petits à gauche. Le noyau externe du faisceau de Burdach droit est moins riche en cellules

Fig. 30. — *Coupe passant immédiatement au-dessus du sillon bulbo-protubérantiel (Colorée par la méthode de Pal.)*

Les fibres du pédoncule cérébelleux moyen commencent à apparaître, elles sont très pâles à droite, bien colorées à gauche. Le faisceau de la calotte est très petit à gauche, bien développé à droite.

et en fibres dans sa moitié supérieure. Dans toute la hauteur du bulbe, les zones correspondant au faisceau cérébelleux direct, au faisceau de Gowers, aux fibres arciformes externes postérieures sont plus pâles du côté droit que du côté gauche.

La substance réticulée, au niveau du noyau du cordon latéral est moins riche en fibres à droite ; nous ne pouvons affirmer qu'il y ait une différence dans le nombre et le volume des cellules du noyau du cordon latéral avec celui du côté gauche.

b) *Segment interne du corps restiforme.* — Très atrophié à droite. Bien coloré à gauche (fig. 29).

Sur les coupes pratiquées au-dessus de l'olive inférieure, le faisceau central de la calotte est beaucoup moins développé à gauche (côté de l'olive atrophiée) ; à mesure qu'on examine des plans de plus en plus élevés de la protubérance la différence entre les deux côtés diminue graduellement.

2° *Pédoncule cérébelleux moyen.* — Le pédoncule cérebelleux moyen est complètement décoloré dans son trajet extraprotubérantiel ; mais dans les coupes

Fig. 31. — *Coupe destinée à montrer l'atrophie du pédoncule cérébelleux moyen. La différence entre les deux faisceaux centraux de la calotte est encore très appréciable.* (*Colorée par la méthode de Pal.*)

de la protubérance il existe une faible différence de coloration des fibres transverses du pont entre les deux côtés pour le stratum intermedium ; les fibres transverses du stratum superficiale et du stratum profundum sont moins nombreuses à droite et moins bien colorées. Le raphé est moins riche que normalement en fibres à myéline (fig. 31).

A un grossissement plus fort, on peut constater que le fin réseau myélinique qui remplit les vides délimités par les fibres transverses a presque complète-

FIG. 32. — *Coupe passant par l'extrémité supérieure de la protubérance. Atrophie du pédoncule cérébelleux supérieur, avant l'entrecroisement. (Colorée par la méthode de Pal.)*

FIG. 33. — *Coupe du pédoncule cérébral et des tubercules quadrijumeaux postérieurs. Entrecroisement des pédoncules cérébelleux supérieurs. (Colorée par la méthode de Pal.)*

ment disparu à gauche, tandis qu'à droite il est encore très riche. Sur les coupes colorées au picro-carmin, on peut s'assurer que les cellules de la substance grise du pont ont disparu en grande partie du côté gauche, presque en totalité; celles qui subsistent sont plus petites que celles du côté droit.

Sur les coupes de la protubérance, on voit encore que la substance réticulée grise et blanche, en arrière du ruban de Reil médian, est moins riche en fibres à myéline et en cellules à gauche qu'à droite (noyau central supérieur et nucleus reticularis tegmenti pontis de Flechsig et Bechterew). C'est en partie à cette atrophie, en partie aussi à celle du faisceau central de la calotte et à celle du système acoustique que la moitié gauche de la calotte semble plus petite que la droite.

3° *Pédoncule cérébelleux supérieur.* — Très atrophié à droite sauf en avant et en dehors dans la partie correspondant à la région saine du noyau dentelé. Cette atrophie se poursuit dans l'entrecroisement du pédoncule cérébelleux

FIG. 34. — *Coupe du pédoncule cérébral et des tubercules quadrijumeaux antérieurs passant au-dessus de l'entrecroisement des pédoncules cérébelleux supérieurs.* (*Colorée par la méthode de Pal.*)

supérieur, le noyau rouge du côté opposé, les radiations de la calotte, le champ de Forel et les faisceaux thalamiques de Forel (fig. 32, 33, 34, 35).

Le faisceau lenticulaire de Forel et l'anse lenticulaire sont peut-être un peu moins volumineux à gauche, mais nous ne pouvons rien affirmer de certain et, le cas échéant, le fait n'aurait pas une grande valeur.

E. — SYSTÈME ACOUSTIQUE — Les stries acoustiques sont presque totalement absentes à droite. Il n'y a pas de différence appréciable entre les deux corps trapézoïdes et les olives supérieures. Le ruban de Reil latéral, le tubercule

quadrijumeau postérieur et le bras du tubercule quadrijumeau postérieur paraissent moins riches en fibres à myéline du côté gauche que du côté droit.

Le trijumeau et le faisceau solitaire sont normaux des deux côtés.

Les fibres du vestibulaire, du glosso-pharyngien et du pneumogastrique sont plus pâles à droite qu'à gauche.

FIG. 35. — *La coupe a été photographiée à l'envers, de sorte que le côté gauche de la figure doit être reporté à droite et inversement. Le noyau rouge et les radiations de la calotte sont beaucoup plus petits à gauche. Atrophie du pédoncule cérébral gauche. (Colorée par la méthode de Pal.)*

Cet examen anatomique est particulièrement intéressant par l'atrophie rétrograde des cellules dont les prolongements cylindraxiles vont s'arboriser dans le cervelet ; c'est dans ce sens qu'il faut interpréter : l'atrophie de la colonne de Clarke du même côté que la lésion, l'atrophie croisée de l'olive et des noyaux juxta-olivaires, du noyau arciforme antérieur ou prépyramidal, de la substance grise du pont. L'atrophie du segment interne du corps restiforme et du pédoncule cérébelleux supérieur doit être, par contre, comprise, pour la plupart des fibres, comme une dégénérescence secondaire (wallérienne) due à la lésion du noyau dentelé, pour une petite part comme une dégénérescence rétrograde. Ceci nous démontre encore que si une lésion du névraxe est de très longue durée, l'examen des coupes sériées, colorées par la méthode de Pal, ne suffit plus pour indiquer le sens de con-

ductibilité d'un faisceau, et que dans ce cas les atrophies cellulaires rétrogrades acquièrent une certaine importance, puisque nous savons que la section d'un neurone retentit sur sa cellule d'origine.

Nous avons, pour vérifier ce fait, examiné le névraxe d'un chien qui avait subi la destruction d'une moitié du cervelet et qui avait survécu trois mois et demi à l'opération; après ce terme, il fut sacrifié.

L'examen de la moelle révélait une atrophie des colonnes de Clarke, mais surtout accentuée du côté de la lésion; les cellules du groupe latéral des cornes antérieures, sur quelques coupes de la région dorsale, semblaient moins nombreuses. Les cellules de l'olive bulbaire, de la substance grise du pont du côté opposé à la lésion étaient disparues en partie, les autres étaient petites et atrophiées. La substance réticulée de la calotte était également atrophiée du côté opposé à la lésion. Tout ceci nous démontre la rapidité avec laquelle peuvent se produire les atrophies cellulaires rétrogrades, surtout dans des neurones de court trajet, et combien il est préférable, quand on veut étudier le sens de conductibilité d'un faisceau, d'étudier les dégénérescences secondaires quelques semaines après l'opération et par la méthode de Marchi, que plusieurs mois après par la méthode de Pal. Ces résultats confirment enfin ce que nous avons dit précédemment, à savoir que l'olive inférieure fournit un grand nombre de fibres à la moitié du cervelet du côté opposé : l'atrophie des colonnes de Clarke, plus marquée du côté de la lésion, s'explique très bien, puisque la destruction d'un hémisphère cérébelleux interrompt toute communication entre le cervelet et le faisceau cérébelleux direct du même côté, tandis que le faisceau cérébelleux direct du côté opposé reste en communication avec l'hémisphère cérébelleux sain par ses fibres non entrecroisées.

L'atrophie du groupe latéral des cellules de la corne antérieure de la moelle fait présumer que ces cellules pourraient être une origine du faisceau de Gowers; à ce sujet de nouvelles recherches sont nécessaires.

Le tableau suivant résume la constitution des voies afférentes médullaires et bulbaires du pédoncule cérébelleux inférieur.

FIBRES AFFÉRENTES MÉDULLAIRES ET BULBAIRES
- 1° *Pédoncule cérébelleux inférieur.*
  - A. — CORPS RESTIFORME :
    - 1° *Système médullaire.*
      - (*a*) Fibres des cordons postérieurs.
      - (*b*) Faisceau cérébelleux direct.
    - 2° *Système bulbaire.*
      - Fibres des noyaux des cordons postérieurs.
      - Contingent olivaire (olive et noyaux juxta-olivaires).
      - Fibres du noyau arqué ou prépyramidal.
      - Fibres du noyau du cordon latéral (?).
  - B. — SEGMENT INTERNE DU CORPS RESTIFORME : Fibres du noyau de Deiters et de Bechterew.
- 2° *Faisceau de Gowers.*

II. — **Pédoncule cérébelleux moyen.**

Le pédoncule cérébelleux moyen est une des principales voies afférentes du cervelet, et même la plus considérable. Nous n'avons réalisé aucune expérience sur lui, mais ayant constaté qu'après de grandes destructions de l'écorce cérébelleuse, il ne contient qu'un petit nombre de fibres dégénérées, nous avons pu en conclure que la majorité des fibres prennent leur origine dans la substance grise du pont et principalement du côté opposé, puisqu'elle s'atrophie du côté opposé à la lésion cérébelleuse. (Cramer, Amaldi. Voir l'observation précédente.) Après section du pédoncule cérébelleux moyen, sur le singe, Ferrier et Turner ont noté une diminution des fibres superficielles du pont et de la substance grise du côté opposé. — Les fibres du pédoncule cérébelleux moyen se terminent surtout dans l'écorce des hémisphères cérébelleux; elles n'entrent pas en rapport avec le noyau dentelé. D'après les recherches de Bechterew (1) sur des enfants nouveau-nés âgés de quelques semaines, il y aurait à distinguer deux segments dans le pédoncule cérébelleux moyen : 1° Un segment supérieur, dépourvu de myéline; occupant dans le pédoncule cérébelleux supérieur une situation plus latérale, il se termine dans la partie postérieure et inférieure de l'écorce des hémisphères, et n'envoie aucune fibre dans le vermis; 2° Un segment inférieur myélinisé, situé médialement et dirigé d'ar-

(1) BECHTEREW. Zur Anatomie des Schenkels des Kleinhirns, insbesondere des Brükenarms. *Neur. Centralblatt*, 1885.

rière en avant, surtout visible dans les coupes de la moitié inférieure du pont : il serait en rapport avec la partie supérieure de l'écorce des hémisphères et avec l'écorce du vermis.

Le segment supérieur ou système cérébral entre en rapport avec le pédoncule cérébral, par l'intermédiaire de la substance grise du pont. D'après Bechterew, le cervelet et le cerveau entreraient en relation par trois voies différentes : pédoncule cérébelleux supérieur, pédoncule cérébelleux moyen, pédoncule cérébelleux inférieur (par l'olive inférieure et le faisceau central de la calotte).

Le système spinal entre surtout en rapport avec les deux moitiés du pont et particulièrement avec la substance grise de la région inférieure du pont, mais en tout cas pas d'une façon exclusive avec la moitié opposée. Des fibres abandonnent la substance grise du pont à ce niveau, et suivant le raphé s'engagent dans la calotte protubérantielle; elles ont pour principal aboutissant le nucléus reticularis tegmenti pontis décrit par Flechsig et Bechterew, situé de chaque côté du raphé en arrière du ruban de Reil médian. De ce noyau partiraient des fibres qui seraient suivies à la périphérie du faisceau fondamental antérieur et du faisceau latéral de la moelle : c'est ainsi que serait justifiée la dénomination de système spinal du pédoncule cérébelleux moyen. Mingazzini pense qu'une distinction entre la portion cérébrale et la portion spinale du pont, dans le sens admis par Bechterew, est impossible et que les faits qu'il a mis en relief doivent être interprétés différemment ; d'après lui, les fibres s'entrecroisant se recouvrent de myéline beaucoup plus tard, mais la cause physiologique lui échappe; il n'admet ni l'hypothèse de Bechterew, ni celle de Meynert sur les rapports croisés du pédoncule cérébral et du pédoncule cérébelleux moyen (Meynert avait imaginé une double voie d'association entre le cervelet et le cerveau par l'intermédiaire du pédoncule cérébelleux moyen; l'une, d'origine cérébelleuse, suit le stratum superficiale; l'autre, d'origine cérébrale, le stratum profundum). Mingazzini (1) rappelle à ce sujet que Gudden, ayant enlevé à des lapins nouveau-nés un hémisphère cérébral tout entier, ne trouva longtemps après l'opération aucune différence entre les deux hémisphères cérébelleux, et que si dans certains cas une lésion centrale ancienne a causé une atrophie croisée du cervelet, dans

(1) Recherches complémentaires sur le trajet du pedunculus medius cerebelli. *Journal international d'anatomie et de physiologie*, 1891, t. VIII.

d'autres cas elle est restée sans effet. L'argument n'est pas d'une valeur absolue, car le pédoncule cérébelleux de même que la protubérance et le pédoncule cérébral sont relativement peu développés chez le lapin, tandis que ces trois parties sont très développées chez l'homme, et il semble bien qu'il y ait un rapport constant dans leur développement relatif.

D'ailleurs Monakow (1) a constaté, après l'ablation de la plus grande partie de l'hémisphère cérébral droit chez un chien nouveau-né, l'atrophie directe de la substance grise du pont et l'atrophie croisée du pédoncule cérébelleux moyen et du cervelet : Monakow interprète dans ce cas l'atrophie du pédoncule cérébelleux moyen comme étant la conséquence, d'une part, de l'atrophie de la calotte, et d'autre part de l'atrophie de la substance grise du pont. D'après Mingazzini (2) l'expérience de Monakow ne prouverait pas l'existence d'un rapport double entre le cerveau et le cervelet, et l'atrophie du noyau rouge, du thalamus et du pédoncule cérébelleux supérieur, signalée dans l'observation de Monakow, serait, à elle seule, capable d'entraîner l'atrophie de l'écorce cérébelleuse, du péconcule cérébelleux moyen et de la substance grise du pont.

Pour nous le pédoncule cérébelleux moyen prend sa principale origine dans la substance grise du pont, du côté opposé à l'hémisphère cérébelleux auquel il se rend, mais il contient aussi des fibres dont l'origine se trouve dans la substance grise du pont du même côté. Il transmet à un hémisphère cérébelleux les impressions cérébrales fournies par l'hémisphère cérébral du côté opposé ; il faut admettre pour cela que les fibres pyramidales qui se terminent autour des cellules de la substance grise du pont ne s'entrecroisent pas ou du moins que la plus grande partie ne s'entrecroise pas. Les fibres du pédoncule cérébelleux moyen se disposent sur trois plans dans l'étage antérieur de la protubérance : l'un antérieur ou stratum superficiale, un moyen ou stratum intermedium, un profond ou stratum profundum ; les fibres qui ont leur origine dans la substance grise du pont occupent principalement le stratum intermedium et le stratum profundum.

(1) Monakow. Experimentelle und pathologischanatomische Untersuchungen über die Hanbenregion, den Sehhügel und die Regio subthalamica. *Archiv. fur Psychiatrie, 1895.*

(2) Mingazzini. Ueber die gekreuzte cerebrocerebellare Bahn. *Neur. Centralb.*, 1895.

Le pédoncule cérébelleux moyen contient aussi des fibres qui prennent leur origine dans la substance grise de la calotte du côté opposé ; elles suivent le raphé dans lequel elles s'entrecroisent et s'engagent ensuite dans les différentes couches du pédoncule cérébelleux moyen, la plupart dans le stratum superficiale ; elles se terminent dans l'écorce cérébelleuse. (Obs. pers. III et V.)

S'il s'atrophie consécutivement à une lésion cérébelleuse, c'est en partie parce que quelques-unes de ses fibres qui prennent origine dans la corticalité cérébelleuse dégénèrent, et surtout parce que le pédoncule cérébelleux moyen étant une voie courte doit subir très rapidement la dégénérescence rétrograde. Nous avons exposé précédemment que dans un cas de destruction d'une moitié du cervelet il existait, après une survie de trois mois, une diminution du nombre des cellules dans la substance grise du pont du côté opposé. Il est possible et même probable que le pédoncule cérébelleux moyen contient chez l'homme des fibres qui prennent leur origine ou se terminent dans le vermis : nous avons pu constater en effet sur les coupes sériées de la protubérance et du cervelet d'un fœtus de huit mois et demi, colorées par la méthode de Pal, que quelques fibres myélinisées se continuent avec la substance grise du pont d'une part, et d'autre part se dirigent vers le vermis. Seule l'écorce du vermis contient des fibres à myéline à cette époque ; il est donc vraisemblable qu'elles aboutissent au vermis.

Si une lésion d'un hémisphère cérébral entraîne une atrophie croisée du cervelet, elle peut s'expliquer de deux manières : 1° par l'atrophie des fibres pyramidales et de la substance grise du pont du même côté que la lésion, du pédoncule cérébelleux moyen et de l'écorce cérébelleuse du côté opposé ; c'est pourquoi on observe dans un certain nombre de cas de lésions cérébrales anciennes, non seulement une réduction de volume de l'hémisphère cérébelleux croisé, mais aussi un rétrécissement de ses lames et de ses lamelles ; 2° par l'atrophie du thalamus et du noyau rouge du même côté, du pédoncule cérébelleux supérieur et du noyau dentelé du côté opposé.

Le pédoncule cérébelleux supérieur étant presque uniquement composé de fibres efférentes, son étude trouvera sa place aux systèmes efférents du cervelet.

CHAPITRE IV

Les fibres efférentes. — Leur origine et leur terminaison. Dégénérescences expérimentales.

HISTORIQUE

L'étude des dégénérescences consécutives aux lésions expérimentales du cervelet est de date récente, elle a suivi le travail de physiologie expérimentale de Luciani; c'est même sur le névraxe des animaux, chiens et singes, auxquels Luciani avait enlevé totalement ou partiellement le cervelet, que Marchi (1) a fait ses examens anatomiques.

Le travail de Marchi a été suivi par ceux de Ferrier et Turner, et de Russell; à cause de leur importance nous exposerons successivement les résultats obtenus par ces auteurs, dans l'étude des dégénérescences expérimentales.

Marchi a utilisé dans ce but deux méthodes, la méthode de Weigert et la méthode osmiobichromique inventée par lui-même. Ses recherches ont porté sur les dégénérescences secondaires consécutives à la destruction d'une moitié du cervelet, du lobe médian, du cervelet tout entier. Sans entrer dans les détails des examens de Marchi, nous croyons devoir rapporter les conclusions de cet auteur, car elles ont servi de base aux recherches d'autres anatomistes. Ses conclusions sont les suivantes :

« 1° *Le pédoncule cérébelleux supérieur* ne s'entrecroise pas complètement ; un petit faisceau de fibres reste du même côté que l'hémisphère du cervelet dont il provient, et se termine dans la couche

(1) Marchi. 1° Sull origine e decorso del pedunculi cerebellari. *Memoria premiata vol. instituto lombardo di Scienza e lettere.* Firenze, 1891. 2° *Archives italiennes de biologie*, 1892.

optique : le faisceau principal se termine au noyau rouge de Stilling du côté opposé. Ce pédoncule ne donne de fibres ni aux radiations optiques, ni au ruban de Reil.

« 2° *Le pédoncule cérébelleux moyen* ne représente pas seulement des fibres commissurales qui mettent en rapport un hémisphère cérébelleux avec l'autre. Les fibres qui le constituent, avant d'atteindre le sillon médian de la protubérance annulaire, pénètrent entre les faisceaux pyramidaux, et les dissocient pour se mettre en rapport avec la substance grise du pont du même côté. Quelques fibres passent en avant des pyramides et vont à la substance grise du pont du côté opposé.

« 3° *Le pédoncule cérébelleux inférieur* abandonne un faisceau de fibres à l'olive du côté opposé, constitue les fibres arciformes et le faisceau cérébelleux direct de Flechsig ; ce dernier est formé très probablement de fibres aussi bien afférentes qu'efférentes.

« 4° *Le faisceau longitudinal postérieur et le ruban de Reil* ont leur origine commune dans le cervelet et plus spécialement dans le lobe médian. Ils suivent le trajet du pédoncule cérébelleux moyen et se mettent en rapport : le premier avec les noyaux des nerfs crâniens et le second avec la substance grise du pont, avec les tubercules quadrijumeaux, et probablement avec le corps strié par un faisceau de fibres qui suit en haut le même trajet que le faisceau pyramidal. Enfin, au niveau de l'olive, le faisceau longitudinal s'unit au ruban de Reil et ils descendent ensemble dans le cordon antéro-latéral. Cette dégénérescence peut se suivre sur toute la longueur de la moelle spinale, elle occupe deux zones : une antéro-latérale qui s'étend depuis le sillon antérieur jusqu'à l'extrémité antérieure du faisceau cérébelleux direct, une latérale située en avant du faisceau pyramidal. Leurs fibres se mettent très probablement en rapport avec les cornes antérieures de la moelle spinale, parce que la lésion de ces faisceaux entraîne la dégénérescence des racines antérieures de la moelle.

« 5° Les rapports du cervelet avec les nerfs crâniens se font par le faisceau longitudinal postérieur et le ruban de Reil.

« 6° L'origine des trois pédoncules cérébelleux se fait dans toute l'écorce cérébelleuse, avec cette différence que le noyau dentelé fournit la plus grande partie des fibres des pédoncules cérébelleux supérieurs, et le vermis le plus gros contingent du pédoncule cérébelleux moyen. »

Marchi a pu ainsi constater quelques faits nouveaux intéressants ; telle la dégénérescence du cordon antéro-latéral consécutive à une lésion cérébelleuse ; et établir que les rapports de la moelle et du cervelet se font dans les deux sens, c'est-à-dire qu'il existe des fibres qui vont de la moelle au cervelet et d'autres qui vont du cervelet à la moelle.

Ferrier et Turner (1) en employant les mêmes méthodes, mais surtout la méthode de Weigert, sont arrivés à des résultats différents :

Pédoncule cérébelleux supérieur. — A la suite d'une ablation d'un hémisphère cérébelleux le pédoncule cérébelleux supérieur dégénère complètement, et le voile médullaire qui contient la prolongation supérieure du faisceau ascendant antéro-latéral ou de Gowers est intact. Il en résulte une dégénérescence de la calotte (tegmentum ponti) du même côté avant la décussation, et du côté opposé après la décussation, la plus grande partie des fibres internes et dorsales allant au noyau rouge du côté opposé.

Le réseau de fibres fines si caractéristique dans les préparations du noyau rouge normal disparaît presque entièrement ; et les cellules de ce noyau, quoiqu'incomplètement atrophiées, paraissent avoir subi une diminution de volume. Les fibres qui sortent de la partie antérieure du noyau rouge dans la zone dorsale de la région sous-thalamique et passent dans la couche optique sont également atrophiées.

L'extirpation limitée au lobe médian ne détermine pas de dégénérescence dans le pédoncule cérébelleux supérieur.

Tout ceci démontre que le pédoncule cérébelleux supérieur est un faisceau efférent allant du lobe latéral du cervelet au noyau rouge et au pulvinar thalami

L'entrecroisement est total d'après ces auteurs et ce faisceau ne se continuerait pas jusqu'à l'écorce cérébrale comme l'avaient prétendu Meynert et Flechsig. Son origine principale semble se trouver dans le noyau dentelé, peut-être quelques fibres viendraient-elles directement de l'écorce cérébelleuse.

Pédoncule cérébelleux moyen. — A la suite de l'extirpation d'un

(1) Ferrier et Turner. *Loc. cit.*

lobe latéral du cervelet, il se produit une dégénération de la couche superficielle jusqu'à la ligne médiane et du côté de la lésion : cette dégénération n'est pas *une sclérose complète ;* on constate encore une diminution en nombre et en volume des faisceaux formant les couches profondes du pont du côté de la lésion, et de ceux qui croisent la ligne médiane. Les cellules de la substance grise formant le noyau du pont du côté opposé sont complètement atrophiées. Le réseau du noyau réticulaire de la calotte du côté opposé est moins riche que celui du même côté que la lésion. L'extirpation du lobe moyen n'entraîne pas de dégénérescence dans le pédoncule cérébelleux moyen. Jamais ils n'ont observé de dégénérescence du faisceau longitudinal postérieur ou du ruban de Reil.

Pédoncule cérébelleux inférieur. — L'extirpation d'un lobe du cervelet entraîne la dégénérescence du segment externe du corps restiforme. Cette dégénérescence est surtout disposée ventralement. Il s'ensuit une atrophie complète des fibres arciformes externes au-dessus des noyaux du faisceau de Goll et du faisceau de Burdach, une atrophie très marquée du corps olivaire inférieur du côté opposé et des fibres qui pénètrent dans le hile de l'olive. Les cellules y sont plus rares. Les noyaux olivaires accessoires participent à cette atrophie, mais les cellules du noyau latéral restent intactes. Le segment externe du faisceau restiforme ne dégénérerait pas après la destruction du lobe moyen.

Lorsque le vermis seul est extirpé, la dégénérescence occupe le segment interne du corps restiforme et se poursuit dans le noyau de Deiters dont le réseau a disparu sans altération des cellules : ce noyau serait un intermédiaire dans les relations du cervelet et de la moelle.

D'après Ferrier et Turner, la moelle ne dégénérerait pas après une lésion cérébelleuse : la dégénérescence indiquée par Marchi à la suite d'extirpations du cervelet est due soit à une lésion du noyau de Deiters, quand la dégénérescence occupe la zone antéro-latérale, soit à une lésion du filet quand la dégénérescence occupe la zone latérale, immédiatement en avant du faisceau pyramidal. Malgré cela, l'intention des auteurs de faire de nouvelles recherches sur l'existence ou la non-existence de fibres allant du cervelet à la moelle indique suffisamment qu'ils ne sont pas absolument fixés à ce sujet.

Les auteurs ont complété leurs expériences par les sections isolées des pédoncules. Comme la section du pédoncule cérébelleux supérieur, faite au-dessus du cervelet, entraîne une dégénérescence totale au-dessus de la lésion, ils en concluent que le pédoncule cérébelleux supérieur ne contient pas de fibres à direction centripète vers le cervelet. La section du pédoncule cérébelleux moyen détermine une dégénérescence seulement efférente. Après section du corps restiforme il y a dégénérescence dans les deux sens.

Ferrier et Turner ont étudié les dégénérescences consécutives aux lésions du cervelet surtout par la méthode de Weigert. Russell (1) a principalement employé la méthode de Marchi, bien supérieure à la précédente; pour cela il a tué les animaux après une survie variant de une semaine à trois mois.

A la suite d'une extirpation du lobe latéral, les dégénérescences se limitent aux pédoncules du côté de la lésion, sauf pour le pédoncule cérébelleux supérieur.

Il distingue deux parties au pédoncule cérébelleux supérieur, une antérieure, le pédoncule cérébelleux proprement dit, une postérieure qui embrasse la première dans sa concavité et donne l'aspect d'un faisceau *en forme de crochet*. Du côté de la lésion, la portion antérieure seule dégénère, les fibres dégénérées y sont dispersées dans toute son étendue : ces fibres s'entrecroisent presque en totalité et se terminent en partie dans le noyau rouge qu'elles traversent; une grande partie d'entre elles se termine au delà dans la couche optique, jamais elles n'ont été suivies plus loin : un petit nombre de fibres semble ne pas s'entrecroiser et s'arrêter dans le noyau rouge du même côté. Du côté sain, c'est la partie postérieure du pédoncule cérébelleux supérieur qui est dégénérée ; l'auteur ignore sa terminaison, mais elle constitue un système de fibres commissurales qui s'entrecroisent dans le vermis : en effet la section du cervelet, sur la ligne médiane, détermine la dégénérescence bilatérale de ces fibres.

Le pédoncule cérébelleux moyen très dégénéré fournit des fibres qui vont se terminer, pour le plus grand nombre, dans la substance grise du pont du côté opposé, et, pour un petit nombre, dans la subs-

(1) Russell. Dégénérescences consécutives à des lésions expérimentales du cervelet. *Philosophical transactions of the Royal Society of London*, 1895.

tance grise du pont du même côté. Les fibres de ce pédoncule passent soit en avant des pyramides (couche dorsale), soit entre les faisceaux pyramidaux, soit en arrière (couche ventrale) : les deux premières couches ne croisent sans doute pas le raphé.

Le pédoncule cérébelleux moyen du côté opposé n'est pas dégénéré.

Le pédoncule cérébelleux inférieur est dégénéré seulement du côté de la lésion ; les fibres dégénérées ne sont pas dispersées, mais limitées au bord externe du corps restiforme. A mesure qu'on examine des plans de plus en plus inférieurs, les fibres se répandent dans la substance grise, en même temps qu'elles tendent à prendre à l'intérieur du corps restiforme une situation de plus en plus ventrale. Les fibres s'étendent du pédoncule aux deux olives inférieures, en suivant soit la périphérie de la moelle, soit en sillonnant la substance grise du bulbe, mais elles ne forment pas de faisceau bien distinct. Au-dessous, il existe quelques fibres dégénérées occupant la périphérie de la région antéro-latérale de la moelle (région cervicale) ; mais elles sont peu nombreuses et dispersées, et, dans la région dorsale supérieure, elles sont déjà presque complètement disparues.

Après extirpation du lobe moyen, les dégénérescences furent constatées dans les pédoncules des deux côtés. Le pédoncule cérébelleux supérieur dégénère dans son segment antérieur et dans son segment postérieur. En haut les fibres dégénérées n'ont pu être suivies au delà du noyau rouge. Le pédoncule cérébelleux moyen est dégénéré des deux côtés. Le corps restiforme dégénère aussi des deux côtés : les fibres se répandent dans la substance réticulée du bulbe et vont aboutir aux olives inférieures sans former de faisceaux bien distincts. Il y a quelques fibres dégénérées dans la région antéro-latérale de la moelle, qui se continuent avec celles qui occupent la périphérie de la région latérale de la moelle allongée. Russell, considérant le petit nombre de fibres dégénérées qui se rendent aux olives après les lésions cérébelleuses, pense que le rapport principal des olives avec le cervelet se fait de l'olive vers le cervelet (noyau dentelé) : enfin cet auteur pense que la faible dégénérescence observée dans la région cervicale de la moelle ne provient pas du pédoncule cérébelleux moyen, mais se continue avec la périphérie de la région latérale de la moelle allongée à l'intérieur du corps restiforme.

Pour Russell, la dégénérescence médullaire signalée par Marchi

est due soit à une lésion accidentelle du noyau de Deiters, comme l'avaient déjà indiqué Ferrier et Turner, soit à une lésion accidentelle des nerfs crâniens (Mott).

Münzer et Wiener (1), dans leurs recherches sur les dégénérescences consécutives aux destructions partielles du cervelet chez les animaux nouveau-nés, ont observé que la destruction du lobe moyen était suivie d'une dégénérescence du pédoncule cérébelleux supérieur qui après entrecroisement va dans le noyau rouge du côté opposé ; après la destruction d'un lobe latéral c'est le pédoncule cérébelleux moyen qui dégénère ; jamais ces auteurs n'ont suivi de fibres cérébelleuses descendantes dans la moelle.

Véjas (2) a fait des recherches sur le lapin et le rat. Sur un rat il a enlevé l'hémisphère cérébelleux droit avec le noyau dentelé, le flocculus droit et une partie des fibres blanches de la moitié droite du vermis (le noyau du toit est resté intact) ; à l'examen microscopique le corps restiforme droit, le noyau du cordon latéral droit, l'olive gauche étaient très réduits, le péd. cérébel. sup. atrophié, ainsi que le noyau rouge du côté opposé. Il y avait disparition du pont à droite, conjointement à la substance grise dans la moitié opposée de la protubérance. Sur un lapin, le flocculus droit et une partie du noyau dentelé droit et du péd. cérébel. sup. droit furent enlevés, il en résulta une atrophie de l'hémisphère cérébelleux droit et du péd. cérébell. sup. droit ; le corps restiforme et le noyau du toit restèrent intacts.

Les travaux de Marchi, Ferrier et Turner, de Russell sont les plus importants qui soient parus sur la question : quelques auteurs, Biedl (3), Basilevsky (4), dans le but d'étudier le trajet des fibres efférentes du cervelet, ont pratiqué la section des pédoncules cérébelleux ; ce procédé est moins sûr, et, plus qu'après les extirpations partielles ou totales du cervelet, on risque de produire des lésions des organes voisins. Cajal a étudié les dégénérescences consécutives à la résection de petits fragments de l'écorce chez le cobaye, il les a suivies dans le pédoncule cérébelleux inférieur.

(1) Münzer et Wiener, Beiträge zur Anatomie des Centralnervensystems. *Prager medic. Wochenschrift*, 1895.

(2) Véjas. *Loc. cit.*

(3) Biedl. Absteigende Kleinhirnbahnen. *Neur. Centralblatt*, 1895.

(4) Basilevsky. *Conférence des médecins de la clinique neurologique de Pétersbourg*, séance du 25 janvier 1896. V. aussi *Revue neurologique*, 1896, n° 9.

Malgré les nombreux examens anatomiques pratiqués par Marchi, Ferrier et Turner, Russell, certaines questions touchant les dégénérescences secondaires aux destructions expérimentales du cervelet ne semblent pas avoir reçu une solution définitive. Certains faits ne sont pas encore bien établis : tels l'existence d'un faisceau descendant dans la moelle d'origine cérébelleuse, l'entrecroisement total ou partiel du pédoncule cérébelleux supérieur, le sens de conductibilité du pédoncule cérébelleux moyen et du pédoncule cérébelleux inférieur. Ferrier et Turner ont signalé les relations du noyau du toit et du noyau de Deiters, mais ils n'ont pas insisté sur l'existence de rapports semblables entre le noyau dentelé et le noyau de Deiters et sur l'importance de cette liaison intime entre les noyaux gris centraux du cervelet et le noyau du vestibulaire. Russell a nettement distingué deux faisceaux dans la constitution du pédoncule cérébelleux supérieur, mais il n'a pas précisé la terminaison et l'origine du faisceau postérieur. Quelques faits ont été plus rarement signalés, entre autres l'existence de fibres prenant leur origine dans le cervelet et, après avoir suivi le trajet du pédoncule cérébelleux moyen, se continuant dans le pied du pédoncule cérébral sans arrêt dans la substance grise du pont (Mirto (1) et Pellizzi (2) cité par Mirto). La dégénérescence du faisceau longitudinal postérieur et du ruban de Reil, admise par Marchi, est niée par Ferrier et Turner et par Russell. C'est particulièrement sur ces faits indécis que nous avons porté notre attention.

(1) Mirto. Sulle degenerazioni secundare cerebello-cerebrali attraverso i pedunculi medii e superiori. *Archivio per le scienze mediche*, vol. XX, n° 19.

(2) Pellizzi. « Degenerazioni consecutive a lesioni cerebellari » nota preventiva. *Riv. sper. di Freniatria.* Reggio-Emilia, 1895.

RÉSULTATS PERSONNELS

La méthode que nous avons employée dans l'étude des dégénérescences secondaires est la méthode de Marchi. Dans un cas la méthode de Pal a été utilisée. L'emploi de grandes quantités de liquide pour l'immersion des fragments du névraxe dans la solution osmio-bichromique nous a permis d'obtenir presque constamment des imprégnations parfaites de larges fragments, tels que la protubérance avec le reste du cervelet, l'isthme de l'encéphale, des coupes transversales et verticales d'un hémisphère de cerveau de chien. Le névraxe a toujours été examiné en coupes sériées; le nombre des coupes montées variait suivant l'importance de la région, avec un minimum d'une coupe sur cinq; dans certaines régions cinquante ou soixante coupes consécutives ont été montées et examinées; c'est ainsi que nous avons pu nous assurer de l'existence de fibres prenant leur origine dans le cervelet et descendant dans la moelle (faisceau cérébelleux descendant).

Douze névraxes de chiens ou chats ont été examinés; la comparaison des résultats suivant l'étendue et le siège de la lésion nous a fourni des renseignements très intéressants sur la constitution et les relations du cervelet.

L'examen par coupes sériées et rapprochées est nécessaire, d'une part pour établir le trajet exact d'un faisceau ou de fibres, et d'autre part pour topographier les lésions de voisinage qui ont entraîné à leur tour des dégénérescences secondaires, absolument indépendantes de la lésion cérébelleuse : c'est pour ne pas avoir pris assez rigoureusement cette précaution, que nous avons été induit nous-même en erreur sur quelques détails, au début de nos recherches.

Les lésions accessoires ou de voisinage les plus fréquentes sont celles du noyau de Burdach et du corps restiforme, des stries et des noyaux acoustiques, du noyau de Deiters, du tubercule quadrijumeau postérieur.

L'étude des rapports anatomiques du cervelet ne doit pas se limiter à déterminer d'une façon précise les organes auxquels il envoie des fibres nerveuses. Le cervelet est, comme il a été dit plus haut, constitué de deux espèces d'organes, l'écorce et les noyaux centraux; si on l'envisage à un point de vue plus élevé, d'après son développement dans la série animale, la division morphologique de l'écorce correspond elle-même à la juxtaposition de trois organes : le vermis et les deux hémisphères. Notre but est donc de chercher :

1° les rapports du cervelet avec la moelle, le bulbe, la protubérance et l'encéphale;

2° Les rapports de l'écorce (du vermis et des hémisphères) avec les noyaux centraux du cervelet;

3° L'origine des fibres efférentes : écorce ou noyaux centraux. Si c'est l'écorce : vermis ou hémisphères.

Nous compléterons cette étude par les renseignements que nous avons pu tirer de l'examen des dégénérescences secondaires chez l'homme.

Nous décrirons successivement les rapports du cervelet avec : 1° la moelle, 2° le bulbe, 3° le tronc encéphalique, 4° la protubérance, 5° les dégénérescences secondaires aux lésions de voisinage : pour cela, à l'aide de coupes empruntées à un cas d'hémiextirpation du cervelet chez un chien ayant survécu trois semaines, nous suivrons les fibres dégénérées : après la description de chaque faisceau, et en nous basant sur l'étude de dégénérescences consécutives à des lésions différentes, nous fixerons autant que possible l'origine exacte de ce faisceau.

Nous devons prévenir que dans ce cas il y a eu deux petites lésions de voisinage, l'une portant sur le tubercule quadrijumeau postérieur du côté opéré, l'autre en dedans et en avant du noyau de Burdach du même côté.

La première lésion explique la dégénérescence du bras du tubercule quadrijumeau postérieur, du ruban de Reil latéral et de la commissure de Meynert (Fontainartige Kreuzung).

La deuxième lésion explique la dégénérescence du ruban de Reil médian.

La dégénérescence de la zone X sur la figure 53 n'est pas davantage la conséquence de la lésion cérébelleuse. Elle n'a pas été retrouvée dans les dégénérescences secondaires à des destructions analogues du cervelet.

Nous avons tenu à reproduire les coupes de ce cas plutôt que d'un autre, pour montrer à quelles erreurs d'interprétation peuvent conduire les lésions de voisinage. Il existe précisément une dégénérescence du ruban de Reil

médian et du ruban de Reil latéral, que certains auteurs ont signalée à la suite de la destruction ou de lésions du cervelet, et qui en est pourtant indépendante.

L'hémisphère gauche est l'hémisphère extirpé.

I. — **Rapports du cervelet avec la moelle.** — Le faisceau cérébelleux descendant. — Il existe une dégénérescence secondaire dans le cordon antéro-latéral de la moelle et du même côté que la lésion.

Cette dégénérescence, très accusée dans la moelle cervicale supérieure où elle constitue un véritable faisceau (fig. 36, 37), a la forme d'un croissant obliquement dirigé d'arrière en avant et de dehors en dedans, affleurant par son extrémité antérieure à la périphérie.

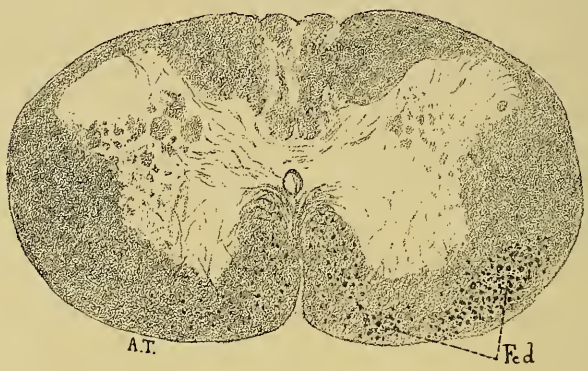

Fig. 36. — *Coupe passant au niveau de la première racine cervicale.*

Fcd. Faisceau cérébelleux descendant (côté de la lésion).

En arrière, elle ne dépasse pas une ligne transversale menée par l'angle externe des deux cornes antérieures. Il existe encore quelques fibres dégénérées dans le faisceau fondamental antérieur qui s'étendent en avant jusqu'au faisceau précédemment décrit.

Sur des coupes de la région cervicale moyenne et de la région cervicale inférieure (fig. 38), les fibres sont de moins en moins tassées, elles se rapprochent davantage de la périphérie. Au fur et à mesure qu'elles descendent, elles diminuent de nombre (fig. 39), mais elles peuvent être suivies très nettement dans la région lombaire (fig. 40), même assez bas.

En examinant les coupes à un plus fort grossissement, on peut

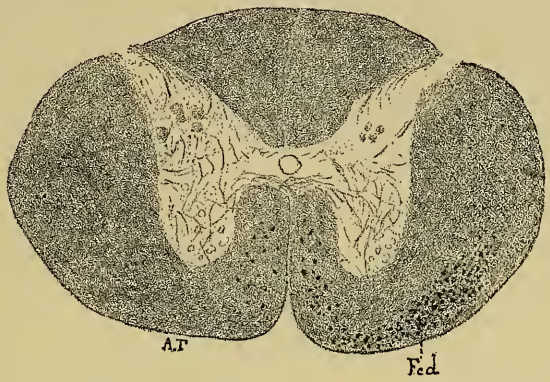

FIG. 37. — *Le faisceau cérébelleux descendant (Fcd.) à la région cervicale supérieure.*

s'assurer que ces fibres se terminent dans la corne antérieure corres-

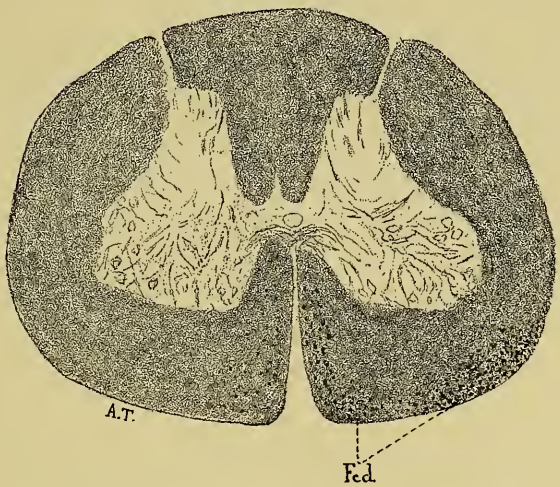

FIG. 38. — *Le faisceau cérébelleux descendant (Fcd) à la région cervicale inférieure.*

pondante autour des cellules ganglionnaires : en effet, sur quelques coupes, on peut suivre les fibres dégénérées traversant le cordon

antéro-latéral jusqu'à la corne antérieure : autour des cellules ganglionnaires, il existe un assez grand nombre de corps granuleux.

Cette zone de dégénérescence correspond à la zone antéro-laté-

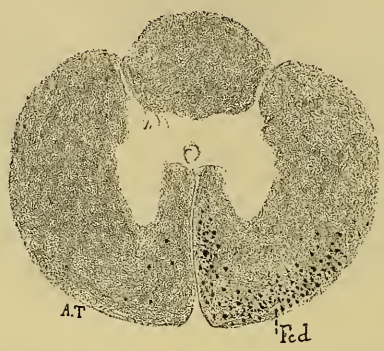

FIG. 39. — *Le faisceau cérébelleux descendant à la région dorsale moyenne.*

rale de Marchi ; jamais, quelque profonde et étendue que soit la lésion du cervelet, nous n'avons pu constater la zone latérale de dégé-

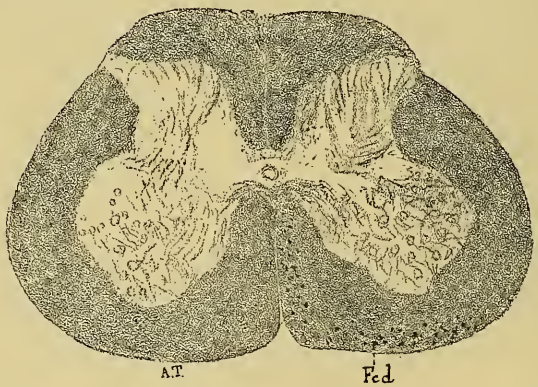

FIG. 40. — *Le faisceau cérébelleux descendant à la région lombaire.*

nérescence décrite par le même auteur et qui est située en avant du faisceau pyramidal, que Ferrier et Turner ont signalée après une lésion du filet latéral (ruban de Reil latéral et son noyau).

Du côté opposé à la lésion, on constate aussi l'existence de quelques

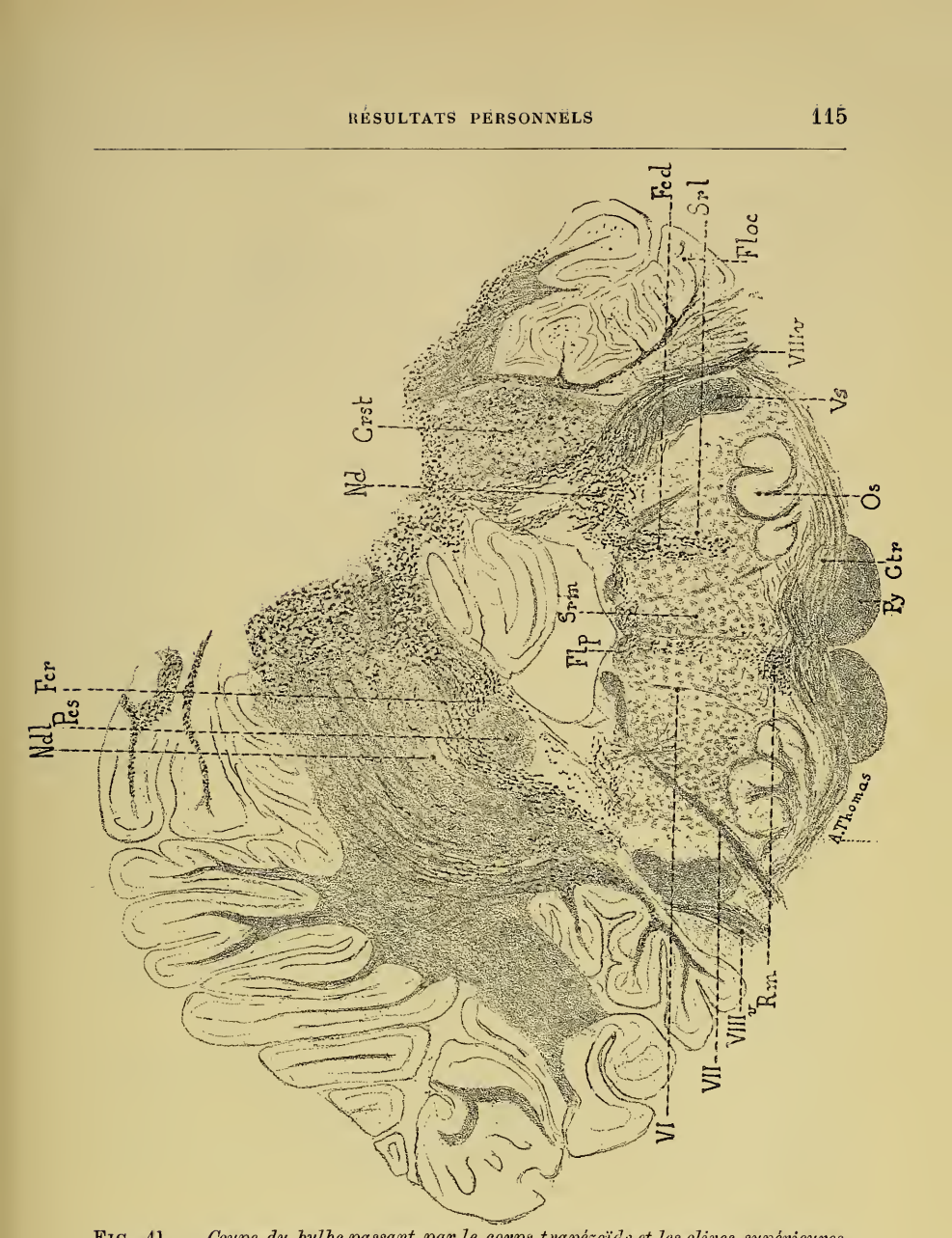

FIG. 41. — *Coupe du bulbe passant par le corps trapézoïde et les olives supérieures. Le faisceau cérébelleux descendant (Fcd), après avoir traversé le noyau de Deiters, se dirige en avant dans la substance réticulée latérale (Srl).*

Crst. Corps restiforme. — *Ctr.* Corps trapézoïde. — *Fcd.* Faisceau cérébelleux descendant. — *Fcr.* Faisceau en crochet. — *Floc.* Flocculus. — *Flp.* Faisceau longitudinal postérieur. — *Nd.* Noyau de Deiters. — *Ndl.* Noyau dentelé. — *Os.* Olive supérieure. — *Pcs.* Pédoncule cérébelleux supérieur. — *Py.* Pyramide. — *Rm.* Ruban de Reil médian. — *Srl.* Substance réticulée latérale. — *Srm.* Substance réticulée médiane. — *Vs.* Racine descendante du trijumeau. — VI. Moteur oculaire externe. — VII. Facial. — VIIIv. Vestibulaire. — Le noyau de Bechterew est en arrière du noyau de Deiters, entre le corps restiforme et le quatrième ventricule.

fibres dégénérées dans le faisceau fondamental antérieur, elles s'arrêtent dans la région dorsale.

Origine. — L'origine des ces fibres se voit très nettement quand on examine les coupes du bulbe passant par l'extrémité supérieure des noyaux de Deiters et de Bechterew. Le noyau de Bechterew est situé entre le quatrième ventricule et le corps restiforme, en arrière et en dehors du noyau de Deiters, dont il est considéré comme une dépendance par la plupart des auteurs.

Ce noyau est traversé par un grand nombre de fibres dégénérées non groupées en faisceau : elles le traversent sur toute sa largeur et se dirigent ensuite vers la substance réticulée de la protubérance, passant les unes au-dessus, d'autres au-dessous, d'autres entre les fibres du nerf facial ; elles suivent alors deux directions : le plus grand nombre se porte en avant dans la partie latérale de la substance réticulée, un très petit nombre se dirige en arrière (fig. 41). En résumé, les fibres occupent une bande de la substance réticulée, située entre l'olive supérieure en avant et l'anse du facial en arrière, elles sont surtout nombreuses en avant, en très petit nombre au contraire en arrière.

Quand on examine des coupes pratiquées dans des plans plus élevés, au-dessus du noyau de Deiters, il n'y a aucune dégénérescence dans la zone latérale de la substance réticulée. Cette zone est dégénérée au contraire dans toutes les coupes du bulbe passant au-dessous du noyau de Deiters ; à la limite inférieure du bulbe, les fibres dégénérées se continuent avec la zone de dégénérescence décrite précédemment dans la moelle.

Primitivement situées dans une partie de la substance réticulée limitée en avant par l'olive supérieure et en arrière par le genou du facial, à mesure qu'elles descendent, les fibres dégénérées se tassent de plus en plus en avant et en arrière, de façon à former deux groupes bien distincts : un groupe antérieur et un groupe postérieur.

Le groupe antérieur est situé dorsalement à l'olive supérieure, puis au noyau du facial, sur le bord interne duquel il tend à s'étaler (fig. 42), sur des coupes de plus en plus inférieures ; il se trouve situé plus bas sur le bord antéro-externe de l'olive inférieure (fig. 43). Le groupe postérieur est situé en avant d'abord du genou du facial, puis du noyau triangulaire de l'acoustique.

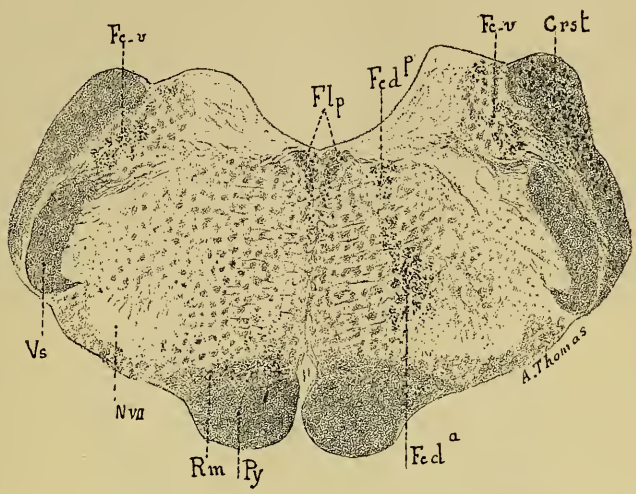

FIG. 42. — *Coupe du bulbe au-dessus des olives. — Dégénérescence du faisceau cérébelleux descendant, du corps restiforme, des faisceaux cérébello-vestibulaires.*

Crst. Corps restiforme. — *Fcda.* Portion antérieure du faisceau cérébelleux descendant. — *Fcdp.* Portion postérieure du faisceau cérébelleux descendant. — *Fcv.* Faisceaux cérébello-vestibulaires. — *Flp.* Faisceau longitudinal postérieur. — *NVII.* Noyau du facial. — *Py.* Pyramide. — *Rm.* Ruban de Reil médian. — *Vs.* Racine descendante du trijumeau.

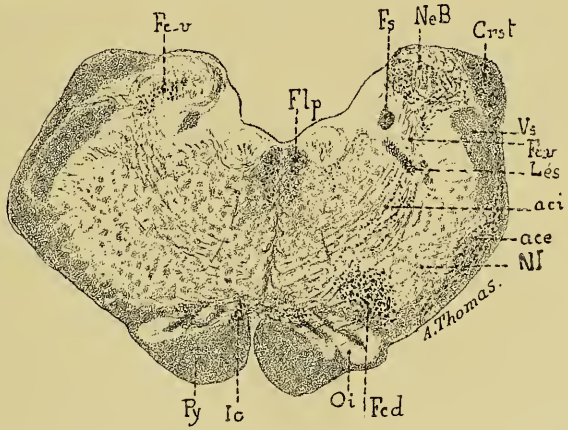

FIG. 43. — *Coupe du bulbe passant par les olives et le noyau externe du faisceau de Burdach. Terminaison des fibres dégénérées du corps restiforme dans le noyau du cordon latéral et dans le noyau externe du faisceau de Burdach.*

Ace. Fibres arciformes externes. — *aci.* Fibres arciformes internes. — *Crst.* Corps restiforme. — *Fcd.* Faisceau cérébelleux descendant. — *Fcv.* Faisceaux cérébello-vestibulaires. — *Fs.* Faisceau solitaire. — *Flp.* Faisceau longitudinal postérieur. — *Io.* Couche interolivaire. — *Les.* Lésion accessoire ayant coupé quelques fibres arciformes internes. — *NeB.* Noyau externe du faisceau de Burdach. — *Nl.* Noyau du cordon latéral. — *Oi.* Olive inférieure. — *Py.* Pyramide. — *Vs.* Racine descendante du trijumeau.

Dans les coupes du bulbe passant par les olives, le groupe antérieur est compris entre l'olive inférieure en dedans et le noyau du cordon latéral du bulbe en dehors (fig. 44); le groupe postérieur est en avant du noyau de l'hypoglosse, se rapprochant de plus en plus de la ligne médiane ; aussi, dans les coupes passant par l'étage inférieur du bulbe, ces fibres sont toutes contenues dans la substance

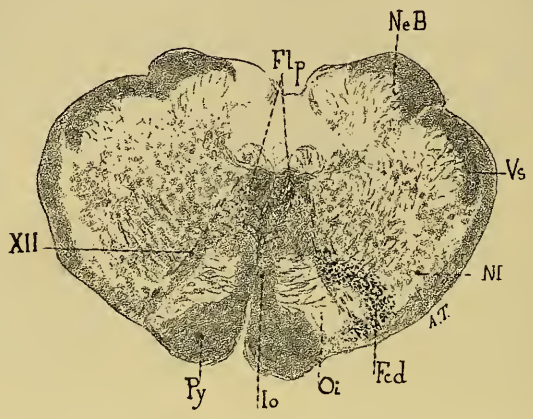

FIG. 44. — *Coupe du bulbe passant par l'extrémité inférieure des olives et le noyau externe du faisceau de Burdach.*

Fcd. Faisceau cérébelleux descendant. — *Flp.* Faisceau longitudinal postérieur. — *Io.* Couche interolivaire. — *NeB.* Limite du noyau externe et du noyau interne du faisceau de Burdach. — *Nl.* Noyau du cordon latéral. — *Oi.* Olive inférieure. — *Py.* Pyramide. — *Vs.* Racine descendante du trijumeau. — XII. Hypoglosse.

réticulée médiane et dorsalement (futur faisceau fondamental antérieur de la moelle).

Lorsque les olives ont disparu, le groupe antérieur, qui n'est plus retenu par elles, s'étale de plus en plus en dedans dans le faisceau antéro-latéral, et se confond par son extrémité postérieure avec le groupe postérieur situé dans le faisceau fondamental antérieur : la zone de dégénérescence occupe désormais la même position que dans la moelle cervicale supérieure, et les fibres malades surtout serrées en avant et en dehors constituent le petit faisceau en croissant (fig. 45).

Presque toutes les fibres dégénérées de la moelle suivent cette voie : nous disons presque toutes; quelques-unes, en effet, suivent

une voie différente, soit du même côté que la lésion, soit du côté opposé, leur description trouvera sa place plus loin.

Telle qu'elle a été décrite, cette dégénérescence n'est pas identique comme topographie avec celle décrite par Marchi consécutivement aux lésions du cervelet, puisque d'après cet auteur le pédoncule cérébelleux moyen, le faisceau longitudinal postérieur et le ruban de Reil seraient les intermédiaires entre le cervelet et la moelle. Biedl et Basilevsky ont signalé, au contraire, une topographie de la dégénérescence semblable à celle que nous avons décrite plus haut, mais

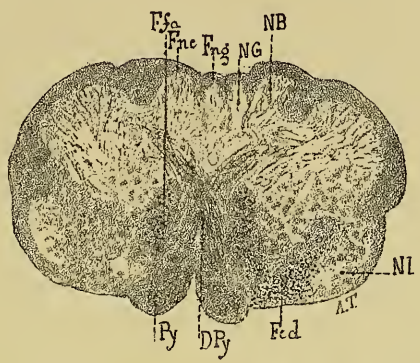

FIG. 45. — *Coupe du bulbe passant au niveau de l'entrecroisement pyramidal.*

DPy Décussation des pyramides. — *Fcd.* Faisceau cérébelleux descendant. — *Ffa.* Faisceau fondamental antérieur. — *Fnc.* Funiculus cuneatus. — *Fng.* Funiculus gracilis. — *NB.* Noyau du faisceau de Burdach. — *NG.* Noyau du faisceau de Goll. — *Nl.* Noyau du cordon latéral. — *Py.* Pyramide.

après section du pédoncule cérébelleux inférieur. Dans les expériences de Biedl, les organes voisins ont été intéressés (principalement les noyaux de l'acoustique et les stries acoustiques), la dégénérescence secondaire du corps trapézoïde en est le plus fort témoignage. Or, pour entraîner la conviction de l'existence d'un faisceau cérébelleux descendant, il faut que le cervelet seul ait été intéressé, sans aucune participation des organes de voisinage et surtout des noyaux de la huitième paire et des stries acoustiques. C'est le grand écueil à éviter. Ferrier et Turner, Risien Russell pensent même que la dégénérescence de la moelle observée après les lésions du cervelet est due à ce que le noyau de Deiters a été intéressé par la lésion; si

le noyau de Deiters n'a pas été intéressé par la lésion, il n'y a pas de dégénérescence dans la moelle.

Nous ne pouvons partager l'opinion de Ferrier et Turner et l'affirmation de ces auteurs est absolue ; ni celle de Russell (celui-ci admet l'existence de quelques fibres dégénérées dans la moelle cervicale). En effet, en dehors de toute lésion extra-cérébelleuse, la moelle dégénère consécutivement à certaines lésions du cervelet, mais pas à toutes.

L'extirpation d'une moitié du cervelet, nous l'avons vu, entraîne la dégénérescence de la moelle ; mais on peut objecter que les organes limites, sans être extirpés, peuvent être pourtant lésés ou comprimés, et les organes limites sont ici le noyau de Bechterew, le noyau de Deiters, les stries acoustiques. Nous pouvons affirmer que dans le cas auquel nous avons fait allusion, les stries acoustiques n'ont pas été lésées : elles ont pu être suivies sur tout leur trajet jusqu'au ruban de Reil latéral et elles ne contenaient pas de corps granuleux : dans le noyau de Bechterew et le noyau de Deiters, les cellules existaient encore, et il n'y avait pas de dégénérescence secondaire très accusée dans le faisceau longitudinal postérieur : cette dégénérescence est au contraire manifeste lorsqu'il existe une lésion de ces noyaux.

L'ablation d'un lobe latéral et du vermis ne détermine de dégénérescence médullaire que du côté du lobe enlevé.

L'ablation d'un lobe, du vermis, et de la moitié interne de l'autre lobe détermine une dégénérescence bilatérale de la moelle, plus accusée naturellement du côté où le lobe a été totalement enlevé : ce cas est très favorable pour suivre dans toute leur étendue les fibres dégénérées depuis leur émergence du cervelet jusqu'à la partie latérale de la substance réticulée : de plus, la limite de la lésion est loin du noyau de Deiters, du noyau de Bechterew et des stries acoustiques.

L'ablation partielle ou même presque totale de l'écorce d'un hémisphère ne détermine aucune dégénérescence dans la moelle. On peut conclure par conséquent et par exclusion que les fibres cérébelleuses descendantes n'ayant leur origine ni dans le vermis, ni dans l'écorce des hémisphères, doivent prendre naissance dans le noyau dentelé ou corps rhomboïde ; les lésions du noyau du toit n'entraînent pas de dégénérescence dans la moelle.

Mais il est juste de dire aussi que la dégénérescence est beaucoup plus accusée, si les stries acoustiques ou les noyaux de Deiters et de Bechterew ont été intéressés par la section.

Dans deux cas où les stries acoustiques étaient nettement dégénérées par suite de la lésion des noyaux de la racine cochléaire ou par section directe de ces stries, nous avons pu constater, en les suivant sur toutes les coupes situées au-dessus de leur lésion, que ces fibres se rendent pour la plupart au ruban de Reil latéral du côté opposé, ce qui est un fait connu depuis les recherches de Held, de Bum, Baginsky, Monakow, et qu'en outre quelques fibres viennent s'accoler au faisceau cérébelleux descendant dans la même zone de la substance réticulée, constituant probablement une voie acoustique réflexe. Dans ces cas le faisceau cérébelleux descendant était plus dégénéré. Dans deux cas, les noyaux de Bechterew et de Deiters ont été intéressés : cette double lésion a entraîné une dégénérescence beaucoup plus marquée dans la moelle que celle qu'on observe après la destruction simple d'une moitié du cervelet. Ces noyaux donnent en effet naissance à des fibres qui vont en assez grand nombre au faisceau longitudinal postérieur du même côté et à celui du côté opposé (1). Celles du même côté descendent et se continuent au-dessous du bulbe dans le faisceau fondamental antérieur de la moelle. Celles du côté opposé montent dans la protubérance et vont se terminer dans le noyau de la troisième paire. Nous reviendrons du reste plus loin sur cette disposition anatomique très particulière. Ces noyaux fournissent aussi très vraisemblablement des fibres qui descendent dans la moelle après avoir suivi la voie de la substance réticulée latérale et du faisceau cérébelleux descendant. Ce qui paraît certain, c'est que ces noyaux fournissent des fibres à la moelle et même en assez grand nombre.

L'opinion de Ferrier et Turner est donc juste pour ce qui concerne l'existence de fibres nerveuses prenant leur origine dans le noyau de Deiters et descendant dans la moelle ; l'existence de pareilles fibres, comme le font remarquer ces auteurs, aurait été déjà soupçonnée par von Monakow qui a constaté une atrophie des cellules

(1) A. Thomas. Contribution à l'étude expérimentale des déviations conjuguées des yeux et des rapports anatomiques des noyaux de la troisième et de la sixième paire. *Soc. de biologie*, 14 mars 1896.

du noyau de Deiters, après une hémisection de la moelle dans la région cervicale supérieure chez un chat nouveau-né. Mais, pour Monakow, le noyau de Deiters serait en relation avec les cordons postérieurs, il en fait un noyau du funiculus cuneatus. L'opinion de Ferrier et Turner nous semble au contraire en opposition avec les faits pour ce qui concerne l'existence de fibres cérébelleuses descendantes : et il semble difficile de s'expliquer comment elle a pu échapper à de tels observateurs. Nous ferons remarquer toutefois qu'ils ont surtout employé pour l'étude des dégénérescences la méthode de Pal-Weigert, qui donne des résultats moins précis que la méthode de Marchi ; de plus, lorsque la lésion a déjà plusieurs mois de durée, que la dégénérescence n'atteint pas un gros faisceau, les fibres saines, à mesure que les corps granuleux sont résorbés, se rapprochent les unes des autres et comblent les vides, la dégénérescence devient alors à peine appréciable. La méthode est donc par elle-même très imparfaite et même insuffisante. Dans un cas d'hémiextirpation du cervelet chez un chien ayant survécu trois mois et demi à l'opération (les noyaux de Deiters et de Bechterew n'avaient pas été intéressés par la lésion) la méthode de Pal a été employée pour l'examen du névraxe : la moelle cervicale supérieure examinée à un très faible grossissement ne présentait pas de différence nette entre les deux côtés ; mais, à un plus fort grossissement, il était aisé de constater que le cordon antéro-latéral du côté de la lésion contenait, dans la zone du faisceau cérébelleux descendant, moins de fibres saines que celui du côté opposé : l'examen de la moelle cervicale inférieure, du bulbe et de la protubérance, même à un fort grossissement, n'a pas donné de résultat positif, probablement parce que les fibres cérébelleuses y sont plus disséminées. Nous avons exposé précédemment que la moelle ne dégénérait que si le noyau dentelé avait été lui-même intéressé par la lésion ; si ce noyau n'est lésé que partiellement, cette dégénérescence sera peu marquée, et la méthode de Pal sera incapable de la révéler.

La méthode de Marchi n'est elle-même très favorable à la démonstration des dégénérescences que si ces dégénérescences sont récentes ; elle devient insuffisante pour des dégénérescences de plusieurs mois et inutile au delà, puisqu'elle est une méthode positive rendant évidente la présence de corps granuleux. Elle donnera donc des résultats

précieux après une survie de trois semaines jusqu'à deux ou trois mois. Au delà, elle est moins efficace. Il y a donc lieu de s'étonner que Russell qui a examiné le névraxe d'animaux ayant survécu d'une semaine à trois mois, n'ait constaté que quelques fibres dégénérées dans la moelle cervicale; il n'a pu suivre ces fibres plus bas dans la région dorsale. L'ablation du lobe médian aurait, d'après cet auteur, entraîné une dégénérescence bilatérale dans le cordon antéro-latéral de la moelle, en dehors de toute lésion des hémisphères cérébelleux, corps dentelé y compris; ceci nous semble peu vraisemblable, et il est assez fréquent que la destruction du lobe médian intéresse la partie la plus interne des noyaux dentelés.

Bien que l'existence de fibres cérébelleuses descendantes soit niée par Ferrier et Turner, par Münzer et Wiener (ces auteurs ont opéré surtout sur des animaux jeunes), nous n'hésitons pas à admettre avec Marchi l'existence de fibres cérébelleuses descendantes, nous éloignant toutefois de l'auteur italien, sur le trajet de ces mêmes fibres. Comme elles tirent leur origine du noyau dentelé, et que le pédoncule cérébelleux supérieur naît de ce même noyau, la dégénérescence de ces deux systèmes de fibres se produit dans les mêmes conditions, elle est proportionnée à la lésion du noyau dentelé.

II. — **Rapports du cervelet avec le bulbe.** — Pédoncule cérébelleux inférieur. — Le pédoncule cérébelleux inférieur comprend deux parties à considérer : 1° le corps restiforme ; 2° le segment interne du corps restiforme, confondu aussi avec la racine ascendante de l'acoustique, racine ascendante de Roller, que nous désignerons sous le nom de faisceaux cérébello-vestibulaires.

1° Corps restiforme. — Le corps restiforme est constitué par deux systèmes de fibres : fibres ascendantes et fibres descendantes; les fibres ascendantes représentent le prolongement des fibres du faisceau cérébelleux direct de Flechsig, des fibres venues du cordon de Goll et de Burdach, et des noyaux des cordons postérieurs : une section de la moelle cervicale entre la première et la deuxième paire, comme nous l'avons vu plus haut, entraîne une dégénérescence très nette du corps restiforme. Le gros contingent des fibres ascendantes du corps restiforme est formé par les fibres qui prennent leur origine dans l'olive inférieure du côté opposé. (V. page 80.)

Après ablation de la moitié du cervelet, il existe des fibres dégénérées dans le corps restiforme; ces fibres sont très peu nombreuses, plus abondantes sur le bord externe ; mais par rapport à la masse de l'organe, elles forment une quantité presque négligeable (fig. 42-43). Aussi, quand on examine des préparations colorées par la méthode de Pal dans un cas de destruction complète du cervelet avec survie de trois mois et demi, on ne peut saisir une différence appréciable entre les deux corps restiformes, tandis qu'il existe une différence considérable entre les deux pédoncules cérébelleux supérieurs. On peut donc admettre que le système cérébello-olivaire, du moins chez le chien (nous verrons plus tard comment il faut l'interpréter chez l'homme), est un système à direction centrifuge par rapport aux olives ; c'est-à-dire que les fibres qui le constituent sont les prolongements des cellules des olives inférieures.

Les fibres qui dégénèrent dans le corps restiforme, à la suite d'une lésion cérébelleuse, ne se terminent pas dans l'olive bulbaire ; le plus grand nombre s'arrêtent dans la substance réticulée du bulbe, principalement dans le noyau antéro-latéral ou noyau du cordon latéral (*Nl*, fig. 43) ; les fibres arciformes internes dégénérées sont en très petit nombre ; quelques-unes ne semblent pas venir du corps restiforme lui-même, mais du segment interne du corps restiforme ; il n'existe de dégérescence marquée des fibres arciformes internes que si l'instrument tranchant a sectionné ou comprimé les noyaux des cordons postérieurs ; dans ce cas aussi la couche interolivaire et le ruban de Reil médian du côté opposé contiennent un grand nombre de corps granuleux.

Il nous semble donc évident que le cervelet n'envoie pas de fibres aux olives inférieures par le corps restiforme, ou du moins s'il en envoie, c'est un nombre infime.

L'examen des olives inférieures par la méthode de Marchi n'en est pas moins intéressant ; tandis que l'olive du côté de la lésion paraît absolument normale, ne contient aucun corps granuleux, l'olive du côté opposé contient un semis de grains noirs extrêmement fins et très nombreux, mais ne ressemblant nullement aux corps granuleux ; nous discuterons plus loin l'interprétation d'un tel fait, après avoir décrit l'état du pédoncule cérébelleux moyen et de la substance grise du pont.

Les fibres descendantes du corps restiforme prennent leur origine dans l'écorce cérébelleuse ; en effet, une lésion limitée à l'écorce d'un hémisphère, n'empiétant même pas sur le vermis, entraîne une dégénérescence du corps restiforme aussi marquée que la dégénérescence consécutive à une hémiextirpation.

Les fibres dégénérées du corps restiforme se terminent les unes dans le noyau du corps restiforme, noyau externe du faisceau de Burdach ou noyau de Monakow (*NeB*, fig. 43), les autres dans le noyau antéro-latéral du bulbe ou noyau du cordon latéral en suivant les fibres arciformes externes (*Nl*, fig. 43).

Les fibres qui se terminent dans le noyau de Monakow sont assez nombreuses; quelques-unes, très rares, ne font peut-être que le traverser pour suivre la voie des fibres arciformes internes et se terminer soit dans la couche interolivaire, soit dans les olives; nous ne pouvons rien affirmer de précis à ce sujet.

Les fibres qui se terminent dans le noyau du cordon latéral du bulbe ne sont pas très nombreuses ; elles suivent la voie des fibres arciformes externes puis se recourbent en dedans dans le noyau. Quelques-unes, très rares, contournent la pyramide en avant pour la traverser ensuite ou la contourner et s'entrecroiser dans le raphé. La destination de ces fibres n'a pu être déterminée nettement.

De tout ceci il résulte que, chez le chien, le corps restiforme représente surtout une voie centripète pour le cervelet ; la voie centrifuge étant réduite à quelques fibres disséminées, plus abondantes sur le bord externe, et qui se terminent dans le noyau de Monakow et dans le noyau du cordon latéral.

2° Segment interne du corps restiforme. système cérébello-vestibulaire. — faisceaux cérébello-vestibulaires. — On désigne sous le nom de segment interne du corps restiforme des petits faisceaux entremêlés de substance grise, situés sur le bord interne du corps restiforme et qui donnent sur la coupe perpendiculaire à l'axe longitudinal du bulbe ou de la protubérance un aspect grillagé. Les faisceaux les plus antérieurs sont situés dans l'angle formé par la racine descendante du trijumeau et le corps restiforme, angle ouvert en dedans et en arrière. Tous ces faisceaux, dirigés verticalement,

accompagnent soit à son intérieur, soit en dehors d'elle, la colonne de substance grise connue sous le nom de noyau de Deiters.

A la suite d'une hémiextirpation du cervelet, les faisceaux dégénèrent partiellement, dans leur moitié externe et bilatéralement. La partie dégénérée constitue, à proprement parler, le segment interne du corps restiforme. Ses fibres se terminent principalement dans les noyaux de Deiters et de Bechterew. Ces noyaux, du côté détruit, reçoivent un grand nombre de fibres dégénérées à trajet horizontal et antéro-postérieur qui longent le quatrième ventricule, et dont le trajet se confond en partie avec celui des fibres cérébelleuses descendantes, décrites plus haut. Mais il existe aussi des rapports en sens inverse du cervelet et des noyaux de Deiters et de Bechterew, par des fibres qui prennent leur origine dans ces noyaux et vont au cervelet. (V. page 86.) On sait d'ailleurs que les noyaux de Deiters et de Bechterew sont les aboutissants de la plus grande partie des fibres de la racine vestibulaire de la huitième paire : ces fibres entrent dans la composition des faisceaux précédemment décrits et constituent leur portion médiane : Racine acoustique ascendante de Roller.

Nous pouvons donc envisager les noyaux de Deiters et de Bechterew comme deux colonnes de substance grise à direction longitudinale, parcourues ou accompagnées par des faisceaux de même direction, représentant les uns des fibres cérébelleuses, les autres des fibres de la racine vestibulaire : ces faisceaux réunis forment en dehors le segment interne du corps restiforme, en dedans la racine ascendante de Roller. Si nous considérons les liens intimes et à double direction qui unissent ces noyaux et le cervelet (noyau dentelé), l'ensemble des noyaux de Deiters et de Bechterew, du noyau dentelé, des fibres horizontales qui les unissent, du segment interne du corps restiforme, de la racine de Roller, nous apparaît comme un système anatomique de la plus haute importance, *système cérébello-vestibulaire*. Le segment interne du corps restiforme ne nous semble plus devoir garder cette dénomination qui tendrait à le faire confondre avec le corps restiforme lui-même ; de même, la racine ascendante de Roller doit être rejetée de la terminologie, puisqu'elle désigne seulement la portion acoustique de ces faisceaux, et qu'elle préjuge faussement

de la direction des fibres. Aussi nous semble-t-il plus logique, en raison des deux principales origines de ces faisceaux de leur donner le nom de *faisceaux cérébello-vestibulaires* (fig. 42).

A la suite d'une hémiextirpation du cervelet, en dehors de toute lésion des noyaux de Deiters et de Bechterew, ces noyaux sont traversés du côté de la lésion par de longues lignes de corps granuleux qui représentent des fibres dégénérées ; ils sont remplis par un semis de corps granuleux très abondants qui indiquent suffisamment le grand nombre de fibres qui prennent leur origine dans le cervelet pour se terminer dans ces masses de substance grise. Ces fibres suivent un trajet identique aux fibres cérébelleuses descendantes, mais au-dessous d'elles, dans un plan moins élevé du bulbe (*Nd*, fig. 41). Quelques-unes de ces fibres traversent aussi le noyau triangulaire de l'acoustique où elles se terminent partiellement, d'autres s'entrecroisent dans le raphé médian de la protubérance (en très petit nombre), d'autres descendent ensuite dans la substance réticulée médiane en avant du faisceau longitudinal postérieur, plus rarement dans l'intérieur de ce faisceau. Les fibres qui aboutissent aux noyaux de Deiters et de Bechterew se terminent à des étages différents et pour cela suivent les faisceaux cérébello-vestibulaires.

La plus grande partie se termine dans l'extrémité supérieure du noyau de Deiters, au moment même où elles l'abordent après avoir contourné le quatrième ventricule, en contribuant à former les *fibres semi-circulaires internes.*

Toutes les fibres de ces faisceaux, qui dégénèrent du côté de la lésion, n'ont pourtant pas une pareille origine ; nous verrons plus loin, qu'à l'émergence du pédoncule cérébelleux supérieur hors du cervelet, ce pédoncule, des deux côtés, dans le cas d'hémiextirpation complète, est limité en arrière par une zone de dégénérescence formant une concavité regardant en avant, une sorte de faisceau en crochet (Russell) (fig. 41 et 46). Après examen d'une série de coupes, il est facile de voir que ces deux zones de dégénérescences se continuent sur la ligne médiane et dans le cervelet avec un entrecroisement de fibres dégénérées.

Du côté opposé à la lésion, par ce fait que le pédoncule cérébelleux supérieur ne contient aucune fibre dégénérée, le trajet ultérieur

du faisceau en crochet est très facile à suivre. Après avoir contourné le pédoncule cérébelleux supérieur, s'être placé sur son bord externe et au-dessus du corps restiforme, il se coude pour descendre dans la protubérance, dans l'angle formé par la racine descendante du trijumeau et le corps restiforme, et contribuer ainsi à former le segment interne du corps restiforme, c'est-à-dire les faisceaux cérébello-vestibulaires (fig. 42 et 43). De ces faisceaux se détachent quelques fibres qui traversent le noyau triangulaire de l'acoustique où elles se terminent partiellement, d'autres traversent la substance réticulée et, après ou sans entrecroisement, se placent dans la substance réticulée médiane un peu en avant du faisceau longitudinal postérieur ; ces dernières fibres descendent à la même place dans le bulbe, et enfin dans le faisceau fondamental antérieur de la moelle ; c'est pourquoi, en décrivant la dégénérescence du faisceau cérébelleux descendant consécutive à une hémiextirpation du cervelet, nous avons fait remarquer que ses fibres ne suivaient pas toutes la même voie. Les unes suivent le faisceau cérébelleux descendant et prennent leur origine dans la moitié correspondante du cervelet ; les autres prennent leur origine dans l'hémisphère opposé et aboutissent à la moelle par l'intermédiaire du faisceau en crochet. C'est donc uniquement par la voie du faisceau en crochet que se fait la dégénérescence de la moelle du côté opposé à la lésion ; ces fibres ne dépassent pas en bas la région dorsale moyenne. La plus grande partie des fibres du faisceau en crochet qui descendent dans les faisceaux cérébello-vestibulaires se terminent dans les noyaux de Deiters. Au-dessous du faisceau en crochet et avant que le pédoncule cérébelleux supérieur ne soit constitué, un grand nombre de fibres traversent ou entourent le noyau dentelé du côté opposé à la lésion, et, contournant le plancher du quatrième ventricule, vont aboutir aux noyaux de Bechterew et de Deiters ; elles appartiennent aux fibres semi-circulaires internes, de même que le faisceau en crochet appartient aux fibres semi-circulaires externes : ces fibres sont très nombreuses ; quelques rares fibres se terminent dans le noyau dentelé, quelques-unes bordant le corps restiforme en arrière se terminent dans le flocculus du côté sain. L'entrecroisement des deux faisceaux en crochet se fait dans le vermis antéro-supérieur, au-dessus des noyaux du toit. L'existence d'un aussi grand nombre de fibres dégénérées du côté opposé à la lésion nous

permet d'affirmer que les dégénérescences observées du côté de la lésion dans le système cérébello-vestibulaire sont de deux ordres, c'est-à-dire directes ou dues à la lésion de fibres qui prennent naissance du côté détruit, et indirectes ou dues à la section des fibres qui prennent naissance du côté sain.

Russell prétend que la dégénérescence du faisceau en crochet ne s'observe que du côté opposé à la lésion, ce qui nous semble inexplicable si l'hémiextirpation a été complète ; ce fait ne peut avoir lieu que si la moitié inférieure d'un hémisphère a été enlevée ; l'entrecroisement des deux faisceaux dans le vermis ayant été ainsi respecté, il s'en suit que les fibres venues du côté sain ne seront nullement atteintes ; seules, les fibres qui prennent leur origine du côté de la lésion seront dégénérées.

Nous devons rechercher maintenant quelle est la partie du cervelet d'où proviennent les fibres destinées aux noyaux de Deiters et de Bechterew, aux faisceaux cérébello-vestibulaires.

Ces fibres ne dégénèrent pas après une lésion simple de l'écorce d'un hémisphère, ni d'un côté ni de l'autre : ceci suffit, par comparaison avec le cas précédent, pour nous permettre d'affirmer par exclusion qu'elles prennent naissance dans le noyau dentelé. Il est difficile de savoir s'il en vient du vermis. Pourtant dans un cas où nous avons été assez heureux de léser presque isolément un seul noyau du toit (l'entrecroisement des faisceaux en crochet a été à peine touché), il existait une dégénérescence très nette de fibres facilement poursuivies jusque dans les noyaux de Deiters et de Bechterew. La dégénérescence était plus marquée du même côté que la lésion, mais la lésion avait forcément un peu intéressé la commissure des noyaux du toit. On peut néanmoins admettre que le noyau du toit, comme le noyau dentelé, doit entrer dans la formation du système cérébello-vestibulaire.

Enfin l'examen des fibres qui traversent les noyaux de Deiters et de Bechterew démontre, comme il a été dit plus haut, que toutes ces fibres ne dégénèrent pas à la suite d'une hémiextirpation, et que par conséquent un assez grand nombre représentent une voie qui s'étend de ces noyaux au noyau dentelé ou à l'écorce cérébelleuse.

Ce que nous voulons surtout faire ressortir ici, ce sont les liens intimes qui existent entre les noyaux gris centraux d'une part, et les

noyaux de Deiters et de Bechterew des deux côtés, d'autre part. Les fibres qui s'étendent de ces noyaux aux noyaux de Deiters et de Bechterew du même côté sont plus nombreuses. Nous avons vu précédemment que le faisceau cérébelleux descendant prenait aussi son origine dans le noyau dentelé; jusqu'ici ce sont presque exclusivement les grandes voies efférentes du cervelet que nous ayons décrites. L'origine du pédoncule cérébelleux supérieur dans le noyau dentelé va nous démontrer que ce noyau est un intermédiaire forcé pour les fibres cérébelleuses efférentes. Le pédoncule cérébelleux supérieur représente la voie cérébrale efférente, de même que les fibres précédemment décrites représentent les voies bulbo-spinales efférentes.

III. — **Rapports du cervelet avec le tronc encéphalique.** — Pédoncule cérébelleux supérieur. — Après une destruction unilatérale complète du cervelet, le pédoncule cérébelleux supérieur du côté détruit dégénère presque totalement. Celui du côté sain ne dégénère pas, mais immédiatement en arrière de lui, sur le bord dorsal, il existe quelques fibres dégénérées qui ont disparu complètement avant l'entrecroisement dans la calotte et qui, pour cette raison, nous semblent devoir être distraites du pédoncule cérébelleux supérieur. Ces fibres très rares sont contenues dans un fascicule du pédoncule cérébelleux supérieur, de forme circulaire (Voir fig. 53 à droite, en arrière du pédoncule cérébelleux supérieur sain).

Les deux pédoncules cérébelleux supérieurs sont en outre, à leur émergence hors du cervelet, bordés en arrière par un faisceau curviligne qui décrit une courbe à concavité antérieure, c'est le faisceau en crochet déjà signalé.

Nous avons donc à étudier successivement:

1° Le pédoncule cérébelleux supérieur.
2° Le faisceau rétro-pédonculaire.
3° Le faisceau en crochet.

1° Le pédoncule cérébelleux supérieur. — Il dégénère seulement du côté lésé et presque en totalité (*Pcs*, fig. 46). Au milieu des fibres malades, il existe encore un petit nombre de fibres saines. A mesure que ce pédoncule suit son ascension dans la protubérance, puis dans l'isthme de l'encéphale, ses fibres se rapprochent de plus en plus de la ligne médiane, dans la calotte. L'entrecroisement sur la ligne

médiane se fait au-dessous des tubercules quadrijumeaux postérieurs (fig. 47). Les fibres dorsales, les plus courtes, s'entrecroisent les premières, les fibres ventrales les dernières ; les premières décrivent une flexion très accusée en bas vers l'étage inférieur de la protubé-

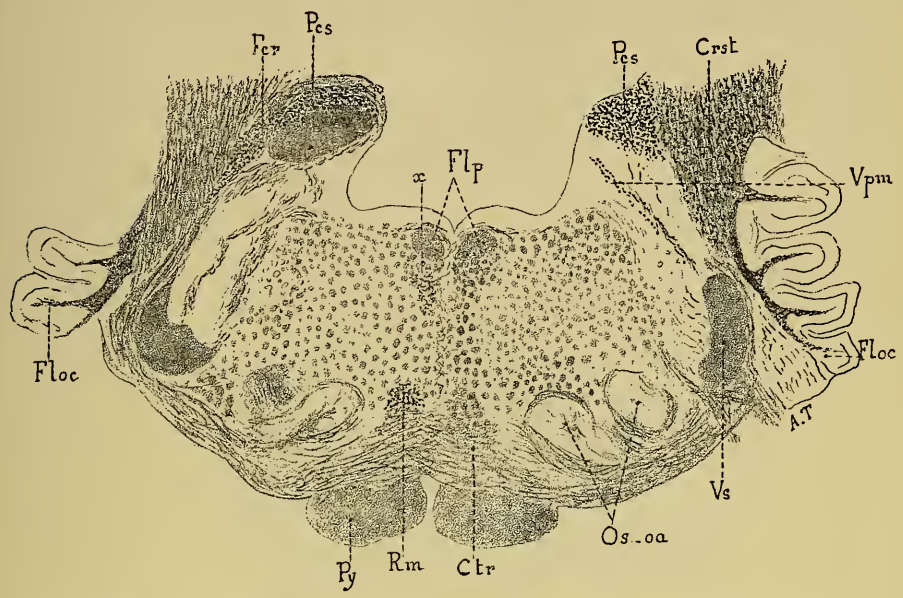

FIG. 46. — *Coupe destinée à montrer la dégénérescence du pédoncule cérébelleux supérieur du côté de la lésion et du faisceau en crochet du côté opposé.*

La coupe n'est pas absolument horizontale, mais oblique de haut en bas et de droite à gauche.

Crst. Corps restiforme. — *Ctr.* Corps trapézoïde. — *Fcr.* Faisceau en crochet. — *Floc.* Flocculus. — *Flp.* Faisceau longitudinal postérieur. — *OS-oa.* Olive supérieure et noyau juxta-olivaire. — *Pcs.* Pédoncule cérébelleux supérieur. — *Py.* Pyramide. — *Rm.* Ruban de Reil médian. — *X.* Zone de dégénérescence dans la substance reticulée médiane. — *Vpm.* Petite racine motrice du trijumeau, dégénérée consécutivement à la lésion de son noyau d'origine. — *Vs.* Racine descendante.

rance. Après l'entrecroisement, il existe dans la substance réticulée qui borde la ligne médiane, entre le ruban de Reil médian et le faisceau longitudinal postérieur, une grande zone de dégénérescence qui peut être suivie au-dessous (*Nrtg*, fig. 53) comme au-dessus (*Pcs*, fig. 47)

de l'entrecroisement du pédoncule cérébelleux supérieur : de telle sorte qu'après son entrecroisement, le pédoncule cérébelleux supérieur se divise en deux branches verticales, l'une ascendante, l'autre descendante : l'ensemble figurant un T.

L'entrecroissement est total ; du même côté que la lésion, ni la branche ascendante, ni la branche descendante ne sont dégénérées.

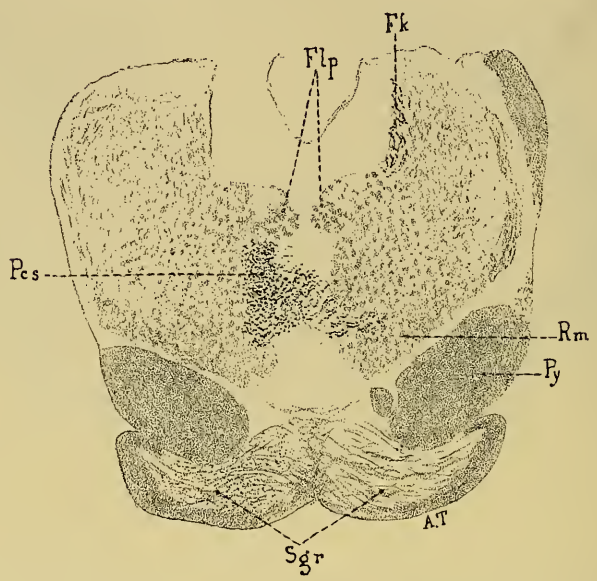

FIG. 47. — *Entrecroisement des pédoncules cérébelleux supérieurs. — Les fibres ventrales s'entrecroisent les dernières.*

Fk. — Fontainartigekreuzung ou commissure de Meynert (dégénérée par suite de la lésion du tubercule quadrijumeau). — *Flp.* Faisceau longitudinal postérieur. — *Pcs.* Pédoncule cérébelleux supérieur. — *Py.* Pyramide. — *Rm.* Ruban de Reil médian. — *Sgr.* Substance grise du pont.

A) *Branche verticale ascendante* (fig. 48, 49, 50, 51, 52). — Cette branche est la mieux connue ; c'est le pédoncule cérébelleux supérieur proprement dit ; sur son bord externe apparaît bientôt un noyau de substance grise, le noyau rouge (NR, fig. 48) ; les fibres dégénérées pénètrent à l'intérieur de ce noyau qu'elles traversent par petits faisceaux isolés ; un certain nombre s'y terminent ; elles le traversent obliquement, de haut en bas et de dedans en dehors : en effet, dans les

coupes vertico-transversales de l'isthme de l'encéphale passant par la moitié supérieure de ce noyau, un grand nombre de fibres dégénérées occupent alors son bord externe.

Il est difficile de fixer la proportion des fibres qui se terminent dans

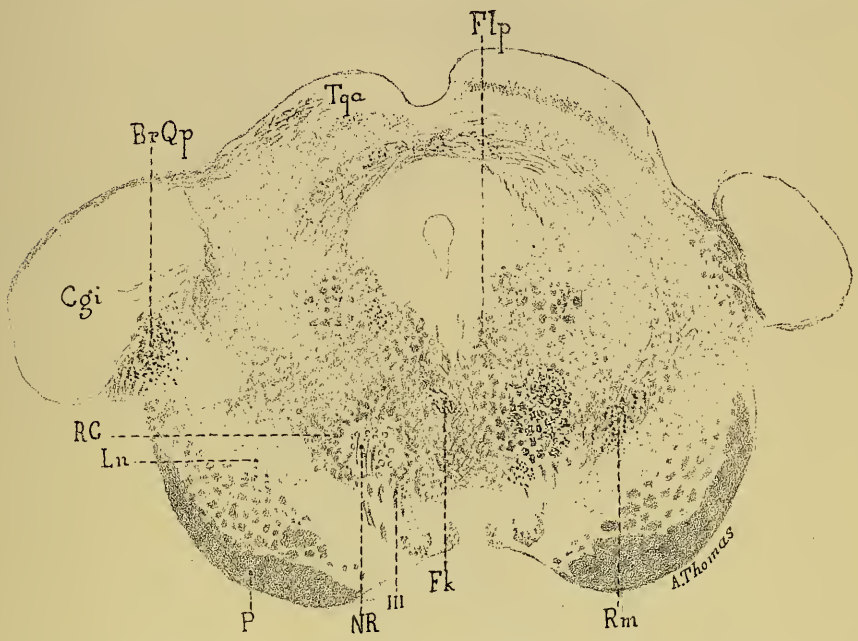

FIG. 48. — *La coupe a été par erreur dessinée à l'envers, le côté droit devrait figurer à gauche et inversement ; la même erreur a été commise pour les quatre coupes suivantes. — Dégénérescence du noyau rouge.*

BrQp. Bras du tubercule quadrijumeau postérieur. — *Cgi.* Corps genouillé interne. — *Flp.* Faisceau longitudinal postérieur. — *Fk.* Fontainartigekreuzung. — *Ln* Locus niger. — *NR.* Noyau rouge — *P.* Pédoncule — *RC.* Capsule du noyau rouge et radiations de la calotte. — *Rm.* Ruban de Reil médian. — *Tga.* Tubercule quadrijumeau antérieur. — *III.* Nerf moteur oculaire commun.

le noyau rouge ; il est certain cependant qu'un très grand nombre, vraisemblablement le plus grand nombre, se terminent au delà ; c'est cette terminaison ultime que nous devons maintenant décrire.

Au-dessus du noyau rouge, la dégénérescence est cantonnée dans la capsule du noyau rouge ; elle s'étale ensuite transversalement, et peut être poursuivie successivement dans les radiations de la calotte

(*Rc*, fig. 48), le champ de Forel (*F*, fig. 49), les faisceaux thalamiques, (*Fth*, fig. 50). Un certain nombre de fibres s'engagent dans la lame

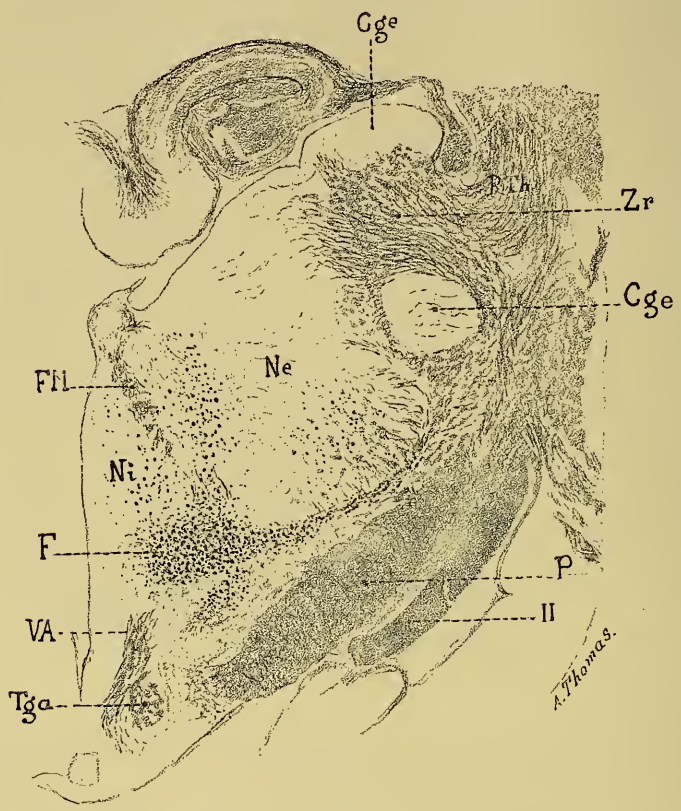

FIG. 49. — *Coupe vertico-transversale au niveau du tiers postérieur de la couche optique. — Dégénérescence du champ de Forel.*

Cge. Corps genouillé externe. — *F.* Champ de Forel. — *FM.* Faisceau rétroflexe de Meynert. — *Ne.* Noyau externe du thalamus (latéral de Monakow). — *Ni.* Noyau interne (médian *a* de Monakow : se confondant en dedans avec la substance grise sous-épendymaire). — *P.* Pédoncule cérébral. — *RTh.* Radiations thalamiques. — *Tga.* Pilier antérieur du trigone. — *VA.* Faisceau de Vicq d'Azyr. — *Zr.* Zone réticulée. — *II.* Bandelette optique.

médullaire externe pour se replier ensuite en dedans et se terminer dans le noyau externe du thalamus (fig. 51.) après avoir décrit des anses à concavité regardant en haut et en dedans.

La plupart suivent les faisceaux thalamiques et aboutissent également au noyau externe du thalamus, dans son segment ventral. Un

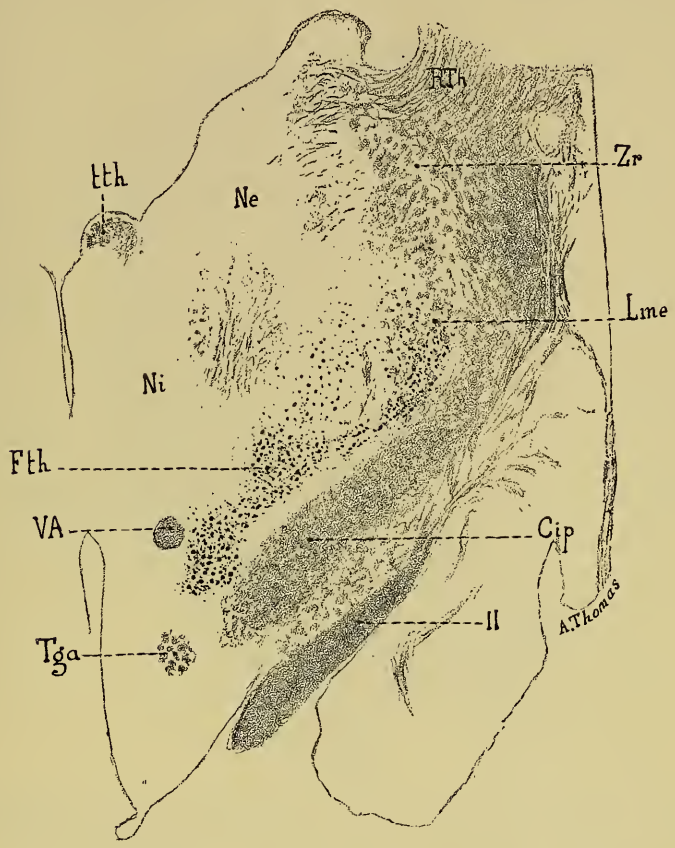

FIG. 50. — *Coupe vertico-transversale au niveau du tiers moyen de la couche optique. — Dégénérescence des faisceaux thalamiques.*

Cip. Capsule interne postérieure. — *Fth*. Faisceaux thalamiques. — *Lme*. Lame médullaire externe. — *Ne*. Noyau externe du thalamus. — *Ni*. Noyau interne du thalamus. — *RTh*. Radiations thalamiques. — *Tga*. Pilier antérieur du trigône. — *tth*. Tœnia thalami. — *VA*. Faisceau de Vicq d'Azyr. — *Zr*. Zone réticulée. — *II*. Bandelette optique.

petit nombre se terminent dans le noyau interne du thalamus, surtout dans son extrémité postérieure ; plusieurs entrent dans la forma-

tion de la lame médullaire interne. Monakow (1) a introduit des divisions et subdivisions dans la distribution des noyaux du thalamus,

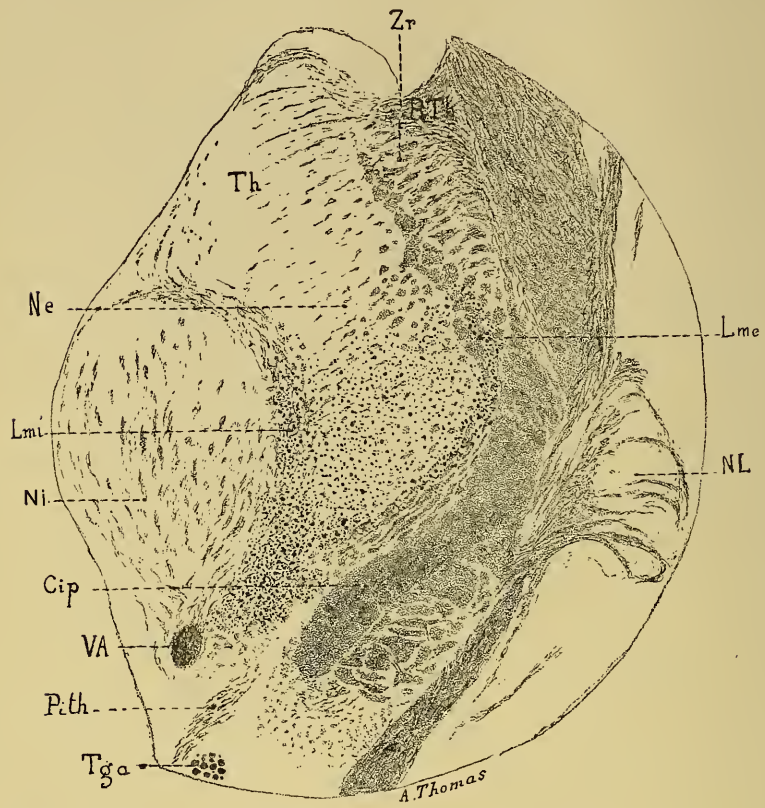

Fig. 51. — *Coupe vertico-transversale au niveau du tiers moyen de la couche optique. Radiations du pédoncule cérébelleux supérieur dans le thalamus.*

Cip. Capsule interne postérieure. — *Lme.* Lame médullaire externe. — *Lmi.* Lame médullaire interne. — *Ne.* Noyau externe du thalamus. — *Ni.* Noyau interne du thalamus. — *NL.* Noyau lenticulaire. — *Pith.* Pédoncule inférieur du thalamus — *RTh.* Radiations thalamiques. — *Tga.* Pilier antérieur du trigône. — *VA.* Faisceau de Vicq d'Azyr. — *Zr.* Zone reticulée.

chez le chien et le chat, que nous ne pensons pas devoir reproduire

(1) Monakow. Experimentelle und pathologisch anatomische Untersirchungen über die Haubeurejion den Schhügel und die Regio subthalamica. *Archiv für Psychiatrie*, 1895.

ici. Nous rappellerons seulement que pour cet auteur le noyau externe se compose de deux parties, l'une supérieur, ou noyau latéral proprement dit, l'autre inférieure ou noyau ventral du thalamus. Le

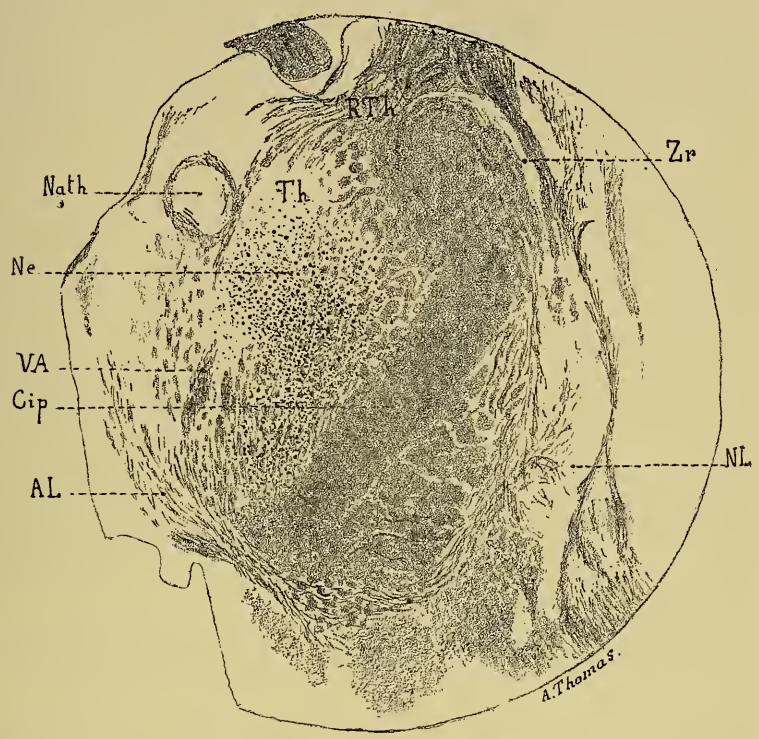

Fig. 52. — *Coupe vertico-transversale au niveau du tiers antérieur de la couche optique. Terminaison ultime des fibres dégénérées dans le thalamus.*

AL. Anse du noyau lenticulaire. — *Cip.* Capsule interne postérieure. — *Nath.* Noyau antérieur du thalamus. — *Ne.* Noyau externe du thalamus. — *NL.* Noyau lenticulaire. — *RTh.* Radiations thalamiques. — *VA.* Faisceau de Vicq-d'Azyr. — *Zr.* Zone réticulée.

noyau interne qu'il appelle noyau médian se divise en trois segments ; celui qui est représenté sur les figures en *Ni* correspond au noyau médian *a* de Monakow, et ne répond pas au noyau médian de Luys qu'il désigne sous l'appellation de noyau médian *b* ; le noyau médian de Luys, chez le chien, serait compris dans le dédoublement de la

lame médullaire interne qui délimite le noyau interne en dehors sur la coupe 51. Il admet de même une subdivision en trois noyaux secondaires pour le noyau antérieur.

Si nous nous reportons à la conception de Monakow et à ses figures, les fibres du pédoncule cérébelleux supérieur se terminent dans le noyau ventral de Monakow (la plus grande partie) et dans l'extrémité postérieure du noyau médian *a*. Les noyaux antérieurs n'en reçoivent pas. Le noyau médian *b* ou centre médian de Luys en reçoit peut être quelques-unes.

B) *Branche verticale descendante.* (*Nrtg*,fig. 53). — Celle-ci est beaucoup moins connue que la précédente et n'est pas signalée par les auteurs classiques. Son existence ne nous semble pourtant pas douteuse.

Elle descend dans la protubérance dans une situation analogue à celle de la branche ascendante . De même que la branche ascendante rencontre un noyau de substance grise qu'elle traverse et auquel elle abandonne des fibres, la branche descendante rencontre aussi et traverse un noyau de substance grise, moins bien limité que le précédent; c'est le nucleus réticularis tegmenti pontis. (Voir fig. 53. Nrtg). La plupart des fibres dégénérées de la branche descendante s'y épuisent. Quelques fibres descendent un peu plus bas que ce noyau, mais disparaissent rapidement.

Les fibres du pédoncule cérébelleux supérieur n'ont jamais pu être suivies au-delà du thalamus : soit dans le noyau lenticulaire, soit dans l'écorce cérébrale.

Origine du pédoncule cérébelleux supérieur. — Tous les auteurs qui ont fait des recherches sur l'anatomie de ce faisceau ont trouvé que sa principale origine était dans le noyau dentelé ; il y a quelques années, lorsque la méthode de Marchi n'était pas encore en usage, certains auteurs (Mahaim) ont pensé que le noyau dentelé était l'aboutissant et le noyau rouge l'origine. (Nous reviendrons ultérieurement sur ce point.)

Les lésions limitées à l'écorce des hémisphères n'ont jamais, dans nos expériences, entraîné de dégénérescence appréciable du pédoncule cérébelleux supérieur. Les lésions intéressant le noyau dentelé ont toujours déterminé une dégénérescence plus ou moins marquée suivant l'étendue de la lésion. Il nous est difficile de dire si l'écorce

du vermis fournit des fibres à ce pédoncule. L'extirpation du lobe médian ne peut guère nous renseigner sur ce point, parce que, au cours de l'expérience, les deux noyaux dentelés sont presque fatalement intéressés par la lésion ; mais lorsque la lésion du noyau dentelé est réduite au minimum, la dégénérescence du pédoncule cérébelleux supérieur est si faible qu'il devient vraisemblable que ce noyau est le principal et même l'unique origine du pédoncule cérébelleux supérieur (le noyau du toit fournit peut-être quelques fibres).

2° Le faisceau rétro-pédonculaire. (V. fig. 53 en arrière du *Pcs*, à droite, côté sain.) — Ce faisceau de forme circulaire est logé dans une petite dépression que présente le bord externe du pédoncule cérébelleux supérieur vers son extrémité postérieure ; il est séparé par une zone claire de substance grise du faisceau en crochet situé plus en arrière et en dehors.

Après une hémiextirpation du cervelet, ce faisceau dégénère des deux côtés, mais plus du côté de la lésion que du côté sain ; de ce côté il n'y a que quelques fibres dégénérées ; elles semblent se terminer dans la substance grise qui sépare le pédoncule cérébelleux supérieur du faisceau en crochet ; elles n'accompagnent sûrement pas le pédoncule au delà de son entrecroisement.

3° Le faisceau en crochet. (*Fcr*, fig. 46). — Ce faisceau a déjà été décrit dans le système cérébello-vestibulaire, nous ne rappellerons que les principaux faits qui le concernent. (V. p. 127.)

Ce faisceau décrit une courbe autour du pédoncule cérébelleux supérieur de même que le faisceau de Gowers, sur le bord externe duquel il se trouve ; il plonge ensuite entre le corps restiforme et la racine descendante du trijumeau pour entrer plus bas dans la composition des faisceaux cérébello-vestibulaires.

Après hémiextirpation du cervelet, il dégénère bilatéralement. Quelques auteurs et Russell en particulier prétendent que ce faisceau ne dégénère que du côté opposé à la lésion ; ce fait n'est constaté que si la lésion n'a pas intéressé toute une moitié du cervelet ; si, dans ce cas, l'entrecroisement des deux faisceaux a été respecté, seul celui qui vient du côté lésé est dégénéré : comme l'entrecroisement se fait au-dessus de la mi-hauteur du vermis, c'est surtout dans les

lésions de la moitié inférieure d'un hémisphère que la dégénérescence unilatérale sera observée, et du côté opposé à la lésion.

L'origine de ce faisceau n'est pas dans l'écorce d'un hémisphère : les lésions localisées à l'écorce n'entraînent pas en effet sa dégénérescence ; il dégénère lorsque la lésion a intéressé le noyau dentelé ; l'extirpation d'un lobe latéral, sans participation du vermis, entraîne une dégénérescence aussi complète que celle d'une moitié du cervelet. Aussi, il nous semble douteux que le vermis lui fournisse beaucoup de fibres. Le noyau du toit semble pourtant lui en fournir quelques-unes. Son origine croisée est au contraire pleinement démontrée (p. 128). Nous ne croyons pas devoir insister plus longtemps sur ce faisceau dont nous avons décrit plus haut les rapports avec le système cérébello-vestibulaire et avec la moelle. Nous ajouterons seulement que les fibres les plus supérieures semblent se terminer en partie dans la substance grise qui le sépare du pédoncule cérébelleux supérieur proprement dit : nous ne pouvons affirmer qu'une autre partie se termine dans le tubercule quadrijumeau postérieur.

IV. — **Rapports du cervelet avec la protubérance.** — Le pédoncule cérébelleux moyen. — Les lésions du cervelet déterminent une dégénérescence peu intense du pédoncule cérébelleux moyen (fig. 53). Les fibres dégénérées, même après l'ablation d'une moitié du cervelet, représentent une très faible partie de la totalité des fibres de ce pédoncule : de sorte que nous pouvons affirmer que, du moins chez le chat et le chien, le pédoncule cérébelleux moyen représente une grande voie d'association entre la substance grise du pont et le cervelet, dont la direction se fait surtout du pont au cervelet.

Les fibres dégénérées suivent indifféremment dans le pont l'une des trois voies indiquées par les auteurs : stratum superficiale, stratum intermedium, stratum profundum ; elles s'entrecroisent pour la plupart, les corps granuleux sont en effet beaucoup plus nombreux dans la substance grise du pont du côté opposé ; on y découvre de plus un semis de petits points noirs très nombreux, hors de proportion par leur abondance avec la dégénérescence du pédoncule lui-même, très analogue à celui décrit précédemment dans l'olive inférieure croisée. Peut être est-ce là une manifestation de l'action à distance de la section du pédoncule sur son principal noyau d'origine

FIG. 53. — *Coupe au niveau du tiers supérieur de la protubérance. Dégénérescence du pédoncule cérébelleux moyen et du pédoncule cérébelleux supérieur. Terminaison de la branche descendante du pédoncule cérébelleux supérieur dans le nucleus reticularis tegmenti positis.*

Flp. Faisceau longitudinal postérieur. — *Nrl.* Noyau de ruban de Reil latéral. — *Nrtg.* Nucleus reticularis tegmenti pontis. — *Pcm.* Pédoncule cérébelleux moyen. — *Pes.* Pédoncule cérébelleux supérieur. — *Py.* Pyramide. — *RL.* Ruban de Reil latéral. — *Rm.* Ruban de Reil médian. — *Sgr.* Substance grise du pont. — *Tqp.* Tubercule quadrijumeau postérieur. — *X.* Zone de dégénérescence dans la substance réticulée médiane indépendante de la lésion cérébelleuse. — *IV.* Nerf pathétique. — *Vpm.* Petite racine motrice du trijumeau.

et sur le fin réseau de fibres à myéline qui entoure les cellules.

La destruction d'une moitié du cervelet n'entraîne de dégénérescence que dans le pédoncule cérébelleux moyen du côté détruit : celui du côté opposé ne contient pas de fibres dégénérées. Une destruction superficielle ou profonde d'un hémisphère cause la même dégénérescence dans le pédoncule cérébelleux moyen. L'écorce des hémisphères nous semble être la principale origine des fibres du pédoncule qui ont leur origine dans le cervelet.

V. — **Lésions de voisinage.** — Dégénérescences consécutives aux lésions du noyau de Deiters-Bechterew. — Il nous semble intéressant de décrire les dégénérescences dues à la lésion de ces noyaux, parce que certains auteurs (Ferrier et Turner, Russell, Mott) pensent que les dégénérescences observées dans la moelle consécutivement aux lésions cérébelleuses sont dues à la participation de ces noyaux à la lésion, et que, suivant nous, le noyau de Deiters entraîne des dégénérescences spéciales qui permettront d'affirmer s'il participe ou non à la lésion.

Nous avons déjà exposé plus haut que les dégénérescences médullaires étaient beaucoup plus accentuées lorsque ce noyau avait été blessé ; la dégénérescence dans ce cas est plus marquée dans le faisceau antéro-latéral, et surtout dans le faisceau fondamental antérieur. Dans quelques cas, dans lesquels le noyau de Deiters a été atteint, nous avons, en effet, constaté une dégénérescence des deux faisceaux longitudinaux postérieurs, mais tandis qu'au-dessous de la lésion c'est le faisceau du même côté qui dégénère le plus, au-dessus de la lésion c'est au contraire celui du côté opposé : la dégénérescence du premier se poursuit en bas dans le faisceau fondamental antérieur de la moelle, la dégénérescence du second suit le faisceau longitudinal postérieur jusqu'au noyau de la troisième paire où elle se termine. Cette disposition anatomique peut avoir son importance pour expliquer les déviations conjuguées des yeux consécutives aux lésions du noyau de Deiters ou des organes qui entrent en connexion directe avec lui, nous y reviendrons quand nous étudierons les phénomènes consécutifs aux lésions cérébelleuses ; de plus, si la lésion du noyau de Deiters entraîne une dégénérescence du faisceau longitudinal postérieur lui-même, ce renseignement a une grande valeur pour les cas où il serait difficile de savoir si ce noyau a été ou non comprimé :

la dégénérescence du faisceau longitudinal postérieur concomitante permettra de trancher la question; à la suite d'une destruction simple du cervelet, il y a quelques fibres dégénérées un peu en avant du faisceau longitudinal postérieur et même dans ce faisceau, mais elles sont très peu nombreuses, comparativement aux fibres qui dégénèrent après une lésion des noyaux de Deiters et de Bechterew.

Nous ne pensons pas que le cervelet contribue à la formation du ruban de Reil médian ou du ruban de Reil latéral, ou des olives supérieures; dans le cas où le premier dégénère il existe une lésion accessoire du noyau de Goll ou de Burdach; si le ruban de Reil latéral ou les olives supérieures dégénèrent, c'est alors par une lésion accessoire des stries acoustiques au moment où elles contournent le corps restiforme, ou par une lésion des tubercules quadrijumeaux.

Le faisceau pyramidal ne dégénère jamais. La petite racine motrice du trijumeau ne dégénère que si les cellules vésiculeuses, qui lui donnent naissance en dehors de l'aqueduc de Sylvius et dans le voisinage du pathétique, ont été atteintes par la lésion.

Discussion. — Les dégénérescences que nous avons observées à la suite de lésions cérébelleuses expérimentales nous amènent à admettre que les principaux systèmes efférents du cervelet sont : le pédoncule cérébelleux supérieur, le système cérébello-vestibulaire et le faisceau cérébelleux descendant ; le corps restiforme et le pédoncule cérébelleux moyen contiendraient surtout des fibres afférentes. Nous devons rechercher si ces résultats concordent avec ceux obtenus par d'autres auteurs, surtout en ce qui concerne le cervelet de l'homme.

Pédoncule cérébelleux supérieur. — Tous les auteurs sont d'accord aujourd'hui pour admettre qu'il constitue une voie d'union intime entre le noyau rouge et l'olive cérébelleuse, mais certains auteurs admettent qu'il prend sa principale origine dans le noyau rouge [Forel (1), Mahaim (2), M. et Mme Dejerine (3)], d'autres, dans le cervelet (Marchi, Ferrier et Turner, Russell).

(1) Forel. Einige anatomische Untersuchungen. *Tageblatt der 54e Versammlung deutscher Natürforscher und Aerzte in Salzburg*, 18 von bis 24 septembre 1881.

(2) Mahaim. *Recherches sur la structure anatomique du noyau rouge et ses connexions avec le pédoncule cérébelleux supérieur.* Bruxelles, 1894.

(3) M. et Mme Dejerine. Sur les connexions du noyau rouge avec la corticalité cérébrale. *Soc. de biologie*, mars 1895.

Dans l'hémiatrophie croisée du cervelet, consécutive à une hémiplégie cérébrale infantile, le pédoncule cérébelleux supérieur du côté opposé à la lésion cérébrale est réduit de volume, atrophié. [Cruveilhier, Cazauviehl, Belhomme, Bell, Turner (1).]

Après section expérimentale du pédoncule cérébelleux supérieur (Forel et Laufer, Monakow, Mahaim), le noyau rouge du côté opposé s'atrophie. Forel, le premier, a réalisé cette expérience (destruction du tubercule quadrijumeau postérieur, de la moitié droite du voile médullaire antérieur, des nerfs pathétiques au niveau de leur entrecroisement, de la racine ascendante du trijumeau et du pédoncule cérébelleux supérieur). Le noyau rouge du côté opposé fut consécutivement très atrophié dans sa partie postérieure : la partie antérieure des deux noyaux rouges était restée saine. Mahaim a repris ces expériences et, après section du pédoncule cérébelleux supérieur, il a observé la disparition des grandes cellules du noyau rouge du côté croisé dans sa partie postérieure et des cellules du même côté dans la partie antérieure ; malgré l'intérêt que méritent ces expériences, elles n'ont pas la valeur absolue de l'atrophie du noyau rouge consécutive à une destruction du cervelet (Gudden, Vejas, Monakow, Ferrier et Turner, Mingazzini), parce que la section du pédoncule cérébelleux supérieur n'a jamais été limitée à ce pédoncule mais a toujours intéressé plus ou moins les parties voisines. Quant aux lésions cérébelleuses, elles ne déterminent d'atrophie du noyau rouge que si le noyau dentelé participe à la lésion ; M. et Mme Dejerine ont fait justement remarquer que dans les lésions du cervelet limitées à l'écorce cérébelleuse et à la masse sous-jacente, sans participation des noyaux centraux, le noyau rouge et le pédoncule cérébelleux supérieur restent intacts (Menzel, Arndt, Schultze, Lallement, Amaldi, Cramer, etc). Les auteurs qui ont étudié les dégénérescences consécutives aux lésions cérébelleuses par la méthode de Marchi (Marchi, Ferrier et Turner et nous-même) ont pu constater que la majorité des fibres du pédoncule cérébelleux supérieur prennent leur origine dans le cervelet ; pour les dégénérescences anciennes la méthode de Pal est insuffisante à indiquer le sens de conductibilité des fibres dégénérées ; mais nous avons constaté aussi que cette dégénérescence n'était pas totale et les fibres non

(1) Turner. *De l'atrophie unilatérale du cervelet.* Th. Paris, 1856.

dégénérées représentent vraisemblablement des fibres à direction centripète vers le cervelet, dont l'origine se trouve dans le noyau rouge. Nous ne saurions donc admettre avec Mahaim que le pédoncule cérébelleux supérieur a son origine dans le noyau rouge et vient se terminer dans le noyau dentelé de l'hémisphère cérébelleux. Nous affirmons au contraire que ce pédoncule est formé surtout de fibres d'origine cérébelleuse et qu'un petit nombre seulement prend son origine dans le noyau rouge : cette dernière origine semble démontrée par ce fait que les cellules du noyau rouge s'atrophient en partie après destruction du cervelet; nous l'avons constaté nous-même au bout de deux ou trois mois après l'opération; mais l'atrophie du noyau rouge est due surtout à la disparition des fibres du pédoncule cérébelleux supérieur; nous croyons aussi, contrairement à Marchi et à Mahaim, que l'entrecroisement des fibres d'origine cérébelleuse est total. Mais ces fibres ne s'arrêtent pas toutes dans le noyau rouge ; un grand nombre, je dirais presque le plus grand nombre, ne font que traverser le noyau rouge pour se reconstituer sur le bord supéro-externe dans les radiations de la calotte et aboutir dans le thalamus (noyaux interne et externe) : la terminaison du pédoncule cérébelleux supérieur avait été déjà signalée par Henle; Forel avait très bien décrit les connexions du noyau rouge avec le thalamus par l'intermédiaire des radiations de la calotte.

M. et Mme Dejerine ont démontré l'existence de fibres reliant directement l'écorce cérébrale au noyau rouge; aussi, d'après eux, la voie cérébro-cérébelleuse serait composée au moins de trois neurones : « un neurone supérieur cérébral ou cortico-rubique, constitué par les radiations du noyau rouge, un neurone moyen ou rubro-cérébelleux constitué par le pédoncule cérébelleux supérieur, et un neurone inférieur ou cérébelleux, représenté par les fibres qui relient l'olive cérébelleuse à l'écorce cérébelleuse. A côté de la voie cortico-rubrique directe, il en existe une autre indirecte qui passe par la couche optique et dont le premier neurone est constitué par les radiations thalamiques qui relient la corticalité cérébrale aux noyaux de la couche optique et le second par les radiations de la calotte qui unissent le thalamus au noyau rouge. »

Ramony Cajal, par la méthode des imprégnations, a pu suivre des cylindraxes des cellules de l'olive cérébelleuse jusque dans le

pédoncule cérébelleux supérieur : pour lui les grosses cellules étoilées de l'olive cérébelleuse formeraient l'origine de la presque totalité des fibres du pédoncule, quelques-unes pourtant proviendraient de la corticalité. Au moment où ces fibres émergent du cervelet pour aborder les plans supérieur et latéral de la protubérance, beaucoup d'entre elles émettent à ce niveau une grosse collatérale descendante : de sorte que le pédoncule est divisé en deux faisceaux : un épais ascendant, pédoncule cérébelleux supérieur des auteurs ; un autre descendant. Le faisceau descendant passe au début en avant et en dehors du noyau masticateur, et en dedans de la partie supérieure de la substance gélatineuse : au-dessous du noyau masticateur, il se dirige verticalement constituant un gros paquet de fibres longitudinales, situées en pleine substance réticulaire grise, immédiatement en dedans de la substance gélatineuse du trijumeau : ce faisceau donne des collatérales aux noyaux masticateur, du facial, ambiguus, du moteur oculaire externe, à la substance réticulaire grise. Il n'a pu le suivre plus bas que l'olive bulbaire, mais il identifie cette voie avec le faisceau cérébelleux descendant décrit par Marchi, il le confond également avec la racine cérébelleuse du trijumeau (Bechterew) ou le faisceau sensoriel d'Edinger.

La terminaison des fibres du pédoncule cérébelleux supérieur dans le noyau rouge a été suivie par Cajal ; après s'être divisées plusieurs fois, elles se terminent par une longue arborisation diffuse et compliquée qui se met en relation avec un groupe considérable de cellules nerveuses. Ces arborisations forment un plexus très serré auquel participent également des collatérales du faisceau descendant de la calotte et des collatérales peu ramifiées du faisceau de Gudden ou voie de la calotte du tubercule mamillaire. Les cylindraxes qui sortent du noyau rouge semblent se continuer en avant et quelques-uns en arrière, mais jamais on ne voit des cylindraxes se bifurquer.

Le faisceau cérébelleux descendant n'a pas été jusqu'ici retrouvé chez l'homme. Martinotti et Mercandino (1) l'ont recherché dans deux cas de tumeur du cervelet et n'ont pas pu suivre de fibres dégé-

(1) Martinotti e Mercandino. Ricerche sulle alterazioni del midollo spinale concomitante le lesioni cerebellari. *Morgagni*, anno XXX, 1888, n° 1.

nérées dans la moelle, même par la méthode de Marchi. Mais les tumeurs ne sont pas favorables à l'étude des dégénérescences secondaires, et, pour trancher la question, il faudrait une hémorrhagie ou un foyer de ramollissement récent du noyau dentelé; une lésion ancienne serait beaucoup moins favorable, parce que les fibres dégénérées n'étant réunies en faisceau que sur un court trajet, les fibres voisines, saines, se tasseraient et rendraient imperceptible la sclérose secondaire.

Le corps restiforme et le pédoncule cérébelleux moyen ont été trouvés dégénérés à la suite de lésions cérébelleuses, ainsi que l'olive inférieure et la substance grise du pont du côté opposé : c'est pourquoi certains auteurs considèrent ces deux voies comme deux voies efférentes; comme nous l'avons déjà exposé plus haut, il doit s'agir là surtout de dégénérescence rétrograde. L'étude des dégénérescences secondaires par la méthode de Marchi nous a montré en effet qu'un petit nombre de fibres dégénèrent dans le corps restiforme et le pédoncule cérébelleux moyen après une lésion du cervelet : nous avons pu nous assurer par la méthode de Pal appliquée sur un névraxe de chien ayant survécu trois mois et demi à l'hémiextirpation du cervelet, que le pédoncule cérébelleux supérieur du côté de la lésion était déjà décoloré, tandis que le corps restiforme et le pédoncule cérébelleux moyen étaient également colorés des deux côtés; nous n'insistons pas sur ce point qui a été déjà discuté aux voies afférentes du cervelet.

Nous rappellerons seulement que chez l'homme le corps restiforme et le pédoncule cérébelleux moyen doivent être considérés comme des voies afférentes.

Les faisceaux cérébello-vestibulaires dégénèrent bilatéralement à la suite d'une lésion du noyau du toit et du noyau dentelé. Les auteurs qui ont étudié les dégénérescences consécutives aux lésions cérébelleuses chez l'homme n'ont guère porté leur attention sur ce point. Nos observations rapportées plus loin (IV et V^e^ p. 207) sont intéressantes à ce sujet. Dans ces deux cas d'atrophie de la protubérance et du cervelet dans lesquels il n'y avait pas de lésion du noyau dentelé, le pédoncule cérébelleux supérieur et le système cérébello-vestibulaire

sont intacts ; dans un cas de sclérose unilatérale du cervelet où le noyau dentelé est extrêmement réduit, le pédoncule cérébelleux supérieur (v. page 88) et le système cérébello-vestibulaire sont très atrophiés. Dans le système cérébello-vestibulaire il entre deux espèces de fibres, les unes à direction centrifuge qui dégénèrent après destruction du noyau dentelé, les autres à direction centripète qui viennent du noyau de Deiters et se terminent dans le cervelet (ce sont les moins nombreuses). Chez l'homme, sur des coupes sériées de la protubérance et du cervelet, l'ensemble de ces fibres se voit très nettement ; elles sortent du cervelet entre le pédoncule cérébelleux supérieur et le bord externe du quatrième ventricule (fibres semi-circulaires internes).

Les fibres commissurales. Le flocculus. — L'étude des dégénérescences secondaires consécutives aux destructions partielles ou totales du cervelet est précieuse encore pour l'étude anatomique du cervelet et des rapports de ses différentes parties.

A la suite de lésions localisées à l'écorce cérébelleuse d'un lobe latéral, il se produit une dégénérescence des fibres de projection qui peut se poursuivre dans le noyau dentelé du même côté.

Les mêmes lésions n'entraînent pas de dégénérescence dans l'écorce du lobe latéral du côté opposé : ce qui prouve qu'il n'existe pas de faisceaux d'association entre les deux lobes latéraux.

La destruction d'une moitié du cervelet n'entraîne de dégénérescence du côté opposé que dans l'écorce du vermis et dans le flocculus. Les fibres dégénérées qui se terminent dans l'écorce du vermis peuvent n'être que les fibres terminales des corps restiformes. Mais après la destruction d'une moitié du cervelet ou même d'un lobe, on trouve toujours quelques fibres dégénérées dans les deux flocculus ; ces fibres sont peu nombreuses, comparativement au nombre des fibres saines, même lorsque le pédoncule du flocculus a été sectionné par la lésion ; il en résulte que le plus grand nombre des fibres du flocculus doivent prendre leur origine dans le flocculus même. Il serait intéressant de connaître la station terminale de ces fibres ; malheureusement, il est extrêmement difficile de faire une lésion localisée du flocculus ; la situation même de l'organe caché dans l'angle formé par la protubérance et le cervelet, le voisinage de

nombreux nerfs crâniens, et particulièrement du 8e nerf, avec les noyaux duquel le flocculus serait en relation d'après certains auteurs, sont des conditions peu favorables au succès d'une pareille opération. Aussi l'expérience rapportée par Vejas avec dégénérescences consécutives ne peut être d'aucune utilité, en raison même des lésions de voisinage qui ont accompagné celle du flocculus. Quelques auteurs ont cherché à trancher différemment la question par la méthode de myélination ; mais cette méthode, dans la majorité des recherches, n'est qu'une méthode de probabilité ; pour un nombre de faits très restreint, elle a pu être une méthode de certitude.

D'après Stscherback (1) s'appuyant sur l'examen de fœtus de différents âges et sur l'étude de séries de coupes faites dans différents plans, le pédoncule du flocculus se continue en partie avec les fibres épaisses qui croisent à angle aigu le pédoncule cérébelleux supérieur, se porte en haut et en dedans vers le bouchon, le globulus et l'écorce du vermis ; puis il participe à la formation de la commissure placée dorsalement au noyau du toit et se porte encore du côté opposé où on peut suivre les fibres jusqu'au flocculus. Une autre partie des fibres du pédoncule du flocculus se perd dans les noyaux du vestibulaire. Enfin un certain nombre de fibres accompagnent celles qui forment la partie externe de la division interne du corps restiforme et se termineraient soit dans les noyaux accessoires du noyau dentelé, soit dans le noyau du toit. M. Bruce (2) pense au contraire que le pédoncule du flocculus représente une connexion centrale importante avec le noyau de la racine vestibulaire, le noyau accessoire de la racine cochléaire et presque certainement avec la 6e paire : quelques fibres se détacheraient au niveau du noyau de Bechterew pour poursuivre leur trajet plus loin vers le noyau du toit.

La question des rapports du flocculus ne pourra être tranchée que par l'étude des dégénérescences secondaires. Cet organe présente un intérêt spécial par son développement précoce ; d'après Mihalkovicz, cité par Bruce, son apparition est contemporaine de celle du vermis, et la myélinisation de son pédoncule est très précoce : elle commencerait vers le 6e ou 7e mois de la vie intra-utérine. Nous

(1) A. E. Stscherback. Ueber den Flockenstiel und die innere abtheilung des corpus restiforme. *Neur. Centralblatt*, 1893.

(2) Bruce. On the flocculus. *Brain*, 1895.

avons pu nous-même nous assurer, sur les coupes d'un fœtus de 8 mois et demi, que le flocculus et son pédoncule étaient myélinisés, tandis que l'écorce des lobes latéraux ne contenait pas de fibres à myéline ; celle du vermis, le noyau dentelé, le pédoncule cérébelleux supérieur et le corps restiforme contenaient déjà un grand nombre de fibres à myéline. Nous avons essayé de suivre le pédoncule du flocculus sur une série de coupes perpendiculaires à l'axe, appartenant au même fœtus; il s'incline en arrière et en dedans vers le noyau dentelé, mais au delà il est très malaisé de définir exactement son trajet; de même en dedans, il est accolé aux stries acoustiques et semble sur un certain nombre de coupes se confondre avec elles : il est donc difficile de tracer son trajet d'une façon exacte; mais il paraît vraisemblable, en s'appuyant sur l'étude de coupes sériées appartenant soit à un cervelet de fœtus à terme ou presque à terme, soit à un cervelet d'adulte, que le pédoncule du flocculus est surtout constitué par des fibres de projection de l'écorce du flocculus sur le noyau dentelé et sur le noyau du toit.

CHAPITRE V

La structure histologique du cervelet étudiée par la méthode de Golgi et Ramon y Cajal.

La structure histologique du cervelet ne nous arrêterait pas, si la méthode de Golgi (1) et Cajal (2) appliquée à l'étude de l'anatomie du cervelet par ces auteurs et par Kölliker (3) Van Gehuchten (4) Retzius (5) n'avait fourni des renseignements précieux sur la forme des éléments cellulaires et sur les rapports qu'ils affectent entre eux. C'est surtout à ce dernier point de vue que l'étude histologique du cervelet nous intéresse; c'est pourquoi nous emprunterons aux auteurs précédemment cités les résultats qu'ils ont obtenus, en laissant au contraire dans l'ombre la notion d'histologie pure dont l'exposition serait superflue. Nous avons nous-même pratiqué, en suivant la méthode de Golgi, un grand nombre de coupes du cervelet de différents mammifères : souris, chat, rat, lapin, cobaye, fœtus humain, et nous avons été à même de vérifier les résultats obtenus par ces auteurs. Il ne faudrait pourtant pas se faire illusion sur la valeur de la méthode en tant que méthode topographique, puisqu'elle ne réussit que si on l'applique sur de petits fragments du système nerveux : Ramon y Cajal a pu, chez des petits mammifères nouveau-nés (rats), suivre des cylindraxes depuis leur cellule d'origine jusqu'à leur

(1) Golgi. *Sulla fina anatomia degli organi centrali del sistema nervoso*, 1886.

(2) Cajal. Voir *Rivista trimestral de Histologia*, 1888-1889. — *Intern. Monatschrift f. Anat. u. Physiol.*, 1889-1890, — *et les Nouvelles Idées sur la structure du système nerveux*, trad. par Azoulay. — *Apuntes para el estudio del bulbo raquideo, cerebelo y origen de los nervios encefalicos.* Madrid, 1895.

(3) Kolliker. Zur feineren Anatomie des centralen nervensystems. Erster Beitrag : das kleinhirn. *Zeitschrift f. wiss. Zool.* Bd. 49, 1890.

(4) Van Gehuchten. La Structure des centres nerveux : la moelle épinière et le cervelet. *La Cellule*, t. VI, 2e fasc., 1890.

(5) G. Retzius. Die nervösen Elemente der kleinhirnrinde. *Biologische Unters.* Bd. III, 1892.

terminaison ou sur une grande étendue ; mais ce sont là des faits exceptionnels ; la méthode ne permet le plus souvent de saisir que la cellule d'origine ou l'arborisation terminale, ou le cylindraxe dans son trajet intermédiaire, de sorte qu'elle est le plus souvent impuissante à nous renseigner si telle cellule ou tel noyau est en rapport avec telle autre cellule ou tel autre noyau.

Écorce du cervelet. — L'écorce du cervelet est divisée par des sillons en lames et lamelles. Une lamelle coupée perpendiculairement à son axe présente à étudier de dehors en dedans :

1° La couche moléculaire,

2° La couche des grains,

3° La substance blanche.

Couche moléculaire. — Les cellules de la couche moléculaire sont des cellules étoilées à nombreux prolongements protoplasmiques qui ne dépassent généralement pas la couche moléculaire. Le cylindraxe naît ordinairement du corps même de la cellule et prend une direction antéro-postérieure. Après un long trajet, il se rapproche d'une cellule de Purkinje autour de laquelle il se divise plusieurs fois et lui forme une sorte d'enveloppe : c'est à ce mode de terminaison que Kölliker a donné le nom de corbeille (Endkörben). Dans tout son trajet il fournit des collatérales qui suivent une direction perpendiculaire et se dirigent vers la couche des cellules de Purkinje autour desquelles elles forment des corbeilles. Kölliker distingue deux espèces de cellules, les grandes et les petites : les grandes occupent les plans profonds de la couche moléculaire, les petites les plans superficiels ; ces dernières ont la structure habituelle des cellules multipolaires et ne fournissent pas d'arborisations en forme de corbeilles.

Kölliker pense qu'on ne doit pas considérer ces cellules comme des cellules névrogliques à cause des différences de coloration, de forme, et aussi parce que Ramon y Cajal a signalé dans les terminaisons des cordons postérieurs des arborisations des collatérales qui entourent les cellules multipolaires comme les précédentes arborisations en corbeille entourent les cellules de Purkinje : Ceni (1)

(1) Ceni. *Sulle fine alterazioni istologiche del cervelletto, consecutive a lesioni del midollo spinale. Societa medico-chirurgica di Pavia,* 1895.

a observé que ces cellules subissent des altérations histologiques à

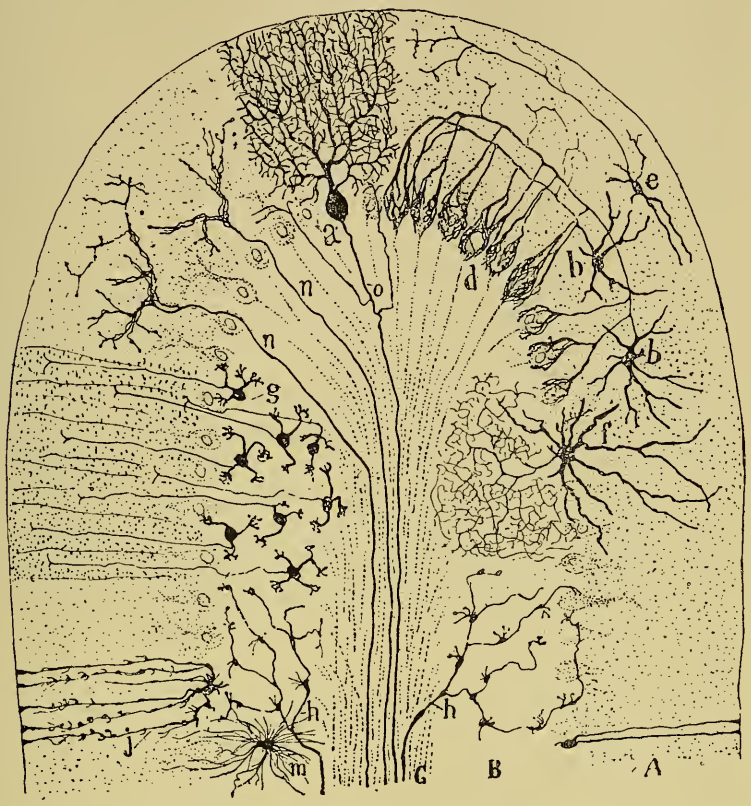

FIG. 54. — *Coupe transversale demi-schématique d'une circonvolution cérébelleuse de mammifère (d'après Ramon y Cajal).*

A. Zone moléculaire. — *B*. Zone des grains. — *C*. Zone de la substance blanche. — *a*. Cellule de Purkinje vue de face. — *b*. Petites cellules étoilées de la zone moléculaire. — *d*. Arborisations finales descendantes qui entourent les cellules de Purkinje. — *e*. Cellules étoilées superficielles. — *f*. Grandes cellules étoilées de la zone des grains. — *g*. Grains avec leurs cylindraxes ascendants bifurqués en *i*. — *h*. Fibres moussues. — *j*. Cellule névroglique avec panache. — *m*. Cellule névroglique de la zone des grains. — *n*. Fibres grimpantes. — *o*. Collatérales ascendantes du cylindraxe des cellules de Purkinje.

la suite de lésions transversales de la moelle. Sous l'influence de cette altération régressive, les prolongements protoplasmiques, le cylin-

draxe, puis les cellules disparaissent complètement. Dans le cas d'hémisection de la moelle, ces altérations sont plus marquées dans l'hémisphère cérébelleux du côté opposé ; elles sont distribuées irrégulièrement.

Les cellules de Purkinje occupent la limite interne de la couche moléculaire ; quelques-unes sont situées entièrement dans la couche moléculaire, d'autres ont leur corps à cheval sur la couche granuleuse et sur la couche moléculaire. Elles sont remarquables par la richesse de leurs expansions protoplasmiques qui parcourent toute l'étendue de la couche moléculaire. Les arborisations sont recouvertes d'épines insérées perpendiculairement : elles se terminent librement. Le corps cellulaire se continue avec une ou deux grosses arborisations protoplasmiques sur lesquelles se greffent toutes les autres. Le cylindraxe se dirige vers la profondeur ; il émet, presque aussitôt après s'être séparé de la cellule, une ou deux collatérales qui remontent vers la couche moléculaire, où elles se terminent. Comme l'avait fait remarquer Henle, les prolongements protoplasmiques avec les belles arborisations ne se voient que sur un plan de section perpendiculaire à la direction des circonvolutions. Sur des coupes tangentielles, Ramony Cajal a démontré que ces cellules sont plus serrées dans le sens longitudinal que dans le sens transversal ; elles ne sont pas disposées en séries régulières.

Couche des grains. — Elle est composée par un grand nombre de petits éléments cellulaires ayant en effet la forme de grains. Les prolongements sont peu nombreux (trois ou quatre), courts et se terminent par une arborisation réduite. Le cylindraxe abandonne la cellule sur le pôle qui regarde la surface ; il monte verticalement entre les cellules de Purkinje jusque dans la couche moléculaire ; il se divise suivant le mode en T en deux longues fibres qui parcourent la lamelle cérébelleuse parallèlement à son axe longitudinal (fibres parallèles), de sorte que, sur une coupe antéro-postérieure de la lamelle, les cellules de Purkinje se voient avec toutes les arborisations, mais les fibres parallèles restent inaperçues ; au contraire, sur une coupe longitudinale, les cellules de Purkinje ne sont vues que de profil, tandis que la division en T des fibres parallèles paraît nettement, et ces fibres peuvent être suivies sur un long trajet. Elles ne fournissent pas de collatérales et elles semblent se terminer libre-

ment : Ramon y Cajal fait remarquer qu'elles reposent sur les épines et les aspérités des ramuscules des cellules de Purkinje, et par suite qu'elles représentent un moyen d'union par contact entre les grains et les cellules de Purkinje. La couche granuleuse contient à côté des petits éléments des grandes cellules décrites pour la première fois par Golgi ; leurs prolongements protoplasmiques se terminent soit dans la couche granuleuse, soit dans la couche moléculaire. Le prolongement cylindraxile se divise un nombre considérable

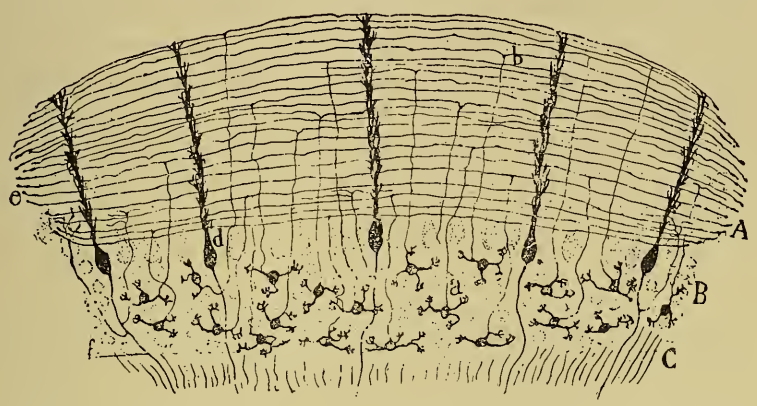

FIG. 55. — *Coupe longitudinale d'une circonvolution cérébelleuse ; demi schématique (d'après Ramon y Cajal).*

A. Zone moléculaire. — *B*. Zone des grains. — C. Zone de la substance blanche. *a*. Cylindraxe ascendant d'un grain. — *c*. Bifurcation de ce cylindraxe et formation d'une fibre parallèle. — *d*. Cellule de Purkinje vue de profil. — *e*. Extrémité granuleuse terminale des fibres parallèles. — *f*. Cylindraxe d'une cellule de Purkinje.

de fois dans les plans profonds de la couche granuleuse et constitue un plexus inextricable dans lequel sont enfermés plusieurs grains. Ces éléments représentent donc des cellules à cylindraxe court.

De toutes les cellules que nous venons de passer en revue, seules les cellules de Purkinje fournissent un cylindraxe qui pénètre dans la substance blanche pour aller se distribuer plus loin. Toutes les autres cellules ont leur terminaison dans l'écorce cérébelleuse.

L'écorce contient deux espèces de terminaisons nerveuses : les fibres moussues et les fibres grimpantes.

Les fibres moussues de Cajal, grosses et ramifiées, « présentent de distance en distance des épaississements noueux, hérissés de courtes expansions divergentes formant des sortes de rosaces et ressemblant à la mousse qui recouvre les arbres ». Ces fibres se terminent dans la couche granuleuse.

Les fibres grimpantes, épaisses, se ramifient surtout dans la couche moléculaire en s'appliquant sur les arborisations ascendantes des cellules de Purkinje : elles se terminent par des arborisations variqueuses et plexiformes.

L'écorce cérébelleuse contient encore des cellules de la névroglie de deux espèces surtout réparties dans la couche granuleuse : les unes sont de petites cellules étoilées dont les prolongements rayonnent bien régulièrement du corps de la cellule ; les autres sont volumineuses et irrégulières, quelques prolongements protoplasmiques se perdent dans la substance granuleuse, mais la plupart sont orientés en dehors, traversent la couche moléculaire dans toute son étendue et se terminent par un petit renflement au-dessous de la pie-mère.

Les masses grises centrales du cervelet (noyau dentelé, noyau du toit) sont formées de cellules nerveuses multipolaires et d'un plexus très riche en fibres nerveuses : la méthode de Cajal n'a pas encore permis de suivre le cylindraxe des cellules de ces noyaux ou de remonter à l'origine des terminaisons nerveuses qui s'y arborisent. Pourtant Cajal, en s'appuyant aussi bien sur les dégénérescences secondaires consécutives à l'extirpation de petits fragments d'écorce que sur l'étude du cervelet par la méthode de Golgi, conclut que les fibres qui se terminent dans l'olive cérébelleuse et le noyau du toit prennent toutes leur origine dans l'écorce cérébelleuse, c'est-à-dire représentent les prolongements cylindraxiles des cellules de Purkinje. Les cylindraxes de ces cellules contribueraient aussi à fournir les pédoncules cérébelleux supérieur, inférieur et moyen. La destination des cylindraxes des noyaux dentelés lui semble être le noyau rouge.

Cajal a décrit un faisceau (faisceau sensitivo-cérébelleux) formé par les branches ascendantes du nerf vestibulaire : ces fibres s'inclinent et entrent dans le cervelet sur le bord interne du pédoncule cérébelleux inférieur, fournissent des collatérales au noyau de Deiters

et de Bechterew et des ramifications terminales dans le noyau du toit du cervelet, dans l'olive et dans l'écorce cérébelleuse (faisceau sensoriel d'Edinger).

Caj al a pu constater aussi que la majorité des fibres du pédoncule cérébelleux inférieur s'entrecroisent avec celles du côté opposé ; il estime qu'une partie vient du bulbe et peut-être de l'olive bulbaire et se termine dans la couche des grains de la corticalité du lobe latéral. Dans son trajet arciforme puis transversal à l'intérieur du cervelet, le pédoncule cérébelleux inférieur fournit des collatérales ascendantes et descendantes qui pénètrent et se distribuent dans la corticalité du vermis et des collatérales plus grosses qui se détachent du pédoncule au moment où il s'incline sur le bulbe : celles-ci se dirigent en haut et en dehors pour se distribuer dans l'hémisphère cérébelleux ; enfin il envoie quelques ramifications au noyau de Bechterew, mais il ne fournit aucune fibre collatérale ni terminale au noyau du toit ou à l'olive cérébelleuse.

En résumé, des cellules qui entrent dans la composition de l'écorce cérébelleuse, les cellules de Purkinje sont les seules qui fournissent un cylindraxe qui franchisse les limites de la corticalité : les éléments cellulaires de la couche moléculaire et de la couche granuleuse y sont disposés de telle façon que chaque fois qu'ils entrent en fonctionnement, ils agissent sur plusieurs cellules de Purkinje.

D'autre part, les arborisations terminales de la couche granuleuse de même que les grandes cellules à cylindraxe court de la couche granuleuse agissent sur plusieurs grains à la fois, les arborisations grimpantes semblent au contraire localiser leur action sur les cellules de Purkinje ; mais, d'une façon générale, on peut admettre qu'une excitation transmise à la corticalité cérébelleuse par un seul cylindraxe doit se transmettre sur une grande étendue, en surface et en profondeur, de la corticalité.

CHAPITRE VI

Le syndrome cérébelleux chez l'homme. — Observations cliniques (Atrophie. — Sclérose. — Agénésie du cervelet).

La littérature médicale n'est pas très riche en observations cliniques d'affections cérébelleuses suivies de vérifications anatomiques, si on élimine toutes celles qui ont trait à des tumeurs ou abcès développés dans le cervelet ; et cette élimination est nécessaire, car les tumeurs ou abcès déterminent deux espèces de symptômes, les uns dus à la destruction de l'organe, les autres à sa compression soit par la tumeur elle-même ou par l'hydropisie concomitante : la symptomatologie est extrêmement complexe et il devient très difficile de faire le départ exact de ce qui revient au cervelet et de ce qui revient aux autres organes ; pour ce qui est des symptômes cérébelleux, ils peuvent être dus soit à la suppression, soit à l'excitation de l'organe. On ne peut donc utiliser pour l'étude de la physiologie du cervelet chez l'homme que les observations cliniques suivies d'autopsie se rapportant à des anomalies congénitales (développement incomplet ou absence totale), à des atrophies ou à des scléroses. — Ces cas sont peu nombreux si on élimine encore ceux dans lesquels il existait, en même temps que la lésion cérébelleuse, d'autres lésions du névraxe.

La concordance entre toutes les observations cliniques n'est pas aussi parfaite que pour les observations faites sur les animaux à la suite de lésions expérimentales. Dans la grande majorité des cas, on retrouve un syndrome qui désormais peut suffire pour diagnostiquer la suppression ou la diminution de l'action du cervelet, mais il existe des cas négatifs dans lesquels, malgré une atrophie extrêmement marquée du cervelet, le syndrome cérébelleux ne s'était pas manifesté pendant la vie. A côté du syndrome cérébelleux ou en son absence, on a signalé d'autres symptômes moins fréquents ; comme ils sont

pourtant rapportés dans plusieurs observations, ils doivent être pris aussi en considération. Enfin, parmi les observations que nous avons citées plus loin, un grand nombre ne sont suivies que d'un examen anatomique peu approfondi; elles ne sont donc pas absolument démonstratives.

Nous pouvons néanmoins esquisser un tableau du syndrome cérébelleux en nous basant sur les observations de Maynert, Fiedler, Clapton, Pierret, Kirchoff, Huppert, Fraser, Claus, Borell, Schultze, Hammarberg, Bind, Nonne, Menzel, Royet et Collet, Arndt, Spiller. Toutes ces observations se rapportent à des lésions cérébelleuses par atrophie ou sclérose, réparties dans toute la masse du cervelet; dans les cas de Vulpian, Pierret, Nonne, Menzel, Arndt, l'écorce seule est atrophiée, les noyaux centraux sont normaux : ces cinq cas comparés entre eux présentent des analogies frappantes ; dans les deux observations personnelles que nous rapportons plus loin ces noyaux sont intacts et la symptomatologie est très comparable à celle des cas précédemment cités.

Quelques cas ont été considérés comme négatifs : ce sont ceux de Combettes, Duguet (1er cas), Otto, Ingels, Shuttleworth, Boursout (obs. IV).

Dans le cas de Combettes, il s'agit d'une agénésie cérébelleuse ; la symptomatologie se résume dans une grande faiblesse des mouvements des extrémités, un défaut de développement intellectuel et l'embarras de la parole, les chutes fréquentes pendant la marche (les jambes, quoique très faibles, lui permettaient encore de marcher, mais elle se laissait tomber souvent). Bien que les troubles de l'équilibre, les oscillations du tronc etc. ne soient pas signalés, ce cas ne peut être considéré comme un cas absolument négatif : la faiblesse prédomine de beaucoup sur les autres symptômes, mais il existe une agénésie totale qui ne peut être comparée aux cas d'atrophie simple du cervelet. Une symptomatologie très analogue est signalée dans le cas de Shuttleworth, et là aussi il y a agénésie cérébelleuse.

Les cas de Otto, Ingels, Boursout peuvent être considérés comme des cas négatifs en ce sens que, malgré la petitesse du cervelet, le syndrome cérébelleux ne s'était pas manifesté pendant la vie ; mais dans le cas de Otto, le cervelet quoique petit avait conservé ses éléments normaux ; de même dans le cas de Boursout. Dans

le cas de Duguet, l'observation est absolument négative, quant aux troubles du mouvement ou de l'équilibre ; la faiblesse des jambes et la lassitude de la dernière année peuvent être en effet attribuées au cancer du cœcum et à la cachexie ; l'observation est d'ailleurs incomplète en ce qui concerne les antécédents à la maladie actuelle. L'observation de Fischer signalée aussi comme cas négatif contient des renseignements cliniques très insuffisants.

Les lésions localisées à une moitié de l'organe ayant déterminé le syndrome cérébelleux sont plus rares (observations de Andral, Thierry, Meschède, Lallement, Levêque, Kirchoff, Hitzig, Amaldi).

Dans le cas de Herbert Mayor, l'examen du malade n'avait pas fait soupçonner la lésion ; il est vrai qu'elle n'a pas atteint tout l'hémisphère et qu'elle s'étend peu en profondeur. Nous avons pu constater plusieurs fois, à l'autopsie d'individus n'ayant présenté pendant la vie aucun symptôme cérébelleux, l'existence de foyers scléreux dans l'écorce d'un hémisphère cérébelleux, ayant jusqu'à trois ou quatre centimètres de diamètre.

En résumé, quand on examine attentivement les observations concernant des cas d'atrophie totale du cervelet, considérées par quelques auteurs comme négatives au point de vue symptomatologique, on s'aperçoit qu'aucune observation ne peut être considérée comme telle : il est possible que l'agénésie du cervelet produise des symptômes un peu différents de ceux qui caractérisent l'atrophie simple chez l'adulte : le syndrome par lequel elle se manifeste n'offre rien de contradictoire avec les données de la physiologie, comme nous le verrons plus loin.

L'épilepsie a été signalée dans un certain nombre d'observations (Duguet, Ingels, Claus, Borell) ; les troubles mentaux ont été relevés aussi dans un grand nombre (Otto, Ingels, Huppert, Claus, Borell, Meschède, Boursout) ; nous ne pensons pas que les uns et les autres doivent être attribués à la lésion cérébelleuse : il s'agit sans doute d'une simple coïncidence.

A la suite de quelques observations nous avons cru devoir rapporter en détail les examens microscopiques (Pierret, Schultze, Nonne, Menzel, Arndt, Spiller) parce qu'ils contiennent des faits intéressants sur les dégénérescences et les atrophies secondaires aux lésions cérébelleuses.

Syndrome cérébelleux.

Le syndrome cérébelleux est caractérisé surtout par des troubles du mouvement dans la station debout, dans la marche, avec intégrité relative des mouvements isolés des membres, le corps reposant sur un plan horizontal ou se trouvant dans des conditions telles que l'effort nécessaire pour maintenir les conditions d'équilibre est réduit au minimum.

Pendant la station debout, les membres inférieurs sont écartés, la base de sustentation élargie, le corps est le siège d'oscillations qui se font dans différents sens, la tête oscille également ; quelquefois même la station debout n'est possible que si le malade prend un point d'appui. Dans cette attitude, le corps ou la tête seulement s'inclinent alternativement d'un côté et de l'autre ou toujours du même côté (Menzel). Les membres inférieurs tremblent.

Pendant la marche, il se produit une exagération des symptômes précédents, les oscillations de la tête et du tronc augmentent, le malade ne marche pas suivant une ligne droite vers le but, mais suivant une ligne brisée, il festonne. Le corps se porte trop d'un côté ou de l'autre, on dit que le malade chancelle, titube, c'est en somme la démarche ébrieuse. Les jambes sont écartées comme dans la station debout, la progression se fait surtout à petits pas : il n'y a pas d'ataxie, le malade ne lance les jambes, ni ne talonne, mais elles sont soulevées brusquement au-dessus du sol et retombent de même. Les oscillations sont quelquefois d'assez grande amplitude pour déterminer les chutes fréquentes. La fatigue survient vite.

Si, pendant la station debout, on fait exécuter un mouvement aux membres supérieurs, les oscillations de la tête et du tronc augmentent, et le mouvement s'accompagne de tremblement que quelques auteurs ont comparé à des mouvements choréiques, d'autres au tremblement intentionnel de la sclérose en plaques.

Si le malade est dans le décubitus dorsal ou assis dans un fauteuil, les troubles sont beaucoup moins marqués. On constate généralement que la force musculaire est bien conservée aux membres supérieurs et aux membres inférieurs, la résistance aux mouvements de flexion et d'extension est normale : il n'y a pas de paralysie.

Quelquefois, la tête, au lieu d'osciller, est maintenue fixe, ainsi que les yeux.

Les mouvements des membres supérieurs, quoique moins altérés dans ces attitudes que dans la station debout, ne sont plus exécutés normalement ; ils s'accompagnent d'oscillations et de tremblement (voir notre observation n° 2) ; certains auteurs parlent de maladresse (Nonne), d'autres d'incoordination (Arndt) : l'écriture est tremblée, la saisie d'un objet s'accompagne de tremblement, mais le mouvement a conservé toute son énergie Ces mouvements n'ont pas le plus souvent le caractère des mouvements incoordonnés et ne ressemblent pas à l'ataxie des membres supérieurs.

Il n'y a pas non plus d'ataxie dans les mouvements isolés des membres inférieurs, ils s'accompagnent de tremblement ou semblent faibles, incertains, pourtant l'énergie musculaire peut être considérable.

Les réflexes sont exagérés (Arndt, Royet et Collet, Schultze, 4e observation personnelle) ou normaux.

L'occlusion des yeux n'augmente pas les phénomènes : par conséquent pas de signe de Romberg.

Les troubles de la parole sont pour ainsi dire constants : ils consistent en une certaine scansion de la parole, les syllabes sont séparées les unes des autres et leur émission est brusque : on a signalé aussi le nasonnement (Arndt) ou la parole traînante (Menzel).

Dans quelques observations on a relevé des troubles de la musculature de l'œil, le nystagmus (Royet et Collet, Schultze) ou le strabisme (Fraser, Spiller).

Le vertige a éte signalé plusieurs fois.

Les vomissemements sont plus rares.

La sensibilité est intacte : dans notre dernière observation personnelle, les troubles de la sensibilité doivent être attribués à de l'hystérie surajoutée. Le sens musculaire est normal.

Sphincters intacts.

L'intelligence est habituellement conservée, mais le caractère est triste, l'attention peu soutenue : il y a un certain degré d'asthénie intellectuelle comme d'asthénie physique.

Le syndrome cérébelleux se caractérise surtout par des troubles de l'équilibration et des mouvements contrastant avec l'intégralité appa-

rente de la force musculaire et de la sensibilité. L'asthénie existe néanmoins, mais elle n'est qu'une conséquence indirecte de l'atrophie cérébelleuse, et son explication sera plus aisée lorsque nous aurons analysé les troubles consécutifs aux destructions du cervelet chez l'animal.

Les lésions unilatérales du cervelet ont rarement entraîné des symptômes localisés au côté de la lésion ; dans les observations rapportées par Kirchoff et Hitzig, il y avait prédominance des désordres du côté atrophié, mais ces cas ne semblent pas devoir être considérés comme des cas purs de lésions cérébelleuses ; on y relève des symptômes surajoutés qui ne rentrent pas dans le cadre des affections cérébelleuses. Le cas de Meschède doit être particulièrement signalé à l'attention ; le malade était fréquemment animé d'un mouvement de rotation autour de l'axe longitudinal de gauche à droite ; à l'autopsie, on trouva une atrophie extrême du corps rhomboïde droit.

OBSERVATIONS CLINIQUES

1° Lésions bilatérales.

Observation de Combettes (1). — Alexandrine L... est née à Versailles en mai 1820, d'un père fort et robuste. La mère était faible et d'une mauvaise santé, usée par des excès de tous genres. Cette enfant vint au monde grêle, mais bien conformée ; elle était extrêmement chétive et délicate et prenait très peu d'accroissement : à deux ans elle n'avait pas encore ses premières dents et ce n'est qu'à trois ans qu'elle commença à bégayer quelques mots.

M. Miquel, à qui je dois ces renseignements, la vit en 1827 pour la première fois ; il apprit du père que, depuis l'âge de cinq ans seulement, elle pouvait se soutenir sur ses jambes ; il fut frappé de son peu de développement et remarqua surtout une grande faiblesse dans les extrémités. Ce symptôme joint au manque d'intelligence de l'enfant et à l'impossibilité d'articuler nettement la parole, avait fait soupçonner à M. Miquel quelque lésion vers le cerveau. Il fut appelé différentes fois à lui donner des soins pour des irritations gastro-intestinales qui n'ont présenté aucune particularité remarquable. La dernière fois qu'il la vit, elle avait alors 9 ans, il la trouva les pupilles extrêmement dilatées, ce qui le fit penser à la présence de vers dans le canal intestinal. Il aurait conseillé des anthelmintiques si la nourrice ne l'eût averti que la petite L... portait sans cesse ses mains aux parties génitales.

Elle fut admise à l'hôpital des Orphelins le 12 janvier 1830, comme enfant abandonnée. Son bulletin de réception porte qu'elle est paralysée des extrémités abdominales, qu'elle parle difficilement et que ce mal lui vient d'une frayeur que la nourrice a éprouvée. Lors de son entrée aux Orphelins elle était faible, cachectique ; elle avait extrêmement peu d'intelligence, paraissait indifférente à tout ce qui l'environnait. Elle témoignait cependant de l'amitié et de la reconnaissance aux personnes qui lui donnaient des soins. Quand on lui parlait elle répondait difficilement et avec hésitation. Les jambes quoique très faibles lui permettaient encore de marcher ; mais elle se laissait tomber souvent. Elle jouissait de la faculté de tous ses sens. Elle mangeait modérément et toutes les fonctions de nutrition se faisaient bien. Je l'observai seulement au mois de janvier 1831 et dans l'état suivant ; elle gardait le lit depuis deux ou trois

(1) Absence complète du cervelet, des pédoncules postérieurs et de la protubérance cérébrale chez une jeune fille morte dans sa onzième année. *Bull. de la Soc. anat.*, 1831.

mois. Ses traits annonçaient une constitution détériorée et offraient un air de stupeur ; elle était constamment couchée sur le dos, tenant sa tête toujours inclinée à gauche. Elle pouvait à peine remuer les jambes, mais la sensibilité n'y était pas diminuée. Elle se servait facilement de ses mains.

On la voyait toujours dans un état d'abattement morne, ne parlant jamais, n'accusant ni plaisir, ni douleur ; et, quand on lui adressait une question, elle répondait seulement oui ou non, mais toujours juste.

Depuis longtemps elle avait des engorgements glanduleux au cou, surtout vers les parotides ; et depuis une quinzaine de jours elle portait à la fesse du côté droit un anthrax bénin peu volumineux. Aux trois derniers orteils du même côté il existait une ulcération accompagnée d'une rougeur livide et qui fournissait un pus très fétide et très abondant ; on lui fit administrer des toniques et des dépuratifs.

Elle succomba le 25 mars 1831.

Elle avait l'habitude de la masturbation, elle était sujette à des convulsions épileptiformes ; peu d'instants avant sa mort, elle avait été prise d'une convulsion générale violente.

Autopsie. — Corps grêle, amaigri, décoloration de la peau, large eschare au sacrum. Petite plaie livide à la fesse droite. Trois orteils noirâtres et gangrenés.

Tête. — Ecchymose de la largeur d'une pièce de cinq francs vers la bosse occipitale droite. Le cerveau paraissait dans l'état normal, mais il a paru comparativement très volumineux. Dans le lobe postérieur gauche, un petit épanchement sanguin.

A la place du cervelet, il existait une membrane gélatiniforme de forme demi-circulaire, tenant à la moelle allongée par deux pédoncules membraneux et gélatineux. L'un d'eux, celui du côté droit, avait été déchiré. Vers ces pédoncules existaient deux petites masses de substance blanche, isolées et comme détachées, ayant le volume d'un pois. Sur l'une d'elles se trouvait un des nerfs de la quatrième paire. Les tubercules quadrijumeaux étaient intacts ; derrière et au-dessus on remarquait une sorte d'érosion au milieu de laquelle on voyait l'orifice du canal de Sylvius. Elle s'étendait un peu sur la moelle et altérait légèrement les corps restiformes et très peu les corps olivaires. Il n'y avait pas de quatrième ventricule ; il n'existait aucune trace de pont de Varole, sans qu'il y eut apparence de déperdition de substance. Les pyramides antérieures se terminaient en fourche par les pédoncules cérébraux.

Des nerfs cérébraux l'auteur n'a distingué que les origines des première, deuxième, troisième et quatrième paires.

Les autres paires crâniennes n'offraient aucune particularité.

La substance cérébrale avait la consistance ordinaire, la substance de la moelle allongée était un peu ramollie. Les fosses occipitales régulièrement conformées étaient un peu petites. Les artères vertébrales existaient.

Il s'est écoulé beaucoup de sérosité du canal rachidien. La moelle épinière n'a rien présenté de remarquable.

Observavion de Fiedler (1). — Il s'agit d'un individu mort à 72 ans à la suite de fractures d'une clavicule et d'un os iliaque. A l'autopsie, le cervelet est moitié plus petit qu'un cervelet normal; à l'examen microscopique on constate que le tissu connectif est très abondant et les éléments nerveux atrophiés.

Jusqu'à l'âge de 20 ans, il fut bien portant. A cette époque il fut frappé d'une attaque d'apoplexie, à la suite de laquelle l'intelligence devint obtuse, la marche incertaine et chancelante, les mouvements desordonnés dans le travail manuel; les femmes le laissaient indifférent. A l'âge de 52 ans, sa démarche était toujours lente et chancelante, et il présentait souvent une tendance à reculer et à tomber à la renverse. La nuit, il dormait bien, mais dans la journée il était agité, il secouait les bras, il tremblait, et tous ses actes semblaient inutiles et sans but; on constatait particulièrement chez lui une tendance anormale à toucher aux objets.

Observations de Duguet (2). — Ier Cas. — *Atrophie avec sclérose du cervelet chez une femme épileptique morte d'un cancer du cœcum.* — F. Ch..., âgée de 39 ans, sans antécédents héréditaires; dans l'enfance accidents choréiques. A 26 ans, après une peur : convulsions épileptiques caractérisées par : malaise précurseur, angoisse, hébétude, perte de connaissance, congestion de la face, contractures, convulsions, écume à la bouche et stertor : accès survenant d'abord tous les mois, au moment des époques, puis tous les quinze, puis tous les dix jours. La malade s'est blessée plusieurs fois en tombant.

Entre les accès, étourdissements fréquents, suivis de rêve.

Affaiblissement de la mémoire, de l'intelligence, sans troubles de la vue ni de l'ouïe. Caractère doux et reconnaissant.

Depuis un an, faiblesse de plus en plus marquée, lassitude dans les jambes; elle se tenait difficilement debout et peu de temps, à ce point qu'on la crut atteinte de paralysie générale. Teint pâle devenu jaune paille : une tumeur douloureuse s'est montrée dans la fosse iliaque, puis diarrhée et cachexie. Mort le 6 janvier.

Autopsie. — Cervelet réduit de moitié, poids 85 grammes. Lames de la face supérieure plus petites et plus serrées.

Atrophie de la substance corticale et des lamelles de la substance médullaire du cervelet. Le travail d'atrophie a fait disparaître les éléments nerveux dans les points affectés. Le tissu fibrillaire conjonctif normal prédomine.

IIe Cas. — *Sclérose du cervelet. Endocardite valvulaire.* — M..., 72 ans. (Les renseignements ne remontaient pas au delà de 3 mois.)

Accès épileptiformes.

Sujette aux étourdissements. Les sens paraissent intacts : sensibilité conservée, force musculaire faible : ses lèvres et sa langue tremblent lorsqu'elle est pour parler, à peu près comme chez les paralytiques généraux. Les bras ont des

(1) *Zeitschr. für rationelle Med.* III Reihe. XI B. 1861. V. aussi Luciani.
(2) *Soc. anatomique*, 1862.

mouvements mal coordonnés; elle fléchit en marchant et ses jambes s'embarrassent l'une dans l'autre. Mort subite.

AUTOPSIE. — Volume du cervelet diminué de moitié. Les lames de la face supérieure et de la face inférieure (sauf au niveau du sillon circonférenciel du vermis ont une couleur d'un blanc jaunâtre, approchant celle du bulbe et de la protubérance. A la coupe, la couche corticale est très diminuée, le corps rhomboïdal très peu diminué de volume.

Altération symétrique des 2 lobes.

Examen histologique : Sclérose.

IIIe CAS. — *Épilepsie héréditaire. Mort par asphyxie. Atrophie au début du cervelet avec induration (sclérose).* — Ch..., 17 ans (une sœur épileptique et idiote).

Père mort paralysé à 55 ans (balbutiait, absences).

Convulsions à l'âge de 18 mois, plus tard crise d'épilepsie typique.

Démarche normale. Elle bredouillait en parlant, la parole était lente. Intelligence ordinaire.

AUTOPSIE. — Sur la partie moyenne de la face inférieure du cervelet: couleur jaunâtre des lamelles cérébelleuses tranchant sur la teinte grise des lamelles voisines. Ces lamelles ont des dimensions de moitié moindres et même plus. Consistance ligneuse. Examen histologique : sclérose.

OBSERVATION DE MAYNERT (1). — Femme morte à 62 ans d'insuffisance mitrale, à l'autopsie de laquelle on trouve un cervelet et une protubérance très petits surtout à droite. L'examen microscopique montre qu'il y a une augmentation des éléments du tissu conjonctif avec atrophie des éléments nerveux. Les racines et noyaux des nerfs hypoglosses sont sains.

Trois ans auparavant, à la suite d'une grande frayeur, les mouvements des jambes étaient devenus difficiles, à tel point qu'elle ne pouvait marcher que soutenue par deux personnes. Les bras étaient pris de tremblement à tout effort. La parole était balbutiante, l'intelligence saine.

OBSERVATION DE VULPIAN (2). — La nommée J. R..., entrée à l'hospice de la Salpêtrière à 49 ans, avait présenté pendant sa jeunesse un certain degré d'érotomanie, si l'on en juge d'après les renseignements recueillis dans son pays même. Au moment de son entrée à l'hospice, elle était peu intelligente, la sensibilité était intacte; la vue et l'ouïe étaient normales; il n'y avait aucune déviation des yeux, la nutrition s'opérait bien; tous ses mouvements étaient conservés, mais la locomotion était des plus désordonnées et des plus difficiles, elle ne pouvait marcher que de la façon la plus bizarre, en s'appuyant sur une chaise qu'elle plaçait à chaque pas devant elle, et malgré ses efforts d'équilibration, elle tombait souvent. Cependant, et ceci est bien remarquable, elle

(1) *Wien. Med. Jahrb.*, 1864. V. aussi LUCIANI.

(2) *Leçons sur la physiologie du système nerveux,* 1866.

avait conservé une grande vigueur musculaire; et, lorsqu'on lui tendait le bras pour l'empêcher de tomber, elle serrait ce bras à faire mal. La malade est morte à l'âge de 69 ans, ayant été jusque-là dans le même état, et nous avons trouvé à l'autopsie un cervelet dont toute la substance grise corticale était entièrement atrophiée, toutes les cellules de cette couche avaient entièrement disparu. Vulpian insiste sur ce fait, que les olives cérébelleuses étaient parfaitement conservées, ce qui montre que ces parties ne jouent qu'un faible rôle dans la coordination.

Observation de Clapton (1). — Femme morte à 30 ans de pleurésie, pendant ses couches. A l'autopsie, on trouve un cervelet très atrophié, très dur, si ce n'est sur un point très restreint de la face antéro-latérale des deux côtés. Mais tout le reste de l'organe présente microscopiquement une sclérose très avancée avec destruction des éléments nerveux (il n'est fait aucune mention de la protubérance et des pédoncules).

La maladie remontait à l'âge de 12 ans; à cette époque elle dut garder le lit et elle était silencieuse, elle ne pouvait ni marcher, ni parler. Peu à peu, tout désordre disparut. Quoique peu développée intellectuellement, elle apprit à lire et à écrire et à se débrouiller dans la vie domestique. Mais elle n'était pas adroite de ses mains dont elle ne se servait qu'avec une certaine difficulté et avec incertitude. Elle pouvait faire lentement une longue course, mais pendant sa grossesse, sa marche était très incertaine. Aucune autre indication de phénomènes positifs.

Observation de Pierret (2). — N... Vve M..., 61 ans, entrée à la Salpêtrière en 1864. Meurt à l'infirmerie en 1872, foudroyée par une hémorrhagie intra-encéphalique.

A l'âge de 4 ans, à la suite d'une peur, elle fit une chute à la renverse, avec perte de connaissance, accident qui fut suivi d'une maladie qui dura un an et dont la guérison ne fut jamais complète. En effet, à partir de cette époque, elle ne peut ni grimper, ni marcher comme les autres enfants; elle avait souvent mal à la tête, se tenait debout difficilement, tombait pour la moindre cause et parlait avec embarras. En même temps tout le corps était par instants le siège de tremblements manifestes.

N... se développa presque régulièrement, les règles apparurent, vers 13 ans, pour se reproduire ensuite tous les quinze jours avec une grande abondance, et, malgré son infirmité N... trouva un mari, qui mourut sans lui laisser d'enfants.

Entrée à la Salpêtrière, elle présentait à un haut degré les phénomènes de la titubation cérébelleuse. Elle manquait d'équilibre à tout moment et avait

(1) *Transact. of the pathol. Soc. of London*, 1871. V. aussi Luciani. *Il Cervelletto.*

(2) Note sur un cas d'atrophie périphérique du cervelet avec lésion concomitante des olives bulbaires. *Archives de physiologie*, 1872.

une tendance invincible à aller à droite. Le tremblement qui agitait ses membres, la rendait incapable de se servir d'une canne. L'intelligence était saine, bien que la mémoire fût affaiblie. La vue n'était pas très bonne, mais la malade se plaignait seulement d'avoir quelquefois des voiles devant les yeux.

La sensibilité était un peu altérée aux mains, car elle se plaignait de ne pas bien sentir ce qu'elle tenait. La main gauche était d'ailleurs très faible.

A la moindre contrariété, elle était prise de véritables attaques de convulsions, d'autres fois, elle éprouvait seulement des raideurs tétaniques dans les membres inférieurs et dans les muscles des mâchoires. Le plus souvent, elle vomissait, avant ou après ces attaques.

L'embarras de la parole était resté manifeste.

Autopsie. — *Cerveau.* — Dans l'hémisphère droit, au niveau du point qui unit le lobe sphénoïdal au lobe occipital, il existait un foyer hémorrhagique ancien.

Cervelet très petit, très dur. Les tubercules quadrijumeaux ne présentent rien de particulier. D'un autre côté, les bandelettes optiques, le chiasma et les nerfs optiques n'offrent ni coloration grise, ni diminution de volume appréciable. La diminution du volume du cervelet porte surtout sur le diamètre vertical. Le transversal était à peu près normal.

Le cervelet avec le bulbe et la protubérance pesaient 85 gr. L'espace sous-arachnoïdien postérieur est très élargi et rempli d'un liquide séreux très abondant.

Les méninges de la face inférieure sont très adhérentes, mais n'entraînent pas de substance nerveuse quand on les détache. Elles sont infiltrées par places d'un liquide séro-sanguin. La déformation du cervelet est surtout apparente à la face inférieure, où l'atrophie inégale des segments donne naissance à un certain nombre de sillons demi-circulaires dont le fond est constitué par les lamelles les plus atrophiées.

A la coupe, la substance des deux lobes latéraux est d'un blanc jaunâtre presque uniforme, c'est à peine si la substance médullaire blanche tranche un peu sur la corticale par une teinte un peu blanche. Au toucher, consistance dure élastique, comme squirrheuse. Peu de vaisseaux apparaissaient à la loupe, pas de lésions en foyer. Le lobe moyen présente les mêmes lésions que les lobes latéraux, sauf les lamelles les plus inférieures qui ont l'aspect et la consistance de la substance cérébelleuse normale.

Protubérance peu volumineuse, symétrique. Bulbe régulier. La moelle ne présente ni déformation, ni atrophie.

Examen microscopique. — *Cervelet.* — L'atrophie intéresse surtout la substance grise corticale dont les lamelles sont très petites, minces, serrées les unes contre les autres, et très adhérentes au corps de l'organe.

Lamelles isolées. — Les différentes couches sont très altérées. La couche externe, de moitié plus petite qu'à l'état normal, est constituée par un tissu durci et serré qui ne contient plus trace de petites cellules et des tubes nerveux que

l'on reconnaît à l'état normal. Tissu nerveux transformé en une sorte de trame fibroïde peu riche en noyaux. Cette couche est intimement adhérente à celle des myélocytes qui ont par place complètement disparu.

Quant aux grandes cellules nerveuses caractéristiques, décrites par Gerlach, et qui sont situées entre la couche externe et celle des myélocytes, il était impossible de les retrouver.

La substance blanche était moins altérée.

Les deux corps rhomboïdaux présentaient le caractère de l'état normal.

La partie postérieure de la protubérance où l'on rencontre une grande quantité de tubes nerveux dépendant du pédoncule cérébelleux inférieur était tout à fait normale. Les parties antérieures (pédoncule cérébelleux moyen et amas de substance grise) étaient le siège d'une atrophie manifeste, de sorte que la moitié antérieure de la protubérance contrastait par son peu de développement avec la partie postérieure. Le tissu lui-même était modifié, les tractus se coloraient vivement par le carmin. Les cellules avaient disparu ou étaient représentées par de petits corps ratatinés colorés vivement et dépourvus de noyaux, ou bien par des cellules complètes, reconnaissables, mais plus petites qu'à l'état normal.

Cette atrophie serait comparable, d'après l'auteur, à celle que l'on observe dans les dégénérescences pyramidales anciennes.

Atrophie des deux olives bulbaires avec conservation de leur forme, on n'y retrouve que des circonvolutions d'aspect fibreux contenant quelques petits corps ratatinés.

Dans une coupe faite exactement au niveau du point où la partie antérieure du raphé bulbaire va se confondre avec les fibres qui entourent les noyaux antérieurs de la protubérance, on retrouve encore l'atrophie des éléments nerveux.

Les fibres olivaires qui traversent la pyramide et les noyaux prépyramidaux étaient à peine reconnaissables.

Rien dans la moelle.

Observation de Cornil (1). — Hémiplégie droite incomplète remontant à 3 ans. Hémiplégie faciale droite peu marquée. Au début, il y avait de l'embarras de la parole ayant disparu insensiblement et accompagné d'une sialorrhée abondante qui dura quatre mois.

Pas d'attaques épileptiformes, ni vertiges, ni pertes de connaissance. Aucun signe d'affaiblissement des membres inférieurs; du côté des membres supérieurs, excessive maladresse, surtout dans les derniers temps de la vie.

L'observation ne contient pas d'autres indications.

Autopsie. — Foyer de ramollissement ancien, symétrique, dans le noyau extraventriculaire des corps striés : le plus gros a le volume d'une petite cerise.

Cervelet. Lobe droit. — A la partie postérieure de la circonférence du lobe droit, on trouve une légère dépression commençant à un centimètre en dehors

(1) Sclérose du cervelet. *Progrès médical*, 1874.

de l'extrémité postérieure du lobe supérieur. Les circonvolutions du cervelet y sont ratatinées, petites, grises, adhérentes entre elles. La portion épaissie longue de deux centimètres, large d'un centimètre présente une profondeur d'un centimètre et demi, empiétant d'un demi-centimètre, sur la substance blanche. *Lobe gauche.* En écartant le grand sillon horizontal, on voit vers la partie médiane de la région du cervelet située au-dessus, une dépression dans laquelle les circonvolutions sont serrées, comme froncées, épaissies, présentant au toucher la même sensation qu'à droite. Les circonvolutions sont réduites de moitié ou des deux tiers, blanches et transparentes.

Examen histologique. — Cellules rameuses de Deiters. Les préparations du bulbe faites au niveau de l'olive n'ont rien présenté d'anormal. Les cellules de l'olive et des différents centres et les fibres sont normales. Il y avait des corpuscules amyloïdes dans le raphé médian.

Observation de Otto (1). — Joseph D..., né en 1831.

Il montrait une grande aptitude pour les femmes ; il commença de bonne heure à voler.

Aucun sentiment filial. Réformé pour faiblesse d'esprit. Penchant très marqué au vol. Force remarquable.

Admis à l'établissement spécial de Carlsruhe; 2 fois il s'évade en employant des moyens qui témoigent de son adresse.

En 1857, il est noté comme entêté et opiniâtre, très porté au mensonge, disposé au vol, à abîmer, à maltraiter les personnes faibles, à se sauver.

Examen en 1869. — Grand, bien bâti, élancé, d'une force d'os et de muscles extraordinaire ; sa tenue droite et son air hardi. Le regard était instable, craintif, regardant çà et là ; l'innervation était partout normale ; la force des muscles très puissante; les mouvements tous sûrs, pleins de force, harmonieux, habiles, mais fébriles et impulsifs ; parole normale, intelligence très minime.

L'écriture était très incorrecte, il ne savait pas l'orthographe, il savait peu calculer, bien qu'il eût reçu une bonne éducation.

Son intelligence était rapide et sûre dans les choses concrètes, mais n'existait plus aussitôt qu'il s'agissait de passer aux choses abstraites ; il manquait d'une appréciation juste, ses désirs n'allaient pas au delà de la satisfaction des jouissances sensuelles. Il n'avait pas de goût à un travail régulier. Il lisait beaucoup, sans se rappeler le plus souvent ce qu'il avait lu.

Il n'avait aucun sens moral, il était menteur et voleur d'habitude.

Il se livrait à la masturbation et à la pédérastie et recherchait les femmes. Phtisie et mort subite par vomissement de sang en avril 1870.

Autopsie. — Rien d'anormal dans les méninges et dans le cerveau. La protubérance est un peu étroite et le cervelet extrêmement petit. Il mesure dans sa largeur cinq centimètres et trois centimètres dans la plus grande hau-

(1) *Archives de psychiatrie*, 1874, p. 730. Voir aussi Courmont. *Le cervelet et ses fonctions*, 1891.

teur, et dans sa plus grande coupe d'épaisseur deux centimètres trois quarts. Son poids, y compris la protubérance et la moelle allongée, donne dans l'état durci 20 grammes. Le cervelet n'est pas symétrique, la moitié gauche est plus étroite et sur le côté un peu plus plate que la moitié droite.

Les recherches microscopiques ultérieures ont montré que le petit organe se composait d'éléments absolument normaux. Dans l'écorce chaque couche est parfaitement formée et les éléments particuliers, tout spécialement les cellules, sont normaux. Il en est de même des fibres nerveuses et de la substance médullaire, qui se montrent tout à fait normales. Il n'y a rien de particulier à noter dans les fibres nerveuses de la substance médullaire.

Observation de Verdelli (1). — Il s'agit d'un jeune homme mort à 19 ans, très rachitique. A l'autopsie le cervelet fut trouvé réduit au volume d'une noix ; quoique difforme, de couleur et de consistance normales ; les diamètres du pont et de la moelle allongée étaient proportionnellement réduits.

La déformation rachitique du squelette, et la difformité des membres inférieurs, entrecroisés, lui firent garder le lit jusqu'à l'âge de 14 ans. Ce n'est que plus tard qu'il put marcher avec des béquilles. Dès l'âge de 2 ans, il souffrait de convulsions épileptiques. Il parla tardivement et il balbutiait. Il se servait bien de ses bras qui avaient acquis assez de force pour supporter le poids du corps sur les béquilles. L'intelligence était suffisamment développée et le caractère gai.

Observation de Ingels (2). — Homme de 68 ans, mort d'épilepsie, à l'autopsie duquel le cervelet fut trouvé extraordinairement petit (la 20e partie du cerveau). Le vermis supérieur était suffisamment développé, le vermis inférieur était très petit; mais les hémisphères étaient surtout réduits, les lamelles étaient très amincies. La protubérance était atrophiée à un tel point qu'elle ne débordait pas le pédoncule cérébral. La moelle allongée ne présentait rien d'anormal.

Il était imbécile et épileptique depuis longtemps, de caractère fermé, défiant, irascible et dangereux pour ceux qui l'approchaient. C'était au reste un brave cultivateur, laborieux, dont les mouvements sûrs et prompts n'ont jamais présenté le plus léger désordre.

Observation de Fischer (3). — G. G..., géomètre, âgé de 30 ans, entre le 11 octobre 1873 à l'hôpital civil de Pforzeim avec les symptômes de phtisie pulmonaire et laryngée.

Autopsie.— On trouva, outre les lésions tuberculeuses diagnostiquées, une

(1) *Rivista clinica*, mai 1874, cité par Luciani.

(2) *Bulletin de la Soc. de méd. ment. de Belgique*, 1884, n° 35. V. Luciani.

(3) Eine interessante Hemmungsbildung des kleinen Gehirns. *Archiv. f. Psychiatrie*, 1875, p. 544.

asymétrie des fosses cérébelleuses : la fosse gauche est beaucoup plus petite que la droite.

Cervelet. — Réduction considérable des deux diamètres longitudinaux avec un raccourcissement du diamètre transversal de l'hémisphère gauche. Le diamètre vertical est plus considérable qu'à l'état normal et est presque partout le même.

DIAMÈTRE (maximum)	DROIT	GAUCHE
Longitudinal	3c,8	3c
Transversal	4c,5	3c
Vertical	4c	3c

Poids, 78 grammes.

Les circonvolutions sont grossières et peu nombreuses, dans les plans inférieurs de l'hémisphère droit et de l'hémisphère gauche; elles prennent à la périphérie une disposition plus horizontale. Dans les plans inférieurs les sillons sont peu profonds. Le flocculus est plus petit à gauche, mais développé des deux côtés.

D'après les renseignements obtenus, jamais il n'y aurait eu d'altération des mouvements de la marche.

Observation de Huppert (1). — Il s'agit d'un individu âgé de 22 ans qui, à l'âge de 3 ans, fut atteint d'une fièvre nerveuse qui laissa comme traces des crises épileptiques et une faiblesse intellectuelle telle que plus tard il apprit tout juste à lire. Son caractère était ordinairement doux, il était aimable et obéissant, mais parfois il était entêté et coléreux.

A l'âge de 22 ans il présentait les symptômes suivants : Paralysie des extrémités de telle sorte que dans la station la moitié du corps oscille, et le malade s'appuie contre les murs. La marche et la station sont incertaines et oscillantes.

La parole est lente et peu claire. Ses forces ont diminué.

A son admission en 1871, il était faible d'esprit, bien constitué et vigoureux, la marche et la station étaient déjà altérées, de même que la parole. La tête est plutôt peu développée. Il est timide et embarrassé.

Les mouvements des membres inférieurs étaient exécutés sans ordre et sans mesure, comme incoordonnés, mais il n'y avait pas de paralysie comme à la suite de la suspension de l'influx volontaire.

Les bras et les mains étaient inhabiles, leurs mouvements étaient grossiers et embarrassés, les membres supérieurs étaient lancés et projetés au lieu d'être régulièrement dirigés, mais les mouvements n'avaient pas le caractère de mouvements involontaires ou de secousses, comme dans la chorée. Les mouvements délicats ne pouvaient être bien exécutés.

(1) Hochgradige Kleinheit des cerebellum. Ataktische motilitatslösungen an den Extremitäten und Wirbelsaule, etc. *Arch. für Psychiatrie*, 1877.

La faiblesse de la musculature du dos était grande, si l'on en juge par les efforts et les moyens auxquels il avait recours pour quitter la position horizontale et prendre la direction verticale.

Les mouvements réflexes, la sensibilité, les sphincters étaient normaux. Depuis son entrée dans l'établissement, il n'avait plus d'accès épileptiques d'aucune forme.

Il mourut en 1873 d'une maladie intermittente (bronchite, pleurésie, pneumothorax).

Autopsie. — Les circonvolutions cérébrales sont petites, mais régulièrement disposées; la substance grise est plus sombre que normalement; la consistance des circonvolutions est plus ferme. Les ventricules normaux. La consistance des corps striés et surtout du thalamus est aussi plus ferme que normalement, mais il n'y pas de déformation. Les tubercules quadrijumeaux sont petits : de même le pédoncule cérébral, le pont et la moelle allongée. Le cervelet est très petit et réduit presque à la moitié de ses dimensions normales; cet amoindrissement porte sur tout l'organe, et le rapport de ses diamètres longitudinal et transversal est normal.

Les circonvolutions et les lamelles sont bien développées, mais les sillons sont peu profonds. La couche corticale est mince et transparente. Les dentelures du noyau dentelé et des olives ne sont plus visibles. Le vermis supérieur a l'air un peu plus aplati. L'arbre de vie est très net : à l'examen de ses 2/3 supérieurs et de son 1/3 inférieur, la substance médullaire a l'aspect d'une bouillie blanche épaisse, homogène. La moelle est normale dans les régions cervicale et dorsale.

Observation de Claus (1). — Atrophie du cervelet chez un aliéné épileptique. Dans les derniers temps, la marche avait été chancelante et titubante.

Autopsie. — En outre de quelques foyers de sclérose dans le cerveau, près de la corne inférieure du ventricule latéral droit, les circonvolutions du cervelet étaient d'un blanc jaunâtre, diminuées sur la face supérieure et sur les côtés. Ces régions sont de consistance ferme; l'écorce est diminuée, l'olive droite sur les préparations fraîches semble plus petite. Les coupes de la sclérose cérébelleuse présentent une coloration rougeâtre plus marquée, une diminution et une atrophie des cellules de Purkinje ainsi que des cellules ganglionnaires de la couche superficielle; les vaisseaux sont épaissis, la substance blanche est également très scléreuse et le noyau dentelé est intéressé par la lésion.

Observation de Fraser (2). — Le dénommé A. K... fut examiné en 1869 par Fraser. Il portait les journaux. Il marchait comme un homme ivre,

(1) Zur casuistik der Erkrankungen des Centralnervensystems. *Arch. f. Psych.*, XII, S. 669, et *Neurologisch. Centralblatt*, 1882.

(2) Donald Fraser. Defect of cerebellum occuring m. a brother and sister. *Glasgow medical Journal*, 1880, fasc. 1.

chancelait beaucoup, le corps penché en avant, la tête rejetée en arrière, la bouche ouverte, les yeux dirigés en haut, manquant de tomber à tout moment sur le visage, mais les chutes étaient rares et il pouvait marcher longtemps. Son état empira et, vers 1876, il dut renoncer à sa profession de vendeur de journaux. La marche était devenue plus difficile, les chutes plus fréquentes. Il se précipitait souvent en avant, saisissant un poteau de réverbère pour s'empêcher de tomber ; il s'y accrochait jusqu'à ce qu'il eût retrouvé l'équilibre. En 1875, il eut la fièvre typhoïde dont il guérit sans que son état antérieur s'en fût ressenti.

Avant son départ pour l'hospice des Incurables en 1878, il pouvait marcher, mais pour une courte distance ; au repos, appuyé contre la porte de sa maison, le corps était penché en avant, oscillant latéralement, la tête rejetée en arrière et vacillante. Les yeux regardaient en haut. Il n'y avait pas de nystagmus, mais le regard n'était pas fixe. L'œil droit était atteint de strabisme interne. L'ouïe, la vue et le sens tactile étaient normaux. L'appétit sexuel n'était pas exagéré. Le système digestif et le système musculaire ne présentaient rien d'anormal. Quand il parlait, l'articulation était lente, gutturale, hésitante. Il n'y avait aucune trace de troubles mentaux, si ce n'est un goût très marqué pour l'argent et un certain degré d'entêtement. Ainsi, il ne présentait aucun tremblement, ni mouvement choréiforme, si ce n'est les mouvements d'inclinaison de la tête. Quand on lui demandait de saisir un objet, il le faisait comme un choréique, quoiqu'à un degré moins accentué. Après l'avoir saisi, il pouvait le porter à bout de bras, sans tremblement, ni hésitation. Invité à toucher le bout de son nez avec son doigt, il pouvait le faire presque aussi bien qu'un individu normal, ou hésitait un peu. Les yeux fermés, le doigt n'atteignait le but qu'après avoir décrit des oscillations au-devant du visage. Il pouvait se tenir debout les yeux ouverts ou fermés, le corps se balançant légèrement. Ces oscillations lui semblaient dues à ce que sa tête était trop légère. C'est vers l'âge de 3 ans que l'attention de sa mère fut éveillée par une légère hésitation de la marche avec chancellement. Vers l'âge de 6 ou 7 ans ces troubles se seraient accusés davantage et c'est pourquoi il n'a pu rester à l'école.

Dans les antécédents on ne trouve aucune maladie antérieure, ni affection fébrile, ni convulsions. Le père est alcoolique. La mère travailleuse et intelligente. Elle a eu 9 enfants dont 5 morts, y compris le malade dont nous nous occupons (deux d'entre eux avaient eu des convulsions).

L'examen ophtalmoscopique a montré quelques altérations de la pupille et de la papille. La pupille est terne et contractée, légèrement irrégulière dans ses contours. La papille est pâle, les artères contractées, les veines sont opaques et congestionnées.

Autopsie, pratiquée par le Dr Joseph Coats. — On constate de la tuberculose pulmonaire avec pneumothorax ; foie et rate, rein, amyloïdes. Petitesse du cervelet.

La substance grise corticale du cervelet est très réduite et les lamelles sont plus étroites et plus serrées que normalement. L'écorce est réduite environ de

moitié. Les cellules de Purkinje sont moins nombreuses. Celles qui restent ont perdu leur aspect pyramidal caractéristique et le prolongement qui se dirige vers la surface de l'écorce est absent ou contourné : le noyau n'est pas visible. La substance blanche présente une légère décoloration, mais en comparaison avec la substance grise elle paraît plutôt trop épaisse.

Observation de Kirchoff (1). — Il s'agit d'une fille de 20 ans, faible d'esprit, morte de phtisie.

Les mouvements étaient très lents : ils s'accompagnaient de tremblement. La parole était hésitante.

Autopsie. — Le cerveau était injecté, les ventricules latéraux un peu dilatés, les cornes postérieures oblitérées.

Le cervelet était petit, il n'y avait que les lamelles les plus postérieures qui eussent conservé leur aspect normal. Tout le reste de la substance était uniformément blanc, comme un tendon, il n'y avait aucune trace de substance grise d'apparence normale. Les pédoncules étaient très blancs et mous. La protubérance très étroite ; sur les coupes la protubérance présente un aspect normal, avec des parties blanches ramollies séparant les uns des autres les faisceaux coupés perpendiculairement à leur axe. La moelle allongée est blanche, mais d'aspect normal. D'après l'auteur, il s'agit d'un arrêt de développement avec sclérose consécutive.

Observation de Borell (2). — L'auteur présente un cervelet, offrant des lacunes très prononcées dans les hémisphères et le vermis. L'hémisphère gauche manque complètement ; son rudiment, à peine gros comme un haricot, correspond à une portion de l'amygdale et au lobule du pneumogastrique. Celui de droite qui représente l'amygdale, le lobule du pneumogastrique et une partie du lobule quadrangulaire, mesure en diamètre suivant une perpendiculaire qui tomberait sur la moelle allongée, 2,8 centimètres ; son plus grand rayon serait 1,5 à 2 centimètres ; le vermis est très fortement réduit, surtout le vermis supérieur. Le monticule ou éminence du vermis supérieur fait défaut. Les olives de la moelle allongée sont invisibles. La protubérance est très mince. Les tubercules quadrijumeaux sont normaux. Le pédoncule cérébral gauche est plus fort que celui de droite. La fosse occipitale inférieure présente une moindre capacité, surtout à gauche : le foramen magnum offre une grande circonférence. On est également frappé de la brièveté de la crête occipitale interne, de l'absence du sillon transverse et de la face des sillons destinés aux sinus occipitaux postérieurs dilatés, enfin de l'étroitesse du plan incliné de Blumenbach qui descend de la selle turcique au trou occipital. — Ces pièces proviennent du

(1) *Arch. für Psychiatrie*, 1892.

(2) Communiquée au 8e congrès des neurologues et aliénistes de l'Allemagne du Sud-Ouest. *Neurol. Centralblatt*, 1883. Voir *Archives de neurologie*, 1884, t. II, p. 370.

cadavre d'un homme de 38 ans, entré à l'asile de Hubb, le 12 avril 1883. Les commémoratifs signalent de violentes convulsions dans l'enfance et le peu de développement des facultés intellectuelles qui président à l'instruction. En butte aux mauvais traitements d'un père irritable, un jour, à la suite d'une scène, l'enfant, âgé à cette époque de 10 ans, est pris de convulsions généralisées avec perte de connaissance ; dès lors les accès d'épilepsie n'ont pas quitté le patient plus d'un mois. Dès ce moment aussi les facultés rétrogradent d'une façon très prononcée ; la parole et la marche deviennent difficiles, si bien que, lorsque le malade sort de l'asile (il n'a encore que 29 ans) le diagnostic se formule par ces mots : Démence épileptique. L'examen révèle ce qui suit. État de tension tonique perpétuelle de l'appareil musculaire de la nuque ; mouvements difficiles, gauches, tâtonnés, tout particulièrement dans les extrémités inférieures : il se produit pendant la marche un branlement de toutes les parties du corps les unes sur les autres, comme si elles n'étaient attachées ensemble que par des ligaments lâches, en même temps les pieds s'accrochent facilement ; quand l'individu court, il manifeste un certain degré de crainte et tourne en avant le côté droit ; oscillations même dans la station debout, pour conserver l'équilibre. Parole lente traînée, avec des temps d'arrêt à propos de certaines syllabes ou de certaines lettres. L'état très avancé de la démence ne permet pas un examen plus complet de la parole, de la vue, de la sensibilité. Il sait son nom, celui de ses frères, connaît son lieu de naissance, fait comprendre ses besoins, ses souffrances (céphalalgie) ; mais c'est un ogre vorace et rongeur qui, sous l'influence des émotions les plus minimes, récupère, pendant sa farouche colère, l'habileté de sa motilité. Jamais d'onanisme, pas de gâtisme ; constipation opiniâtre, vomissements à l'occasion des écarts de régime. Mort de pneumonie double. Jusqu'au dernier jour, la voracité a persisté, jamais on n'a constaté de troubles oculaires ni de paralysie, tandis que les attaques, devenues très fréquentes dans les dernières années, ont continué à s'effectuer isolément plutôt que par groupes. — L'autopsie révèle en outre une leptoméningite chronique avec œdème modéré du cerveau : les méninges molles dans la région cérébelleuse sont aussi minces qu'à l'état normal au-dessus des parties relativement normales de cet organe ; elles sont épaissies dans les plis et au niveau des lacunes. Les artères cérébelleuses sont manifestement plus étroites à gauche. La voûte crânienne petite n'est nulle part épaissie. Le diploé est bien conservé.

Observation de Sommer (1). — R..., âgé de 30 ans, qui dans les derniers mois avant sa mort présente une agitation psychique et une démarche particulière (propulsion et titubation). Il mourut subitement et à l'autopsie on trouva, à côté des lésions de l'hydrocéphalie, un cervelet infantile avec sclérose du lobe postéro-supérieur et inférieur des deux côtés. Tandis que d'après Meynert le cervelet pèse environ 110, 7. p. 1000 du poids de l'encéphale, ici le

(1) Zur Casuistik der Kleinhirnskleinheit von Sommer. *Arch. f. Psychiatrie*, 1884, Bd. 15, et *Neurologisch Centralblatt*, 1884.

cervelet n'en représentait que les 73,1. L'auteur insiste sur ce fait que, malgré l'ancienneté des lésions, les symptômes ne sont survenus que tardivement.

Observation de Shuttleworth (1). — Il s'agit d'une fille de quinze ans qui mourut phtisique. Pendant la vie on n'avait constaté ni désordres ni aucune particularité des mouvements, si ce n'est une très grande faiblesse musculaire générale et un tremblement des mains et des bras. Arrêt de développement intellectuel très prononcé.

Autopsie. — Le cervelet est réduit à un petit nodule central qui envoie un petit prolongement triangulaire d'un centimètre à droite et un autre prolongement d'un demi-centimètre à gauche ; ces deux prolongements représentent les hémisphères cérébelleux.

Observation de Schultze (2). — Il s'agit d'un individu âgé de 39 ans qui vint consulter Schultze en 1882. Il présentait trois symptômes : 1° un diabète insipide qui avait débuté dès son adolescence ; 2° des troubles de la marche : il marchait comme un homme ivre, titubait et chancelait, il ne pouvait se conduire seul dans la rue ; 3° des troubles du langage ; les mots étaient émis lentement et avec du bégayement, mais la parole n'était pas à proprement parler scandée, car les syllabes et les mots ne se succédaient pas d'une façon assez régulière : il ne s'agissait pas non plus de troubles de la parole tels que ceux qu'on observe dans la paralysie bulbaire. Pas d'atrophie de la langue, pas de symptômes de tabes, absence du signe de Romberg. Le vertige, la céphalée et les vomissements n'étaient pas rares. L'intelligence ne s'était pas affaiblie.

Comme étiologie, on ne retrouvait aucune trace de syphilis, mais le malade était un grand buveur jusque dans ses dernières années. Le poids spécifique des urines était faible, il n'y avait ni sucre ni albumine.

15 ans plus tard ce malade consulta Erb : à cette époque on constatait un léger degré de nystagmus, les pupilles étaient normales ; la parole peu claire mais pas scandée.

Dans les bras, on constatait des traces de tremblement intentionnel. La marche incertaine. Pas de signe de Romberg. Le réflexe patellaire très fort ; pas de clonus du pied. Sensibilité normale. Les organes sont sains : aucune impotence.

La parole devint de plus en plus incompréhensible, les douleurs de tête augmentèrent ; la démarche devint de plus en plus faible et aboutit à la paralysie ; des causes de dyspnée apparurent, la respiration se paralysa à son tour et c'est ainsi que le malade mourut le 30 mai 1886.

(1) Defective cerebellum. *Manchester Medical Society*, Manch., 18 th. 1885, et *British medical Journal*, 1885, p. 993.

(2) Ueber einen Fall von Kleinhirnschwund mit Degenerationen im verlangerten Marke und Rückenmarke warscheinlich in Folge von Alkoholismus. *Virchow's Archiv*, 1887.

AUTOPSIE. — On trouva une atrophie avec sclérose du cervelet et de la moelle allongée : atrophie très prononcée. Rien d'apparent dans la moelle et dans le cerveau. Artères de la base du cerveau épaissies. Endartérite oblitérante.

Le plus grand diamètre du vermis d'avant en arrière sur la ligne médiane était de 3 centim. au lieu de 4 centim. à 5 centim. et demi chez un individu normal. La hauteur du vermis de 2 centim. et demi au lieu de 3 à 4 centim.

Le cervelet avait comme plus grande largeur 9 centim. au lieu de 11 centim. et demi à 12 centim. et demi, comme plus grande longueur 3 centim. au lieu de 5 centimètres 1/2 à 7 centim. et sa plus grande hauteur était de 5 centim. au lieu de 6 centim.

La substance médullaire était particulièrement rétrécie, mais en beaucoup d'endroits l'épaisseur de l'écorce était également diminuée. La coloration inégale de certains territoires indique qu'il s'agit d'une maladie développée en foyers.

La moelle allongée est petite dans toutes ses parties. Les artères basilaire et vertébrales sont malades.

La substance médullaire du cervelet n'existe plus dans la plupart des lamelles, on la retrouve encore dans quelques-unes, mais très amoindrie. Les parties les plus centrales de la substance médullaire sont les plus atteintes, mais il n'y a que peu d'endroits dans lesquels la coloration de Weigert n'indique aucune fibre, il y a plutôt une raréfaction générale des fibres à myéline.

La névroglie est très développée, surtout en certains endroits. Les vaisseaux sont très épaissis.

Les cellules de Purkinje sont disparues ou atrophiées, les fibres à myéline qui se trouvent dans cette couche se colorent encore très bien par la méthode de Weigert.

La couche des grains est celle qui a le moins souffert, les fibres à myéline y sont plus rares que normalement. La pie-mère est épaissie. Ces lésions se retrouvent dans le vermis, comme dans les deux hémisphères, mais dans le premier elles sont plus intenses.

Le corps dentelé est très altéré : il est très atrophié, une grande partie de ses cellules ont complètement disparu, une autre partie est petite et fortement pigmentée : la myéline y est très rare et en beaucoup d'endroits a complètement disparu. Les artères sont très malades : leurs parois contiennent des granulations calcaires.

Les olives bulbaires sont très atrophiées, un grand nombre de cellules ont complètement disparu. Les fibres qui pénètrent dans l'olive et celles qui forment la toison sont aussi remarquablement atrophiées.

Au niveau de l'entrecroisement pyramidal. — Les pyramides sont plus faiblement colorées que normalement, mais on ne peut rien voir d'anormal. Au niveau du point d'émergence du vague, les pyramides sont un peu plus claires (méthode de Weigert), mais la couche interolivaire est normale. Les olives sont petites, leur surface étroite, ici et là elles contiennent quelques fibres bien colorées.

Le corps restiforme et la racine ascendante du trijumeau sont normaux. Le noyau de l'hypoglosse est plus faiblement coloré, de même le noyau du vague.

La névroglie est plus abondante dans les pyramides et dans ces noyaux.

Au niveau du noyau de l'acoustique. — Les pyramides et la couche interolivaire sont normales. La toison de l'olive est en partie décolorée (méthode de Weigert), les fibres qui forment le hile sont presque complètement décolorées. Dans la moitié postérieure du raphé et dans la substance réticulée, il y a une décoloration des fibres. Le corps restiforme intact dans sa moitié externe, est en dedans partiellement décoloré, cette zone se continue en avant jusqu'aux olives. Les fibres arciformes qui s'étendent du corps restiforme à l'olive en la contournant en dehors ne sont plus évidentes, mais l'espace qui sépare le corps restiforme de l'olive inférieure est encore limité en dehors par quelques fibres arciformes externes qui le séparent de la pie-mère.

Les fibres qui forment le raphé dans la couche interolivaire sont peu nombreuses.

Au niveau du point de pénétration des racines de l'acoustique. — La couche ventrale de l'olive et le hile ne sont pas colorés comme à l'état normal, la couche dorsale seule est bien colorée. La schleife est faiblement colorée, de même le corps restiforme dans son tiers externe. La racine du trijumeau et le noyau interne de l'acoustique sont normaux.

Au niveau du point d'émergence du facial. — Pyramides faiblement colorées. — Raphé et corps trapézoïdes normaux. Les fibres superficielles du pont sont passablement conservées, par contre les fibres les plus profondes et les fibres transversales du corps trapézoïde sont très raréfiées. Les fibres qui vont du cervelet au pont sont faiblement colorées, surtout dorsalement. Dans le segment postérieur de l'olive supérieure d'un côté, il y a une diminution des fibres et des cellules, on trouve des altérations des vaisseaux telles que celles décrites plus haut dans le noyau dentelé. *Dans les régions situées plus haut*, le pont est extrêmement dégénéré, de même que les pédoncules cérébelleux supérieurs jusqu'à leur entrecroisement. Les deux schleife sont normales.

Toutes les coupes sont moins colorées que des coupes normales. Les régions nucléaires sont intactes, mais peut-être moins riches en fibres myéliniques.

Dans les 2/3 inférieurs du renflement cervical, il existe une dégénérescence des deux faisceaux pyramidaux qui augmente dans la région dorsale et la région lombaire. Le faisceau cérébelleux direct et le faisceau de Türck sont normaux. Du côté droit il existe dans le renflement cervical en avant du faisceau pyramidal un petit foyer de sclérose d'aucune importance.

Observation de Hammarberg (1). — Le malade âgé de 24 ans en 1890 avait été atteint, à l'âge de 7 ans, d'une affection cérébrale qui dura sans cesse pendant trois mois : pendant le jour et la nuit persistèrent des mouvements

(1) Atrophie et sclérose du cervelet. *Nord med. Arch.*, 1890, Bd. XXII, et *Centralblatt*, 1892.

pendulaires de la tête, du tronc et des bras. Ces mouvements qui se produisaient avec une grande énergie ne se laissaient pas réprimer ; la parole fut aussi perdue : la conscience ne fut troublée que peu de temps. Comme les mouvements pendulaires s'étaient développés progressivement, le patient ne put pas tout d'abord marcher : les mouvements étaient incoordonnés et dans les doigts les mouvements choréiques persistèrent longtemps. La parole fut récupérée progressivement, mais elle resta scandée. La démarche fut toujours incertaine. Le caractère, qui, avant la maladie, était doux et gai, devint ensuite emporté, changeant, plus tard il devint sombre et morose. — On ne put déceler aucun trouble de l'intelligence. A l'âge de 22 ans, il fut atteint d'une pneumonie. Depuis cette époque, il se livra longtemps aux pratiques religieuses. Il avait une sensation continuelle de froid et se plaignait que son corps et ses membres n'étaient pas droits ; pendant sa convalescence, il subit un affaissement physique et moral ; il ne put bientôt se diriger dans les rues : la démarche était incertaine, les mouvements variables, mais dans l'exaltation, ils devenaient prompts et sûrs. Il succomba en novembre 1889, à la suite de perforation de l'œsophage.

Autopsie. — Atrophie et sclérose du cervelet (poids 120 grammes). L'atrophie porte également sur les deux hémisphères, principalement dans le sens sagittal : transversalement il semble normal.

Le vermis ne semble pas avoir participé à l'atrophie. La pie-mère est épaissie sur toute l'étendue du cervelet, mais surtout à la face inférieure.

Le vermis, la moitié postérieure du lobe semi-lunaire supérieur, tout le lobe semi-lunaire inférieur, certaines parties de la tonsille et les deux flocculus paraissaient macroscopiquement normaux, mais l'examen microscopique montra qu'aucun endroit du cervelet n'était normal.

Dans les endroits les plus malades, tous les éléments nerveux manquaient dans la substance corticale, à l'exception de quelques séries de grains. Dans les parties les moins malades, les fibres nerveuses manquaient dans la substance grise, de même que les cellules de Purkinje pour la plus grande partie, mais la couche des grains ne présentait aucune altération.

L'atrophie de l'écorce s'était donc produite de dehors en dedans. Dans la substance blanche, il existait une réduction importante de la commissure postérieure et des branches horizontales. Dans le vermis, la partie postérieure montrait une dégénérescence importante. Dans les hémisphères, les fibres en guirlande et dendritiques des régions les plus dégénérées, les fibres intra et extraciliaires étaient dégénérées. Dans les pédoncules cérébelleux les fibres avaient en partie disparu, de même que dans quelques systèmes de fibres de la moelle allongée ; dans les parties latérales de l'olive gauche il y avait un foyer sclérotique : il y avait plusieurs foyers dans les circonvolutions frontales du cerveau.

Observation de Boursout (1). — *Observation I.* — L. D..., entré à l'âge de 23 ans à l'asile des aliénés de Quimper, après avoir essayé de tuer son père et sa mère et après avoir mis le feu à la chaumière qu'ils habitaient.

Il ne peut se tenir debout et décrit des zigzags comme un homme ivre. Il cherche son équilibre (les membres inférieurs sont grêles).

Dépourvu de mémoire : il articule mal.

Irascibilité, brutalité, tendance au vol, mensonges, voracité.

Il meurt d'un accès de fièvre pernicieuse.

Aucune lésion macroscopique du cervelet qui ne pèse que 90 grammes.

Obs. II et *Obs. III.* — Ne présentent aucun intérêt en dehors des troubles psychiques. Le cervelet ne pesait que 61 gr. et 90 gr., mais dans le premier cas, les jambes très maigres sont incapables de supporter le poids du corps; dans le deuxième cas, la démarche était mal assurée par suite d'une atrophie des jambes et des cuisses.

Obs. IV. — Concernant un individu âgé de 47 ans, ayant subi diverses condamnations pour vol, attentats à la pudeur. Il n'a jamais présenté de troubles de locomotion. Son cervelet ne pesait que 80 grammes.

Observation de Nonne (2). — Auguste Stub, 40 ans. Enfant, il fut toujours un peu chétif. Il eut les maladies de l'enfance et alla à l'école jusqu'à 14 ans . D'après le dire d'une sœur aînée, dès l'âge de 10 ans on lui trouvait les mouvements gauches et incertains dans leur ensemble. Il ne pouvait en toute liberté se mêler aux jeux habituels des autres enfants, à cause de la faiblesse des jambes. Il apprit assez difficilement. A 14 ans, il devint apprenti peintre, mais dut renoncer à ce métier parce qu'il n'était pas en état de monter à l'échelle. D'après son propre aveu, sa parole n'était pas normale, mais lente comme sa pensée. Il lui semblait que sa langue était trop courte. A 16 ans, il fit une fièvre typhoïde. Il n'eut jamais de paresthésies, ni de douleurs dans les extrémités. Il souffrait assez souvent derrière la tête, sans que cependant il en fût autrement gêné. Jamais de douleurs en ceinture, jamais de diplopie, jamais de troubles sphinctériens.

Jusque il y a six ans, il fut soigné chez son beau-frère, sans être capable d'aucune occupation sérieuse, en raison de ses troubles moteurs aux membres supérieurs ou inférieurs et de la médiocrité de ses facultés intellectuelles. Depuis quelques années, il souffre en outre de manifestations pulmonaires : toux, légère expectoration, douleurs intercostales et respiration courte.

Examen du malade. — Assez maigre, anémique, légèrement cyphotique ;

(1) Note sur quelques cas d'atrophie du cervelet. *Annales médico-psychologiques*, 1891.

(2) Nonne. Ueber eine eigenthümliche Erkrankungsform des Centralnervensystems. *Archiv. für Psychiatrie*, 1891, XXII, p. 203. Voir aussi Thèse de Londe. *De l'hérédo-ataxie cérébelleuse*, 1895.

grandeur moyenne ; pas d'artério-sclérose, pas de signes de syphilis antérieure ; aux poumons signes de tuberculose chronique.

L'état psychique est le même que chez son frère Fritz, c'est-à-dire au-dessous de la normale. Il s'occupe tout le jour pour ainsi dire avec un rien. D'ailleurs pas de bizarrerie d'humeur ; il est au contraire très tranquille.

Le trouble de la parole consiste dans ce fait que le malade ne peut régler en parlant son inspiration et son expiration et dans un timbre nasal de la voix. Le malade dit lui-même que, lorsqu'il est pour parler, il sent comme un obstacle sur sa poitrine.

Les pupilles sont des deux côtés de moyenne largeur et égales ; leur réaction à la lumière et pendant la convergence est peut-être un peu paresseuse. Pendant la fixation, le regard présente de l'incertitude avec des secousses nystagmiformes ; les mouvements des globes oculaires en dehors et en haut sont très limités.

L'examen ophtalmoscopique et de l'acuité n'a pas été pratiqué, à cause de la rapidité de la mort du malade. A un premier examen, il fut constaté que le vert et le rouge n'étaient pas sûrement reconnus, que le bleu et le jaune l'étaient mieux.

Déglutition et mastication normales. Langue également. La luette et le voile du palais se contractent bien.

Ouïe, odorat, goût intacts.

La station debout n'est possible que s'il peut s'appuyer le dos au mur, il a tout le tronc agité de vives oscillations ; il n'est pas en état de s'asseoir ou de se lever sans aide : pendant l'examen, il manque maintes fois de tomber. Il ne peut qu'avec peine passer de la position horizontale à la position assise et ce n'est qu'au prix d'oscillations intenses de tout le corps.

La marche n'est possible qu'avec un fort soutien. Le pied se détache du sol avec incoordination, mais il ne talonne ni ne lance les jambes en avant comme un ataxique. L'incoordination résulte de ce que les muscles mis en contraction ne sont pas ceux que le malade voudrait.

Les troubles de la station debout et assise, de la marche sont tels que le malade reste presque toujours au lit. Il peut s'habiller encore seul, mais si péniblement et si lentement qu'on l'y aide le plus souvent. Il mange également seul, mais non sans répandre des aliments, de telle sorte qu'on est obligé de lui mettre un grand tablier.

Aux extrémités supérieures, pas d'atrophie musculaire. Force musculaire intacte. Il ne peut prendre facilement une épingle qu'on lui présente. Au repos quelques mouvements involontaires anormaux. C'est surtout pendant l'écriture qu'apparaissent les troubles de la motilité.

Réflexes du triceps et de l'avant-bras faibles. Pendant l'examen des muscles par les mouvements passifs, on remarque que le malade ne peut les délaisser complètement : cependant on ne peut dire qu'il y ait de la contracture.

Pas de troubles objectifs de la sensibilité dans un aucun mode.

Extrémités inférieures. — Ataxie. Pas d'atrophie musculaire, ni de diminution de la force musculaire. Rien du côté de la sensibilité.

Sphincters intacts.

Crâne plus petit que le comporterait la grandeur du sujet. Occiput non proéminent, front bas et étroit. Pas de signes spéciaux de dégénérescence.

Autopsie. — Crâne petit, mais de configuration normale ; voûte du crâne moyenne. Les os du crâne sont d'épaisseur normale. Les deux fosses cérébelleuses sont singulièrement petites, d'ailleurs comme les autres fosses crâniennes ; épaisseur des os normale.

Encéphale petit. Poids du cerveau 1020 gr. Le cervelet avec ses pédoncules, la protubérance et le bulbe, pèse 120 gr. Dure-mère et pie-mère normales.

Circonvolutions cérébrales normales de configuration, mais étroites. Consistance, vascularisation normales ; l'écorce grise n'est pas diminuée. Corps calleux, ventricules latéraux normaux. Les pédondules cérébraux, la protubérance et le bulbe ont tous subi une notable diminution de volume : mais cette diminution est proportionnellement répartie. Seul le cervelet fait exception. Il est d'une petitesse extrême.

DIMENSIONS DE L'HÉMISPHÈRE DROIT DU CERVELET DE AUG. STUB.		DIMENSIONS NORMALES CORRESPONDANTES
8 centim.	largeur	11,5
3,5	longueur	5,25
4,5	hauteur	6
3	Mesure maximum du vermis d'avant en arrière sur la ligne médiane.	4 à 5,5
3,4	hauteur du vermis	3 à 4

Les sillons et l'écorce offrent un aspect normal.

L'arbre de vie, corps dentelé, olives normaux.

Le quatrième ventricule est très petit, régulier, l'épendyme uni, épaissi.

Les dimensions des nerfs cérébraux sont en proportion avec celles des autres. Leur couleur, leur consistance sont normales.

La moelle et le bulbe sont très petits, comme ceux d'un enfant de 10 ans. La configuration de la moelle est normale.

Les vaisseaux du cerveau, du cervelet et de la moelle ne présentent aucune anomalie de distribution et aucune altération.

Examen microscopique. — *Ecorce cérébrale normale.*

Ecorce cérébelleuse. Les cellules de Purkinje, la couche granuleuse, les fibres fines superficielles sont normales ; toison et corps dentelé normaux, pas de sclérose.

Rien d'anormal dans la moelle allongée.

Les olives, les faisceaux entrecroisés de la protubérance, les pédoncules cérébelleux, tout est normal.

Les fibres de la moelle sont normales comme diamètre.

L'examen des racines antérieures et postérieures montre qu'à la région cervicale et à la région lombaire il existe beaucoup plus de fibres fines que normalement avec diminution des grosses fibres.

L'examen des nerfs périphériques démontre le même fait.

L'examen des nerfs crâniens, du nerf optique en particulier, n'a pas été fait.

Muscles normaux.

Observation de Menzel (1). — Robert S..., né en 1840, mort en 1886.

Son père est mort à 70 ans. Sa mère, bien portante pendant sa jeunesse, fut plus tard atteinte d'oscillations de la tête et sa démarche était incertaine. Longtemps avant sa mort elle ne put sortir dans la rue. Elle mourut à 60 ans.

Frère aîné âgé de 40 ans, bien portant.

Son second frère tombe malade pendant le service militaire, il reste malade pendant 20 ans. Il tremblait.

Son troisième frère est faible, mais il n'a aucun tremblement dans les mouvements : sa démarche n'est pas oscillante.

Une sœur plus vieille tomba malade à 30 ans, la marche était hésitante, elle ne pouvait maintenir la tête dans une attitude fixe. Elle tombait assez souvent sur le côté, elle fut plus tard atteinte de délire et de suicide en 1878.

Une autre sœur s'est suicidée en 1885 (sa démarche était incertaine).

Une troisième sœur, de constitution faible, sans maladie nerveuse.

Le début de la maladie remonte à l'année 1874. Les premiers symptômes furent l'incertitude et la faiblesse pendant la marche, et des douleurs dans les reins; toutefois en 1868, quelque temps après son mariage, sa femme avait remarqué certaines anomalies. Jusqu'à l'âge de 17 ans, il avait une belle écriture : à partir de cette époque, elle devint tremblée, et en 1876 elle n'était plus possible.

Au commencement de son mariage, il pouvait encore exécuter des travaux fins et délicats (il était bijoutier), mais bientôt il devint moins habile et c'est en 1880 qu'il dut cesser tout travail.

En 1868, lui qui autrefois était très bon danseur, éprouvait du vertige en dansant, il lançait davantage la jambe droite et oscillait dans le sens transversal.

Dès le commencement de son mariage, il restait volontiers chez lui et ne sortait point sans sa femme, parce que, dans l'obscurité, la marche était extrêmement pénible et incertaine, et il craignait d'être remarqué.

A partir de l'année 1885, il ne sortit plus de chez lui.

Sa femme l'a toujours connu maladroit, surtout dans l'obscurité. Il mange difficilement et se frappe souvent la bouche avec sa fourchette. Dans les dernières années, il ne pouvait même pas manger seul. Sa femme devait le faire manger.

Miction et défécation normales.

Le coït se pratiquait normalement; sa femme devint enceinte en 1884, mais elle fit une mauvaise couche.

(1) Beitrag zur Kenntnis der hereditaren Ataxie und Kleinhirnsatrophie. *Arch. für Psychiatrie und Nervenkrankheiten*, 1891.

Il n'a jamais présenté de troubles marqués de la sensibilité, si ce n'est que de 1874 à 1881 il a éprouvé de vives douleurs dans les reins et dans la nuque, survenant brusquement (sensation de tension).

Pas de troubles psychiques : mais il parlait peu.

La mémoire était bonne, il pouvait calculer convenablement.

Depuis 1879, la parole est gênée et difficile, et le patient éprouve une faiblesse marquée dans le bras droit, en outre de l'incertitude des mouvements qui existait depuis longtemps.

Les médecins qu'il consulta firent alors le diagnostic de sclérose multiple.

Menzel vit le malade pour la première fois en 1882.

C'était alors un individu ni maigre ni affaibli, bien musclé, mais de teint légèrement terreux. La tête était inclinée à droite, et dans le mouvement intentionnel cette inclinaison s'exagérait. S'il se levait et faisait quelques pas, sa tête s'inclinait davantage et finalement il regardait en arrière et à droite. Ce phénomène, qui tient à une contraction très énergique du sternocléido-mastoïdien gauche, se produit aussi quand il lit, aussi est-il obligé de porter son livre à droite et ses yeux restent fixes, dirigés à droite. Pour s'y opposer, il met la main sur le côté gauche du cou et de la nuque.

L'acuité visuelle et les mouvements des yeux sont tout à fait normaux. Dans le regard il y a aussi quelques mouvements convulsifs. Pendant la lecture et la marche, le patient porte son regard au delà du but, de sorte que son visage prend une expression de frayeur et d'étonnement ; en outre le sillon naso-labial s'exagère, les muscles de la bouche et des membres se contractent comme dans le tétanos : le phénomène s'accuse d'autant plus que le patient prolonge le mouvement intentionnel.

La parole est traînante, haletante, entrecoupée comme celle d'un individu affligé d'une vive douleur physique, mais chaque mot est nettement articulé : ce phénomène est d'autant plus marqué et la voix d'autant plus élevée que le malade parle depuis longtemps. Toutes ces contractions diminuent si on place le malade dans une position qui provoque le moins d'impulsion motrice. Si la tête et le haut du corps sont bien soutenus, si dans le lit il est dans une position dont le maintien exige peu d'efforts, tous ces phénomènes diminuent d'intensité : la contraction du sillon naso-labial s'atténue, les yeux ne sont plus projetés, il peut tenir la tête droite, la parole est moins haletante et il peut tracer avec peine quelques lettres.

Dans la station debout, tous ces symptômes s'exagèrent. L'ataxie se montre à son maximum dans les deux bras. Avant d'atteindre le but, le bras décrit des zigzags. Il ne peut nouer ses vêtements, ni les boutonner. Il ne peut manger seul. Cette ataxie existe aussi dans les membres inférieurs, la démarche est chancelante, hésitante, incertaine. Les yeux fermés, il tombe, et même les yeux ouverts, il éprouve le vertige. A chaque pas qu'il fait dans sa chambre, il doit se tenir aux meubles. La moitié droite du corps présente une ataxie encore plus marquée qu'à gauche. S'il essaie de se tenir sur une jambe, la droite résiste beaucoup mieux que la gauche.

La force du triceps et des muscles de la flexion paraît normale.

Les pupilles sont plutôt dilatées : elles réagissent bien.

Les réflexes patellaires sont un peu exagérés.

La sensibilité des bras et des jambes est bien conservée pour le tact simple.

Le chatouillement, le pincement, la piqûre, sont bien perçus. La sensibilité est intacte.

Cet état persista jusqu'en 1882. Il se produisit une aggravation lente entrecoupée par quelques périodes d'amélioration.

Dans le courant de l'automne de l'année 1885, les douleurs augmentèrent et il se plaignait surtout d'une grande insomnie.

En novembre de la même année, l'amaigrissement s'accuse et la cachexie survient. Au moment où le malade ouvre la bouche pour parler et se dresse sur son séant, la bouche s'ouvre au maximum comme dans le bâillement, puis à ces mouvements s'associent des mouvements de mâchonnement. La parole en est de plus en plus difficile, l'émission des mots est brusque, l'articulation moins nette.

Le bras droit est plus faible que le gauche.

Février 1886. Pendant l'hiver, son état a empiré. Depuis le mois de février, il reste couché, parce que les jambes ne peuvent plus le porter ; s'il essaie de marcher, le vertige est très fort et il tomberait. La nuit, il tombe du lit. Les jambes sont très amaigries, mais les muscles ont une rigidité telle qu'ils font relief sous la peau amincie.

Il y a aussi dans les bras une tonicité exagérée des muscles. Lorsqu'il saisit quelque chose il ne peut plus la lâcher.

Le réflexe patellaire est normal (il n'est plus exagéré).

La sensibilité de nouveau examinée est normale.

La vue et l'ouïe sont normales : il n'y a pas de phénomènes bulbaires.

Dans le courant de mai, la déglutition devient défectueuse et l'amaigrissement survient.

En 1886, il peut à peine parler. Les jambes sont contracturées en flexion, les mains en griffe, sauf les deuxième et troisième doigts des deux côtés qui sont en hyperextension. Les articulations des première et deuxième phalanges font saillie en avant. La bouche reste ouverte et le lait introduit est bien dégluti.

Il meurt le 7 avril 1886, à 4 heures du matin.

Autopsie. — Crâne très épais ; la dure-mère est flasque, sans hématome. *Atrophie très prononcée du cervelet et du pont.*

Examen. — *Moelle lombaire.* Dégénérescence des cordons postérieurs et des cordons pyramidaux croisés. Dans les cordons postérieurs, il y a des fibres conservées dans l'espace compris entre les cordons postérieurs et la commissure postérieure. La périphérie est libre de dégénération. Le nombre des fibres des racines postérieures est très diminué. La zone bordante de Lissauer ne présente aucune diminution de ses fibres nerveuses. — *Substance gélatineuse.* On trouve à peine dans la substance spongieuse quelques fibres nerveuses à myéline : on ne trouve qu'un petit nombre venant directement des racines posté-

rieures et quelques fibres sur le bord du cordon latéral. Dans la substance gélatineuse, les faisceaux fins sont presque complètement détruits, il n'y a de conservé que quelques gros faisceaux venant des racines postérieures et aucun ne venant des cordons postérieurs. Dans la substance gélatineuse et la spongieuse on voit coupés transversalement des faisceaux médullaires bien conservés qui montent dans le sens longitudinal venant de la colonne de Clarke. Dans la substance spongieuse, il y a des faisceaux fins pareillement conservés en grand nombre ; par contre, on ne trouve pas de fines fibres longitudinales. Les fibres qui viennent des cordons postérieurs pour se rendre dans la corne antérieure, qui traversent la substance spongieuse (faisceaux radiculaires internes de Kölliker, fibres rayonnantes de Fromann) sont présentes et on peut les suivre en partie jusqu'à la région latérale de la corne antérieure. La commissure postérieure contient peu de fibres médullaires, l'antérieure contient de nombreuses fibres fines.

Le canal central est rempli de noyaux.

Les grandes cellules ganglionnaires de la corne antérieure sont diminuées en nombre et en volume et les racines antérieures partiellement atrophiées.

Les ganglions des racines postérieures, déjà diminués macroscopiquement, montrent sur les coupes microscopiques une diminution notable des faisceaux ou fibres médullaires. Les coupes en long montrent une forte désintégration de la myéline, dont on ne trouve plus ici et là que quelques gouttes colorées, tandis que la gaine de Schwann est étendue irrégulièrement avec de nombreux corpuscules incolores, et en d'autres places, leur parcours est complètement vide et confondu. Il n'y a plus trace de cylindraxe. Dans le tissu conjonctif qui l'entoure, il y a de nombreux corps granuleux.

Moelle dorsale inférieure. — Dégénérescence des cordons de Goll et de Burdach, des faisceaux pyramidaux latéraux et des faisceaux cérébelleux.

Dégénérescence surtout marquée du faisceau cunéiforme, principalement dans les zones radiculaires postérieures. La dégénérescence des faisceaux pyramidaux et cérébelleux est beaucoup moins accusée. Les racines postérieures sont un peu amincies.

La substance gélatineuse dans sa portion périphérique contient beaucoup de fibres fines, les fibres qui vont des racines et des cordons postérieurs à la corne antérieure ne peuvent être suivies qu'en petit nombre.

La substance fondamentale de la colonne de Clarke apparaît pâle. Les cellules ont subi la dégénérescence pigmentaire et graisseuse. On ne distingue plus les fibres qui vont du cordon postérieur à la colonne de Clarke, ni celles qui vont de la colonne de Clarke au faisceau cérébelleux direct de Flechsig, le réseau nerveux qui entoure normalement la colonne de Clarke n'est plus formé que par un très petit nombre de fines fibres.

Les cellules des cornes antérieures et les racines qui en partent sont partiellement atrophiées.

Moelle dorsale supérieure. — Mêmes altérations, mais la zone dégénérée des cordons postérieurs est beaucoup moins étendue.

Moelle cervicale. — Dégénérescence du cordon de Goll et du cordon de Burdach (beaucoup moins dégénéré à la périphérie et contre la corne postérieure). Les racines postérieures sont un peu atrophiées. Dégénérescence peu marquée des faisceaux pyramidaux et des faisceaux cérébelleux. Dégénérescence des fibres de la substance spongieuse et de la zone spongieuse de la substance gélatineuse. Il n'y a pas de fibres à myéline dans la commissure postérieure. Les cellules des cornes antérieures ont disparu en grande partie.

La moelle cervicale supérieure présente les mêmes altérations.

La moelle allongée est d'autant plus atrophiée qu'on examine des coupes plus élevées, il y a surtout un rétrécissement du diamètre antéro-postérieur.

On constate une réduction de la substance réticulaire entre les racines du vague et celle de l'hypoglosse. Les noyaux des cordons latéraux sont très diminués de volume : les faisceaux qui se rendent à l'olive sont moins nombreux. Les noyaux de Goll et de Burdach et particulièrement le noyau externe du faisceau cunéiforme sont très diminués et très pauvres en cellules, ils sont moitié moins volumineux qu'à l'état normal. La partie externe du cordon cunéiforme est remarquablement atrophiée et complètement privée de faisceaux. On trouve des fibres dégénérées dans le tronc du nerf accessoire. L'atrophie est considérable dans le noyau du faisceau latéral.

Les olives bulbaires sont petites, pauvres en cellules et en faisceaux. Le stratum zonale est pauvre en fibres; les fibres arciformes externes ont complètement disparu, le champ médullaire qui borde l'olive bulbaire en arrière semble vide.

La couche interolivaire n'est pas altérée et les fibres arciformes internes sont à peine diminuées.

Les pyramides sont normales de volume et de coloration.

Le faisceau cérébelleux direct est très dégénéré, on y découvre à peine quelques fibres à myéline.

Les cellules du noyau de l'hypoglosse et la racine sont légèrement atrophiées.

Le corps restiforme est très pauvre en fibres à myéline et considérablement amoindri. La racine ascendante de l'acoustique et celle du trijumeau sont très rapprochées de la périphérie de la coupe. Le noyau du corps restiforme est mieux conservé. Le noyau du facial est un peu diminué de volume, et la racine est peu colorée.

Rien d'anormal dans la racine sensitive du trijumeau, l'acoustique, le corps trapézoïde. Les stries acoustiques sont faiblement colorées. La racine motrice du trijumeau et le noyau moteur sont plutôt petits.

La protubérance semble très réduite dans ses deux diamètres, ce qui tient à la diminution considérable des fibres à myéline des pédoncules cérébelleux moyens et aussi à l'*absence presque absolue du grand ganglion protubérantiel*, qui ne présente plus que quelques cellules ganglionnaires et un réseau très maigre; les faisceaux qui s'étendent de la partie antérieure de la protubérance à la partie postérieure ont complètement disparu. Au niveau du raphé, il existe encore quelques fibres entrecroisées.

Le noyau central supérieur est très bien conservé.

La schleife, la schleife latérale, le faisceau longitudinal postérieur ne sont pas atrophiés.

Le faisceau central de la calotte apparaît nettement. La partie postérieure de la substance réticulée est atrophiée.

Le pédoncule cérébelleux supérieur est normal et bien coloré.

Sur les coupes passant par le tubercule quadrijumeau antérieur et au-dessus, on remarque qu'ils sont très aplatis, le corps genouillé interne est peu développé, les couches optiques plus rapprochées l'une de l'autre que normalement. La substance noire de Sœmmering est amincie et contient peu de cellules pigmentées.

Le pied du pédoncule est diminué d'un tiers.

Le noyau rouge, le moteur oculaire commun et son noyau sont normaux, de même que les fibres qui passent du tubercule quadrijumeau à la couche optique.

Le corps de Luys est très diminué.

Cervelet. — Diminution considérable. Les lamelles sont minces. Celles de l'amygdale, du vermis, du flocculus sont plus épaisses.

Les cellules du noyau dentelé sont nombreuses et bien colorées.

Le noyau du toit, l'embolus et le bouchon ne présentent rien d'anormal. Les fibres qui occupent la partie ventrale du corps dentelé se colorent bien tandis que la partie dorsale est pâle.

Ecorce. — La couche granuleuse et la couche moléculaire sont rétrécies, pauvres en granulations : les fibres à myéline qui pénètrent dans les lames et les lamelles sont peu nombreuses et plongées dans du tissu conjonctif. Il y a par endroits une absence totale des cellules de Purkinje, dans d'autres endroits, elles sont très diminuées de nombre : elles font surtout défaut dans la portion supérieure du cervelet.

Dans le vermis, il manque peu de fibres à myéline, les cellules de Purkinje sont assez abondantes quoique diminuées. *Les tonsilles*, le nodule et l'uvule sont très bien conservés.

D'une façon générale les parties les plus proches du flocculus sont le moins altérées. Les circonvolutions appartenant à la partie antérieure du lobe semi-lunaire supérieur et à la partie postérieure du lobe semi-lunaire inférieur présentent de moins grandes altérations. En résumé, les parties les mieux conservées sont celles où la myéline se développe le plus tôt. Les fibres du corps restiforme qui subsistent se rendent dans le vermis.

Les bras conjonctivaux se ramifient principalement dans les circonvolutions inférieures du cervelet, là justement où les cellules de Purkinje sont le plus abondantes.

Observation de Royet et Collet. — Né en 1836.

Pas d'antécédents (ses deux frères sont morts d'accidents à 20 et 25 ans).

(1) Sur une lésion systématisée du cervelet et de ses dépendances bulbo-protubérantielles. *Archives de neurologie*, 1893.

La maladie a débuté à 48 ans par des douleurs très vives dans le membre supérieur droit. La paralysie serait survenue après.

Entré à l'hôpital en 1886, à l'âge de 50 ans.

Le malade chancelle, quand il se tient debout, s'il n'élargit pas considérablement sa base de sustentation. L'occlusion des yeux n'augmente pas la difficulté de se tenir debout. Le malade dit avoir des contractures dans les muscles des membres inférieurs et surtout les mollets ; pourtant, à l'examen, ils sont flasques.

Exagération des réflexes rotuliens, surtout à droite.

Léger tremblement des membres supérieurs quand le malade étend les bras en avant, les doigts écartés, et quand il porte un objet à sa bouche. Les objets sont portés à peu près directement au but avec quelques légères oscillations.

Nystagmus à l'occasion des mouvements du globe oculaire.

Trouble de la parole très marqué depuis quelques jours ; la parole est lente et embarrassée.

Pas de troubles de la sensibilité.

En 1887, on constate au laryngoscope un très large écartement des cordes vocales qui disparaissent sous les bandes ventriculaires ; dans les efforts de phonation, la glotte interaryténoïdienne seule se contracte ; la ligamenteuse reste ouverte, sous la forme elliptique.

En 1891, Garel constate des oscillations des cordes vocales analogues au tremblement.

En 1891, écoulement d'urine constant.

Tremblement beaucoup plus accusé, s'exagérant quand le malade porte sa main à sa bouche.

Pas de contractures, mais, par moments, rigidité des membres.

Trépidation épileptoïde nette surtout à droite.

Oscillation des cordes vocales, ne se correspondant pas ; à certains moments, elles sont plus nombreuses d'un côté que de l'autre. Le malade ne peut tenir un son.

En 1892 il meurt au cours d'une épidémie de grippe.

Autopsie. — Le cervelet présente une teinte jaune, anormale. Consistance augmentée, squirrheuse.

Le bulbe et la protubérance présentent la même consistance scléreuse. L'examen microscopique du cervelet n'a pas été fait.

La protubérance est aplatie dans le sens antéro-postérieur et on peut constater que cette diminution d'épaisseur est faite aux dépens du pont de Varole ; le paquet des fibres des pédoncules cérébelleux moyens ne forme plus la saillie qu'on est habitué à trouver au-dessus du bulbe, au-devant des pyramides et les recouvrant en sautoir. Le diamètre antéro-postérieur de la protubérance, qui dans les conditions normales égale presque son diamètre transverse, est ici diminué d'un tiers au moins.

On voit aussi, sur des coupes colorées au carmin acétique, une mince bande de tissu conjonctif dense qui passe au-devant des pyramides. C'est tout ce qui

reste des pédoncules cérébelleux moyens; on ne retrouve pas entre les fibres les riches amas cellulaires qui existent habituellement dans les couches antérieures des protubérances normales. Le tissu de sclérose s'infléchit entre les pyramides et gagne le raphé où il s'atténue.

Dans le bulbe, dégénérescence complète des olives et des parolives. Les olives sont envahies dans la région du bulbe par un tissu de sclérose dense qui se produit dans leur intérieur. A la périphérie des corps olivaires, au point correspondant aux cellules qui forment la lame grise plissée, la striation normale disparaît; on ne retrouve plus qu'une masse homogène vitreuse fortement teintée par le carmin, dans laquelle on ne reconnaît aucune disposition fibrillaire, ni aucun corps cellulaire.

Les parolives sont représentées par une petite masse fortement colorée ne contenant aucune cellule dans leur intérieur et présentant un bord irrégulier, formé par les franges du tissu de sclérose, se dirigeant vers le raphé à travers le champ moteur.

Sur une coupe, au milieu de la partie moyenne de la protubérance, on est frappé ici encore par la sclérose des fibres transversales fortement colorées, circonscrivant des espaces dans lesquels se trouvent les fibres normales qui appartiennent au pied du pédoncule.

Résumé des lésions : *Sclérose des pédoncules cérébelleux moyens et des olives inférieures.* Ils émettent l'hypothèse que c'est par les pédoncules cérébelleux moyens, et non par les inférieurs, que se ferait la communication entre le cervelet et les olives, et les amas cellulaires disséminés dans la partie antérieure de la protubérance serviraient de relais ou d'intermédiaire entre ces deux organes.

Il n'y avait rien d'anormal dans les olives supérieures, rien dans la moelle.

Observation de Max Arndt (1). — C. A..., boucher, âgé de 70 ans. Le malade se plaint d'avoir l'ouïe difficile, du vertige et de l'incertitude de la marche. Ces symptômes se sont développés lentement depuis quatre ans. Au commencement de cette année, écoulement d'oreille. Depuis un an, incontinence d'urine.

L'acuité visuelle n'est pas affaiblie et le malade n'a pas eu de diplopie. Des accès de vomissements, des syncopes, des crampes ne se sont jamais présentés. L'intelligence est saine. La syphilis, l'alcool, le traumatisme sont niés.

État du malade. — Sensorium libre ; aucune affection intellectuelle apparente. La parole même émise à voix haute n'est entendue qu'immédiatement proférée à l'oreille, et le bruit d'une montre n'est pas perçu, même appliquée sur les os de la tête.

Les mouvements des yeux ne sont pas altérés, pas de nystagmus, les pupilles réagissent bien à la lumière. A l'ophthalmoscope, rien d'anormal. Cataracte au début.

(1) Max Arndt. *La pathologie du cervelet.* Travail du laboratoire du professeur Oppenheim (Berlin). *Archives de psychiatrie*, 1894. Observation prise par le professeur Oppenheim.

Aucune paralysie du facial et de l'hypoglosse. La parole n'est pas clairement émise, il existe une légère dysarthrie, consistant en un léger nasonnement, sans scansion.

La mastication et la déglutition sont normales.

Le patient se tient et marche les jambes écartées : la démarche est très incertaine. Il s'appuie à droite sur une canne.

Dans la station debout on constate un balancement perpétuel, en même temps que les tendons des extenseurs du pied et des doigts se tendent et se détendent alternativement.

Il marche lentement, les jambes écartées, en se balançant, mais il ne talonne pas.

Le malade étant étendu sur le dos, on ne constate dans les jambes aucune raideur manifeste, mais un affaiblissement très marqué dans les mouvements. En outre, ils sont troublés et il est difficile de dire s'il s'agit d'ataxie ou de tremblement. Les extrémités oscillent dans tous les mouvements actifs : pourtant c'est moins un mouvement de va-et-vient irrégulier et un balancement qu'un tremblement analogue à celui de la sclérose en plaques ; il s'en distingue en ce qu'il est beaucoup plus rotatoire que dans la sclérose en plaques. L'occlusion des yeux n'augmente pas ces phénomènes.

Le phénomène du genou est normal, un peu exagéré à gauche.

Sensibilité tactile et douloureuse intacte.

Les mouvements des membres supérieurs sont un peu faibles. Quand on dit au malade de mettre son doigt sur son nez, il se produit une incertitude rappelant l'ataxie.

S'il cherche à se tenir debout les pieds joints, il se produit un balancement du corps et des oscillations très fortes qui s'accentuent par l'occlusion des yeux.

Les artères périphériques sont un peu dures et serpentines. Incontinence d'urine.

Le malade succombe en janvier 1892 à une cystite et à des hémorrhagies vésicales.

Autopsie. — On constate que l'artère vertébrale droite est épaissie, mais la gauche semble mince et la paroi est bien conservée. L'artère verbale droite présente la même lumière que le tronc basilaire. Les deux vaisseaux présentent en plusieurs points des plaques jaunes et dures. Les artères de la base présentent le même aspect.

Sur une coupe frontale passant par les ventricules latéraux et la partie la plus antérieure des circonvolutions temporales, la substance médullaire des circonvolutions postérieures de l'écorce temporale droite est hyperhémiée (mais il n'y a pas de corps granuleux).

Le cervelet paraît sain extérieurement.

Sur une coupe transversale, la substance médullaire, diminuée, présente un aspect gris rougeâtre. Au microscope on ne trouve des granulations graisseuses que dans les parois des vaisseaux. La substance médullaire du cervelet est très ferme et ne se laisse pas facilement déchirer.

Le pont et la moelle allongée sont petits et minces.

A ce premier examen, la moelle ne présente rien d'anormal.

Recherches microscopiques. — Diminution du cervelet dans tous ses diamètres surtout dans le diamètre dorso-ventral. Il s'agit surtout d'un rétrécissement de la substance médullaire, tel que le diamètre dorso-ventral est réduit de moitié. L'écorce ne semble pas réduite dans toutes ses parties.

1° *Masse blanche des hémisphères.* — Les coupes contenant l'écorce, le champ médullaire et le corps dentelé, colorées au carmin ammoniaque, présentent une coloration rouge diffuse de la substance médullaire. Il existe par places et sur une étendue variable des territoires composés de tissu fibreux ; il existe aussi des lésions artérielles : vaisseaux nombreux, épaissis, remplis de sang avec une adventice très épaisse, il y a des néoformations de vaisseaux capillaires, de nombreuses cellules rondes et des fibrilles de tissu conjonctif plus un grand nombre de corpuscules amylacés.

Cette atrophie se constate beaucoup plus nettement par la méthode de Weigert ou de Pal, les coupes prennent une coloration jaune sale et ce n'est qu'à un fort grossissement qu'on peut découvrir un faible réseau de fibres faiblement colorées qui constituent les fibres normales. Il n'y a pas de territoire absolument sain à côté des territoires malades, il n'y a pas de limites nettes comme dans la sclérose en plaques. Ces lésions sont bilatérales et égales des deux côtés. Une faible partie du vermis a pu être examinée. Il y avait la même disparition des fibres nerveuses.

Corps dentelé. — Il semble normal. La toison et le champ médullaire de cet organe sont bien colorés par la méthode de Pal. Il y a une séparation brusque entre la toison et les tissus dégénérés colorés en jaune. La coloration au carmin montre en certains endroits un développement exagéré du tissu conjonctif et des vaisseaux. Mais la substance grise du corps dentelé présente un aspect complètement normal ; les cellules ne sont pas diminuée de nombre et de volume, leurs prolongements sont bien marqués, le pigment n'y est pas plus abondant que normalement.

(Sur les autres noyaux : noyaux du toit, embolus, bouchon, l'auteur ne donne pas d'autres détails).

Prolongements médullaires des lamelles. — Ils sont en partie fibreux, le tissu conjonctif et les vaisseaux s'y sont développés, les faisceaux nerveux sont bien moins nombreux. Par endroits, les fibres ont complètement disparu.

Couche des grains. — Dans quelques lamelles seulement la couche des grains est plus pâle et plus diffuse que normalement. Dans la plupart des lamelles, les cellules semblent normales comme nombre, comme forme et comme volume : mais le réseau fibrillaire a disparu.

Cellules de Purkinje. — Dans beaucoup de lamelles elles sont au nombre normal : dans d'autres lamelles, elles ont disparu en grand nombre : par endroits, elles manquent complètement. Certaines ont conservé leur prolongement, d'autres sont réduites de volume, et semblent devoir disparaître ; enfin un grand nombre sont petites, irrégulières, sans noyau ou sans prolongement ;

dans ces points-là on trouve une couche très riche de pigment jaune sale occupant l'espace situé entre la moléculaire et la granuleuse. Ces fibres clairsemées et fines qui pénètrent dans la couche des cellules de Purkinje et vont plus loin vers la périphérie (fibres corticales tangentielles) sont conservées en grande partie.

La couche moléculaire présente par endroits un aspect normal, dans d'autres au contraire les grands prolongements arborescents des cellules de Purkinje ont disparu. Dans cette couche on trouve de nombreux corps amylacés.

Moelle lombaire. — Normale.

Moelle dorsale. — Cellules des colonnes de Clarke normales. Réseau des fibres normal. — Disparition d'un assez grand nombre de fibres à myéline dans les cordons latéraux, faisceaux pyramidaux, dans les faisceaux cérébelleux directs et les faisceaux de Gowers des deux côtés. Dans la moelle dorsale supérieure cet aspect est beaucoup moins net.

Moelle cervicale. — Dans le renflement cervical on trouve une augmentation du tissu interstitiel dans les cordons latéraux ainsi que dans les cordons postérieurs, faisceaux de Goll et de Burdach.

Dans la région cervicale supérieure, au-dessous de l'entrecroisement, on trouve dans le cordon latéral entre le cordon latéral et la périphérie une zone dans laquelle le tissu névroglique est plus développé. Plus haut cette zone se continue insensiblement avec l'olive inférieure et l'auteur pense que les fibres qui en font normalement partie se terminent dans l'olive inférieure.

Les faisceaux pyramidaux sont atrophiés des deux côtés, aussi bien au-dessus qu'au niveau et au-dessous de l'entrecroisement, le tissu interstitiel est très développé et les fibres nerveuses sont moins nombreuses.

Dans les premières coupes qui intéressent le noyau de l'hypoglosse, les cellules ne sont pas bien développées, pourtant on ne peut pas dire qu'il y ait atrophie. Plus haut le noyau de l'hypoglosse est normal de même que celui du vague, le faisceau solitaire, la racine du trijumeau et la couche interolivaire.

Les olives et les noyaux para-olivaires internes sont très atrophiés, les cellules sont atrophiées, moins nombreuses. Le tissu conjonctif y est développé.

Les fibres qui entourent l'olive et la circonscrivent en dehors, et celles qui se dirigent du hile vers le raphé sont également très atrophiées.

Les fibres arciformes externes antérieures et postérieures, celles qui circonscrivent les pyramides, et la partie la plus latérale des fibres arciformes internes sont manifestement atrophiées. Les noyaux arciformes ne contiennent presque aucune cellule.

Le faisceau central de la calotte et le noyau du cordon latéral sont atrophiés.

Dégénération partielle (principalement le centre) du corps restiforme, surtout marquée d'un côté.

Atrophie des stries acoustiques et de la racine interne de l'acoustique des deux côtés.

Dégénération totale des pédoncules cérébelleux moyens, des fibres transverses et de la substance grise du pont.

Intégrité du pédoncule cérébelleux supérieur, de la Schleife, du trijumeau, etc.

Observation Hubert Bind (1). — Femme âgée de 43 ans (1877). — La maladie a duré 36 ans (par conséquent début à l'âge de 7 ans). Etat mental : imbécillité avec exacerbations périodiques.

Il n'y avait ni vomissements, ni vertiges, ni spasme de la nuque, pas de nystagmus, pas de tendance à tomber d'un côté. Démarche nettement cérébelleuse, et troubles généraux de l'incoordination analogues à ceux décrits par Luciani sous forme d'astasie.

La malade est morte à 60 ans, phtisique.

Autopsie. — Il existe une vaste lésion du cervelet. (Atrophie avec sclérose.)

Observation de Spiller. — L. H..., garçon, âgé de 19 ans. Parents bien portants.

Dans le jeune âge le dos était faible. Impossibilité de marcher avant trois ans. A 5 ans, scarlatine et diphtérie, suivies de troubles de la parole ; les parents attribuent à ces deux maladies l'affection actuelle.

Pas de convulsions : vertiges fréquents.

La démarche était incertaine, mais il soulevait bien les pieds au-dessus du sol. Il parlait peu, seulement pour répondre. Il se servait bien de ses mains.

Strabisme interne. Réflexes normaux.

Pendant l'exercice (il faisait de la gymnastique) ses pas étaient courts et rapides, le tronc raide et légèrement penché en avant: la tête inclinée légèrement d'un côté. La notion du temps lui manquait presque complètement.

Mort de tuberculose.

Autopsie. — Microcéphale. Corps calleux très petit. Hémisphères cérébraux presque indépendants. Le cervelet est très petit, les deux lobes sont de mêmes dimensions. Atrophie de l'hémisphère cérébral gauche.

Sur une coupe au niveau du sillon bulbo-protubérantiel, les pyramides ne proéminent pas, les olives sont peu développées.

Au niveau de la protubérance les pyramides font saillie, les fibres transverses du pont sont rares.

Le tubercule quadrijumeau postérieur gauche est plus petit que le droit dans les diamètres transverse et antéro-postérieur. Le pédoncule cerébelleux antérieur gauche et le filet latéral gauche sont plus petits que les droits.

Les pédoncules cérébraux sont petits et l'hémisphère cérébral gauche est moins volumineux que le droit.

Le cervelet est diminué dans tous ses diamètres ; sa surface est lisse. La sclérose occupe surtout la partie externe du lobe médian, à gauche elle enveloppe la partie postérieure du corps dentelé. A droite il n'est pas atteint. Les couches moléculaire et granuleuse sont surtout développées au sommet des lobules plus qu'à la base. Les cellules de Purkinje sont nombreuses et de con-

(1) Atrophie et sclérose du cervelet. *The Journal of mental science,* juillet 1895, et *Archives de Neurologie,* 1896.

(2) Four cases of cerebellar disease (one autopsy) with reference to cerebellar hereditary ataxia. *Brain.* Winter, 1896.

figuration normale. Dans les aires sclérotiques, toutes les couches de la corticalité ont disparu. Le tissu de sclérose est un mélange de tissu conjonctif, de vaisseaux, de névroglie.

Le noyau rouge droit est plus petit que le gauche. Les fibres sont égales en nombre dans les deux noyaux. Le thalamus gauche est beaucoup plus petit que le droit. La différence entre les deux pédoncules est moins grande que celle des deux thalamus. L'atrophie du pulvinar gauche est expliquée par l'atrophie de l'hémisphère cérébral gauche. Les noyaux lenticulaires sont égaux.

L'olive inférieure droite est plus petite que la gauche, elles sont déprimées des deux côtés, les plis antérieurs sont le siège de foyers sclérotiques.

Les noyaux juxta-olivaires sont sains.

Le vermis est petit et sclérosé ; les noyaux du toit n'ont pas été vus.

Les noyaux de Goll et de Burdach contiennent beaucoup de cellules. Les noyaux arciformes et les fibres arciformes externes sont absents.

Les nerfs acoustiques et leurs noyaux sont normaux.

Les olives supérieures sont intactes.

Le faisceau central de la calotte, sur une coupe passant au point d'émergence des huitièmes paires, est moins coloré que normalement, mais plus haut on ne peut pas suivre la trace de fibres atrophiées. L'anse lenticulaire n'est pas atrophiée. Les cellules du noyau de Deiters sont nombreuses.

Les pédoncules cérébelleux moyens sont très diminués (stratum superficiale, stratum profondum). Le stratum intermedium ne segmente plus les faisceaux pyramidaux en autant de faisceaux secondaires que normalement.

Le noyau du pont est presque entièrement disparu et les cellules du nucleus reticularis tegmenti ont diminué des deux côtés.

Les corps restiformes sont petits, surtout au niveau des nerfs acoustiques.

Les faisceaux longitudinaux postérieurs, les faisceaux cérébelleux directs, les filets (sauf le latéral gauche), les colonnes latérales antérieures, les tractus pyramidaux sont normaux.

Le corps trapézoïde, les noyaux et fibres des nerfs crâniens sont normaux.

La moelle est normale sauf sur une courte étendue de la moelle dorsale (foyers hémorrhagiques).

Le cas présent est intéressant non seulement par l'examen anatomique et la symptomatologie, mais aussi par ce fait que la sœur du malade fut atteinte de la même maladie.

Elle présentait des troubles de la marche et de la parole, une vue faible, une paralysie du droit externe gauche, des réflexes normaux ou plutôt un peu exagérés, des troubles mentaux ; elle mourut de tuberculose. A l'autopsie, le cervelet était très petit et sclérosé. Le cerveau et la moelle épinière étaient un peu diminués.

Réflexion.— La maladie présente le caractère familial, mais l'hérédité n'a pu être établie. L'auteur croit néanmoins et à juste raison que le diagnostic d'hérédo-ataxie cérébelleuse peut être porté. Il s'agirait d'une prédisposition

familiale, mise en activité dans les deux cas par une maladie infectieuse qui serait ou la diphtérie ou la scarlatine. C'est la première publication concernant deux cas de lésion cérébelleuse avec la même symptomatologie chez le frère et la sœur.

2° Lésions unilatérales.

Observation d'Andral (1). — Gabrielle B..., 45 ans.

Toute sa vie et dans son jeune âge surtout : imbécillité.

Timidité, disposition continuelle à la frayeur, extrême faiblesse d'esprit et de caractère. La crainte provoquait chez elle des cris et même des hurlements, plus tard le même sentiment déterminait un tremblement et la malade ne savait plus ce qu'elle faisait.

La conversation était suivie, bien liée, elle raisonnait bien, la parole était libre et facile. Elle était incapable de faire la moindre des choses qui exigeât un peu d'application et d'adresse. Vivant au milieu des repasseuses, elle n'avait jamais pu apprendre l'action de plisser. Si, par hasard, elle entreprenait quelque chose de délicat, elle était prise aussitôt d'un tremblement convulsif des mains. Elle avait la manie du déplacement, croyant que tel ou tel objet qu'elle n'avait point mis en place elle-même était mal placé.

Caractère doux, expansif et même généreux.

Mémoire excellente. Grande lenteur d'imagination, de pensée et de mouvement. Double strabisme datant de la naissance. Affaiblissement considérable de la vue. Sensibilité intacte.

A l'exception du tremblement qu'elle éprouvait dans les membres supérieurs et inférieurs et qui semblait le résultat de ses craintes continuelles, elle n'offrait aucune lésion de mouvement. Elle craignait toujours de tomber, quand elle marchait, son pas n'était jamais bien sûr : mais cette circonstance paraissait tenir seulement à l'extrême défiance où elle était d'elle-même.

Elle était forte, robuste, capable de soutenir et de porter de lourds fardeaux.

Autopsie. — Rien d'anormal dans le cerveau et les méninges. L'hémisphère droit du cervelet offre son volume et sa forme naturels. Quand à l'hémisphère gauche, il manque tout à fait : à sa place on trouve seulement une sorte de moignon ou tubercule dans lequel viennent se terminer et se réunir trois faisceaux qui forment ce que les anatomistes ont nommé les cuisses ou prolongements du cervelet. Ce tubercule avait la forme d'une amande, sa surface était cannelée de manière à présenter en miniature la surface de l'autre hémisphère, la pie-mère entourant ce tubercule était plus épaisse que d'ordinaire et la membrane arachnoïde, détachée de la pie-mère, représentait une sorte de poche dans laquelle une assez grande quantité de sérosité s'était épanchée.

(1) *Clinique médicale*, t. V, p. 713, 4e édition.

Observation de Lallement (1). — Avant les accidents relevant de l'apoplexie méningée qui ont déterminé rapidement la mort, le malade âgé de 53 ans n'avait *présenté que de la lenteur de la marche.*

Il existe un exsudat sanguin à l'union du tiers postérieur avec les deux tiers antérieurs de la face supérieure de l'hémisphère cérébral gauche.

L'hémisphère gauche du cervelet, visible seulement quand on examine la face inférieure de l'organe, est réduit à une petite masse du volume d'une grosse noisette appendu à la partie latérale de la protubérance et continu avec le pédoncule cérébelleux moyen en avant. Le grand axe mesure 23 millimètres.

Cette petite masse est divisée par un sillon en deux parties qui répondent l'une au lobule du pneumogastrique (c'est l'antérieure), l'autre à l'amygdale (c'est la postérieure).

Examen, pratiqué par Luys. — Le lobe atrophié présente un centre médullaire bien manifeste entouré d'une mince couche grise dans laquelle on ne peut distinguer de ramifications blanches. Au centre, une ligne jaunâtre, trace du corps rhomboïdal ; mais il est impossible d'apprécier sa composition.

Atrophie très grande du pédoncule cérébelleux supérieur. Le noyau rouge du côté opposé est aussi très nettement atrophié. Atrophie croisée du corps strié et de l'olive. D'après l'auteur, il s'agit d'un arrêt de développement du cervelet, d'agénésie.

Observation de Meschède (2). — Épileptique, puis aliéné. Après les accès d'épilepsie, il avait des mouvements de locomotion répétés dans une direction déterminée, affectant la forme impulsive ; allées et venues précipitées, mouvements de manège, mouvements de rotation autour d'un axe longitudinal et toujours de gauche à droite. Démarche un peu oscillante, léger rejet en arrière de la tête et de la nuque. Embarras de la parole (parole un peu scandée). Maladresse et gaucherie. Décroissance générale et graduelle des facultés intellectuelles.

Mort de congestion pulmonaire.

Autopsie. — Sclérose de l'hémisphère cérébelleux droit légèrement atrophié : la lésion est extrême dans le corps rhomboïde mesurant le diamètre d'un noyau de prune. La corne postérieure du ventricule latéral droit est adhérente au niveau de l'ergot de Morand. Consistance plus ferme des deux olives.

Observation de Kirchoff (3). — *1er Cas.* — Dans ce cas, il n'y a aucune tare héréditaire nerveuse ou mentale. En septembre 1877, furent observées pour la première fois chez L..., âgée de 5 ans, des convulsions qui prédominaient

(1) Atrophie du lobe gauche du cervelet. Apoplexie méningée. Atrophie du pédoncule cérébelleux supérieur gauche, de l'olive et du corps strié droit. *Soc. anatomique*, 1862.

(2) Cas d'épilepsie accompagnée de mouvements et de conceptions irrésistibles, sclérose d'un hémisphère cérébelleux. *Virchows Archiv*, 1880, et *Archives de neurologie*, 1880-1881.

(3) Ueber Atrophie und Sklerose des Kleinhirns. *Arch. f. Psychiatrie.* Bd. 12, 1882.

beaucoup du côté gauche. Elle resta sans mouvements pendant quatre jours, puis il se développa une paralysie surtout marquée dans le bras gauche qui disparut complètement vers la Noël de la même année; à Pâques 1878, apparut une démarche hésitante, et en juin elle fut de nouveau atteinte de 10 ou 12 crises convulsives dans le même jour.

Elle fut admise à l'hôpital académique en août 1878.

C'était une enfant bien développée physiquement et intellectuellement. Elle fut alors considérée comme une épileptique, avec cette particularité que les mouvements étaient plus forts à gauche, les secousses cloniques débutaient dans le domaine du nerf facial gauche, puis s'étendaient au bras du même côté, où les secousses rappelaient les mouvements athétosiques ; on institua d'abord le curare comme traitement puis le bromure de potassium ; après une période de 14 jours passés sans convulsions, ses parents la retirèrent de l'hôpital.

Quelques jours après sa sortie de l'hôpital, elle eut de nouveau des convulsions pendant lesquelles elle perdit connaissance pendant six heures et perdit les urines. Cette fois les convulsions furent fortes du côté droit (mais cela n'est pas certain). Un traitement à l'iodure de potassium fut institué. La langue était déviée à gauche. La mémoire avait beaucoup diminué.

Le 30 novembre 1879, elle revint à l'hôpital. Elle souriait comme un enfant idiot et reconnaissait à peine le personnel de l'hôpital. Le visage et les extrémités n'étaient nullement paralysés. L'ouïe et la vue étaient normales.

Il se produisait jusqu'à 40 à 50 crises dans les 24 heures, variables comme durée et comme forme, débutant le plus souvent par le côté gauche de la face; dans les intervalles, elle marmottait des phrases incompréhensibles, elle était somnolente. Dans les bons moments, elle essayait de marcher, mais sa démarche était chancelante comme si elle avait bu, et l'affaiblissement des membres inférieurs était manifeste. Elle ne savait pas mesurer l'étendue de ses mouvements, elle était par conséquent ataxique et, de plus, elle n'avait pas une notion exacte de la position de ses membres dans l'espace. Les mouvements des membres supérieurs étaient aussi ataxiques. La sensibilité était normale. Quand on lui faisait exécuter un mouvement, malgré qu'elle comprit bien ce qu'on lui demandait et malgré la volonté, elle lançait les bras et décrivait des mouvements giratoires, les phénomènes étaient surtout marqués à gauche. Au lit, lorsqu'elle était assise, la moitié supérieure du corps oscillait ainsi que la tête.

Lorsqu'elle voulait uriner, elle prenait des positions bizarres, ses mouvements dans le lit étaient incoordonnés. Le bromure de sodium qui lui fut prescrit diminua le nombre des crises et l'intensité de l'ataxie.

En janvier apparurent des vésicules en différents points de la peau; en février, les symptômes se modifièrent d'une façon persistante. La parole était scandée; la déglutition devint lente et pénible; l'ataxie des membres supérieurs était très marquée surtout pour saisir un objet. Pendant la marche, les jambes s'entrecroisaient. Dans la station debout, la tête s'inclinait avec la moitié supérieure du corps. Les chutes étaient rares. Pendant la marche les bras étaient étendus, les mouvements se montraient plus forts dans la jambe droite. Le

sillon naso-labial droit était moins marqué que le gauche. Rien d'anormal dans la musculature de l'œil.

Elle mourut en août.

Autopsie. — Le crâne brachycéphale était symétrique, bien conformé. La dure-mère normale, les sillons et les plis également.

La substance cérébrale présentait sur les coupes perpendiculaires de nombreux points hémorrhagiques. Les ventricules latéraux, surtout le droit, étaient dilatés. Rien d'anormal dans les tubercules quadrijumeaux, les couches optiques, le chiasma et les nerfs optiques.

Cervelet. — Hémisphères très asymétriques. La moitié gauche est notablement plus petite que la droite. La surface de l'hémisphère gauche est inégale. La pie-mère n'est pas épaissie. L'hémisphère gauche, sur les coupes, est atrophié particulièrement dans les circonvolutions postérieures. A la coupe ces dernières sont beaucoup plus fermes. L'atrophie porte surtout sur le lobe postérieur du vermis et de l'hémisphère gauche dans les lames transverses. Le déclive, le folium cacuminis et dans l'hémisphère gauche la partie correspondante au tuber valvulæ avaient été particulièrement atteints. Les noyaux dentelés paraissaient intacts.

Observation de Lévêque (1). — R. Ch..., 73 ans, admis 13 janvier 1892.

Cinq ans avant son entrée à l'hôpital : attaque d'apoplexie, suivie d'un délire violent avec paralysie. Six mois après, guérison.

En 1882, plaie du scrotum secondaire à un traumatisme.

Cataracte double.

Peu à peu, après son entrée, les troubles de la vue augmentent au point qu'il avait besoin d'un guide pour marcher. En le tenant par la main, on pouvait au moyen d'une certaine traction le faire avancer, mais très lentement et après un certain temps d'hésitation pour commencer. Pendant la marche, le tronc était toujours porté en arrière et la crainte de le voir tomber dans cette direction constituait l'unique préoccupation de celui qui le conduisait.

Station verticale impossible : recul; il faisait quelques pas en arrière et la chute eût été inévitable. Assis sur le bord de son lit, il glissait et tombait en arrière. Un jour qu'il était assis sur un banc muni d'un dossier, il le renversa et tomba avec lui en arrière.

Intelligence peu développée.

10 décembre. Hémiplégie droite et aphasie apparaissant brusquement. Mort le 18 dans le coma.

Autopsie. — Outre le foyer cérébral récent, au niveau de la fosse cérébelleuse droite on découvre beaucoup de sérosité soulevant uniformément l'arachnoïde. Mais, par transparence, on remarque que la face inférieure du lobe

(1) Ramollissement du lobe droit du cervelet, tendance au recul pendant la dernière année de la vie. Mort par hémorrhagie dans le corps strié. *Soc. anatomique*, 1883.

droit du cervelet présente une dépression considérable, longeant le bord interne de l'hémisphère cérébelleux, occupant toute la face inférieure dans le sens antéro-postérieur, mais laissant intact en dehors un centimètre et demi de cette face. Le tissu de la couche corticale est transformé en une mince plaque jaunâtre indurée, résistant à la traction et comme formée par la névroglie sclérosée. On trouve immédiatement au-dessous la substance blanche saine, ainsi que le reste du cervelet.

Observation de Herbert Mayor (1). — Femme de 32 ans, épileptique et idiote depuis sa naissance, est devenue sujette en grandissant à des crises d'excitation et de violence ; intelligence bien au-dessous de la moyenne dès l'enfance ; pas de mémoire.

A son entrée, elle comprend à peine les questions les plus simples, est incapable de poursuivre un entretien; elle ne se rend compte ni de sa situation ni du milieu où elle se trouve. *Pas de troubles de locomotion.* Intégrité apparente des sens spéciaux. Menstruation régulière. Les attaques fréquentes et graves présentent les caractères du grand mal, elle tombe en avant sans qu'on ait observé de rotation. Agitation sans but, violence, gâtisme. A la suite d'une série de fortes attaques, elle tombe dans un état de stupeur et ne tarde pas à mourir, après avoir présenté les symptômes d'une complication cérébrale nouvelle.

Autopsie. — On trouve au-dessous de l'hémisphère droit un kyste sous-arachnoïdien assez récent, de couleur foncée, contenant un liquide sanguinolent brunâtre, adhérent à l'arachnoïde pariétale : selon toute probabilité, cette lésion a été la cause de la mort.

Cerveau petit : circonvolutions normales : couche corticale pâle, d'épaisseur ordinaire, ne paraissant pas altérée à l'œil nu. Poids du cerveau entier 1,120 grammes (cervelet 115 grammes).

Lobe cérébelleux gauche normal : lobe droit sensiblement plus petit, aplati, donnant au toucher une sensation de dureté, de densité, évidemment en état de sclérose avancée. Sur la coupe la substance grise normale est convertie en substance presque blanche : bien qu'avancée, la sclérose n'a pas pénétré profondément.

L'examen histologique montre nettement les lésions de la sclérose surtout sur les coupes qui comprennent du tissu sain en même temps que du tissu altéré. Dans les différentes couches, mais seulement sur la portion de la coupe qui répond au tissu malade, on trouve des corps arrondis : corpuscules amyloïdes. Les cellules de Purkinje font entièrement défaut dans les points sclérosés : on les voit peu à peu diminuer, puis disparaître à mesure qu'on passe du tissu sain au tissu malade. La couche granuleuse est réduite dans toute la

(1) Atrophie et sclérose du cervelet dans un cas d'imbécillité épileptique. *Journal of mental Science*, janvier 1883, p. 532. Résumée dans les *Archives de neurologie*, 1884, p. 354.

région atrophiée à une étroite bande de cellules. Mais ces éléments eux-mêmes ne paraissent que peu altérés.

Les fibres nerveuses qui succèdent ordinairement à la couche granuleuse sous la forme d'un petit centre blanc distinct à l'intérieur de chaque feuillet sont absentes ou à peu près dans les feuillets malades : elles sont remplacées par des fibres de tissu connectif et d'une façon générale par des éléments de névroglie ayant proliféré.

Les feuillets sont fusionnés dans les parties malades par une sorte d'union des couches adjacentes de substance grise pure. Cet état, que l'auteur n'avait jamais observé auparavant, paraît dû à ce fait que les fibres de la pie-mère hypertrophiée auront largement pénétré dans les feuillets, les membranes elles-mêmes ayant fusionné et s'étant réunies.

Observation de Hitzig (1). — La malade avait été reçue à l'hôpital à l'âge de 32 ans, le 14 avril 1882. Elle n'avait jamais eu de troubles de la motilité ; elle avait appris à marcher en temps opportun et pouvait sauter et danser. Mais, à l'école c'était une arriérée et une inhabile. Instincts sexuels très développés, si l'on en juge d'après ses liaisons avant son mariage. Il y a neuf mois, signes somatiques et psychiques de la paralysie générale, sans qu'on fût en état de constater des causes particulières. Au moment de l'admission, humeur et mégalomanie du paralytique général : amnésie très accentuée. C'est alors que se produisent des troubles de la motilité et des troubles de coordination de toutes sortes ; ce sont : la parésie du facial gauche, des convulsions fibrillaires des muscles de la face, un embarras de la parole excessif, de l'ataxie des extrémités supérieures et inférieures, des oscillations du corps quand on fait tourner la malade, mais non quand on la fait marcher les yeux fermés : la force, les réflexes tendineux, la sensibilité n'ont éprouvé aucune modification. L'évolution fut à peu près celle de la paralysie progressive ; apparaissent ensuite successivemen les symptômes suivants : paralysie du moteur oculaire externe gauche, parésie du facial droit et de l'extrémité inférieure du même côté ; vertige entraînant la chute en arrière, à la suite de l'occlusion des yeux, apparition intermittente d'une mydriase gauche, déchéance générale avec impossibilité de localiser les excitations sensibles, augmentation considérable des troubles de la coordination surtout à droite. Anesthésie. Mort en avril 1883.

Autopsie. — Cervelet. — L'hémisphère cérébelleux droit est réduit à un mince rudiment. Ce rudiment se compose de deux petits lobules dont le plus gros, du volume à peu près d'un haricot, est adjacent au bord médian de l'hémisphère gauche ; à ce lobule est appendu un petit noyau gros comme un noyau de cerise qui se trouve séparé du premier par l'expansion membraneuse du toit du quatrième ventricule et en avant par le pédoncule cérébelleux moyen. Le pédoncule cérébelleux moyen prend naissance dans ces deux lobules, de sorte

(1) Sur un cas de déchet hémilatéral du cervelet, 8e *Congrès des neurologistes et aliénistes de l'Allemagne du Sud-Ouest*. Voir aussi : *Archives de neurologie*, 1884.

qu'ils représentent les moitiés supérieure et inférieure de l'hémisphère. Le vermis n'a pas laissé grande trace. Le vermis supérieur se trouve enterré dans sa plus forte part dans l'hémisphère gauche et sous le rudiment du lobule supérieur droit. D'un autre côté on rencontre à la base de l'hémisphère gauche, en arrière de l'amygdale bien développée, un lobe anormal : on peut croire qu'il correspond à une grande partie du vermis inférieur, de la luette.

Le pédoncule cérébelleux moyen et la protubérance paraissent extraordinairement réduits dans toutes leurs dimensions. L'olive gauche est remplacée par une dépression sur la pièce fraîche. Le trijumeau du côté droit avait un volume presque de moitié moindre que celui du côté gauche. C'était l'inverse pour les acoustiques. En outre, la valvule de Tarin était à droite considérablement épaissie et légèrement rougeâtre. Le lobe postérieur du cerveau était très manifestement plus volumineux à droite qu'à gauche, et plus gros que normalement. L'encéphale frais, y compris la pie-mère, pesait 1,200 grammes dont 505 grammes pour l'hémisphère cérébral droit et 475 grammes pour l'hémisphère gauche, 84 grammes pour le cervelet, la moelle allongée et la protubérance ensemble, soit 80 à 90 grammes de différence avec la normale. La moelle épinière fraîche ne présentait à la vue aucune anomalie ; soumise à l'action de l'acide chromique, elle offrait une coloration jaune des cordons latéraux en arrière, mais pas des cordons postérieurs.

Observation de Thierry (1). — Le nommé Elie D.., âgé de 35 ans, entre à l'Hôtel-Dieu le 23 février 1885, salle Saint-Charles, n° 19, service de M. Empis.

Antécédents. — Santé habituelle excellente, troublée il y a un an par une attaque aiguë de rhumatisme articulaire, laquelle céda en 15 jours à la médication salicylée.

Pas de syphilis ni d'alcoolisme.

Le début de l'affection actuelle remonte d'après le malade à un mois. Comme première manifestation apparurent des douleurs de tête continues, des vomissements glaireux et verdâtres survenant sans cause apparente à une heure quelconque de la journée, d'abord rares, puis plusieurs fois répétés dans les 24 heures. Des étourdissements, de l'obnubilation passagère de la vue, une faiblesse insolite des membres du côté gauche rendirent peu à peu incertaine la démarche de Dor, et lui donnèrent des allures d'homme ivre. Maintes fois il dut s'asseoir pour éviter une chute ; encore lui est-il arrivé à diverses reprises de tomber tout étourdi, au milieu de ses occupations. Un vase, un outil lui échappaient des doigts, lorsqu'il les saisissait de la main gauche. Il n'a jamais eu d'attaques apoplectiformes ou de convulsions. Il y a 8 jours que Dor a dû abandonner tout exercice.

Le 23 février, le malade accuse une faiblesse excessive de tout le côté gauche. La station debout est impossible ; couché, c'est le décubitus latéral droit, que le patient conserve invariablement. Les membres du côté parésié ne sont pas

(1) Ramollissement du cervelet. *Société anatomique*, 1885.

paralysés de leurs mouvements, mais ceux-ci sont lents et peu énergiques. Le membre inférieur gauche, facilement fléchi et étendu par le malade lorsque le pied repose sur le lit, est impuissant à se soulever et à se détacher du plan horizontal sans l'aide de la jambe droite. La main gauche ne s'ouvre qu'incomplètement pour saisir un objet. L'extension du pouce, de l'index, et de la première phalange du médius est seule possible ; les autres doigts restent fléchis comme dans la main en griffe. Qu'avec cette main, le malade cherche à tenir un verre, un objet un peu lourd, celui-ci glisse accidentellement des doigts, quelqu'effort qu'il fasse. D'ailleurs aucune contraction, ni secousses convulsives, aucun trouble de motilité du côté droit. La sensibilité persiste dans tous ses modes (tact, douleur, température) mais elle semble un peu atténuée. Même atténuation des réflexes rotulien, plantaire, articulaire. Pas d'atrophie, ni lésion cutanée des membres.

La céphalalgie est continue, intense, également vive dans toute la tête. Bourdonnements d'oreille avec diminution notable de l'acuité auditive à gauche. Du même côté, amblyopie et dilatation extrême de la pupille dont la grande ouverture contraste avec la pupille droite normalement contractée.

Apathie ; somnolence continuelle, rêvasseries et paroles incohérentes. Pas d'atrophie. Tiré de son abattement, le malade répond avec intelligence aux questions qui lui sont faites et semble avoir gardé le souvenir exact de ce qui lui est arrivé.

Ralentissement du pouls qui est à 50. Température axillaire 36°,3.

Battements cardiaques bien rythmés, aucun souffle valvulaire. Respiration régulière.

Les phénomènes de stupeur et de délire s'accentuent les jours suivants et le malade meurt le 25 février.

Autopsie. — *Cerveau.* — Injection très marquée des vaisseaux de la pie-mère. Epanchement séreux très clair, limpide et très abondant dans les ventricules. Ramollissement superficiel des parois du ventricule latéral droit. Intégrité des autres parties du cerveau qui a d'ailleurs conservé sa consistance normale.

Cervelet. — Ramollissement de la presque totalité du lobe cérébelleux gauche dont les extrémités antérieure et postérieure sont littéralement réduites en bouillie d'un blanc grisâtre. Les parties blanches les plus centrales seules ont leur consistance habituelle. Un autre noyau de ramollissement occupe l'extrémité antérieure du lobe cérébelleux droit, mais est superficiel et très peu étendu (de la largeur d'une pièce de 1 franc). Le tronc basilaire est perméable, mais une coagulation sanguine oblitère sur une étendue de 1 cent. le tronc de la cérébelleuse inférieure et postérieure gauche, à 2 cent. environ du tronc de la vertébrale correspondante.

Observation d'Amaldi (1). — F..., âgé de 34 ans.

Dans l'enfance affection cérébrale grave aiguë, à laquelle il faut rapporter

(1) Amaldi. *Loc. cit.*

l'amblyopie, la surdité accentuée, l'arrêt de développement mental accompagné d'accès épileptiques qui le firent rentrer dans un asile à l'âge de 14 ans.

Dans l'observation on relève que la démarche était lente. Attaques épileptiques.

Intelligence peu développée. Manque absolu de manifestations de sexualité (instinctive et psychique).

Il y avait prévalence à gauche de tous les réflexes tendineux, sauf le réflexe du tendon d'Achille qui n'existait qu'à droite, et de tous les réflexes cutanés sauf le crémastérien, égal des deux côtés.

Autopsie. — Il y avait une lésion très étendue de l'hémisphère gauche. Sur la face dorsale, il y avait un subit affaissement de tout le lobe quadrilatère et d'une bonne partie du lobe semi-lunaire supérieur : cet affaissement se continue sur le vermis dorsal. A la face ventrale, il existait un affaissement semblable du lobe semi-lunaire inférieur.

OBSERVATIONS PERSONNELLES

Observation IV. — (Je dois cette observation et la suivante à l'extrême bienveillance de mon maître, M. le Dr Dejerine, qui a bien voulu me confier l'examen anatomique.)

P..., né en 1830. Charretier.

Entré le 14 octobre 1887 à l'hospice de Bicêtre, salle Lariboisière, dans le service de M. le Dr Dejerine.

Antécédents héréditaires. — Son père est mort d'une cystite. Sa mère est morte à 41 ans, poitrinaire. Ses deux frères sont morts de la poitrine à 31 et à 44 ans.

Pas de tare nerveuse héréditaire chez les ascendants et les collatéraux.

Antécédents personnels. — Marié. Ses deux enfants sont morts l'un à 11 ans de la fièvre typhoïde, l'autre à 22 ans d'une affection indéterminée.

Le début de la maladie actuelle remonte à l'année 1885. Il fut lent et progressif. Le malade éprouva d'abord de la faiblesse dans le bras droit et dans la jambe droite. Peu à peu la parole se modifia : quelques mois avant son entrée à l'hospice de Bicêtre, il ne pouvait déjà plus tenir son fouet ni écrire. Dans la station debout et pendant la marche, il se sentait moins en équilibre. Tous ces symptômes ont progressé jusqu'à son admission à l'hospice : à cette époque il prétend que son état se serait un peu amélioré. Il affirme qu'auparavant il n'a jamais ressenti de vives douleurs dans les jambes, ni présenté de troubles sphinctériens.

État du malade, au mois d'octobre 1887. — Sa démarche attire tout d'abord l'attention : en effet, il marche à très petits pas, en écartant les jambes, de façon à élargir la base de sustentation. Il se produit continuellement des oscillations du tronc d'assez faible amplitude, mais pourtant suffisamment marquées pour affirmer que l'équilibre est déjà profondément troublé.

La force musculaire des jambes est cependant considérable, on ne peut vaincre la résistance que le malade apporte aux mouvements d'extension et de flexion.

L'énergie musculaire est sensiblement diminuée au membre supérieur droit, elle est intacte du côté gauche. Le malade ne peut plus écrire ; mais il n'existe pas de tremblement intentionnel, ou d'incertitude manifeste des membres supérieurs.

Il existe à droite une atrophie assez marquée de l'éminence thénar, surtout prononcée pour le court abducteur et l'opposant. L'adducteur paraît conservé.

Le 1er interosseux dorsal est très atrophié, les autres sont normaux. En somme, la main droite présente l'aspect simiesque. A l'avant-bras le groupe cubital est légèrement amaigri. Il se produit d'une façon intermittente des contractions fibrillaires dans le 1er interosseux dorsal. L'examen électrique des muscles atrophiés révèle la diminution de l'excitabilité faradique avec inversion de la formule à l'examen par les courants galvaniques, c'est-à-dire que N.F.C. < P.F.C.

Le membre inférieur droit est également un peu diminué de volume.

Le réflexe patellaire est exagéré des deux côtés, mais surtout à droite. Il n'existe pas de réflexe plantaire.

La sensibilité sous tous les modes: tact, douleur, température, est diminuée légèrement dans tout le côté droit et plus particulièrement à l'avant-bras.

Le malade n'a pas la sensation de résistance du sol : il lui semble qu'il marche sur du velours.

La parole est scandée ; la pointe de la langue est un peu déviée à droite.

De 1887 à 1890 les troubles de la marche ont augmenté progressivement,

Examen le 6 mai 1890. — Le malade marche en *titubant* et en lançant les jambes, et surtout la droite : il marche suivant une ligne brisée (démarche ébrieuse) ; sa démarche tient à la fois de celle de l'ataxique et de celle du cérébelleux.

Pendant la station debout, les membres inférieurs sont en abduction, le tronc oscille.

L'occlusion des yeux détermine une légère augmentation de ces troubles, mais il ne se produit pas à ce moment de dérobement des jambes ni de chute ; il n'existe pas, à proprement parler, de signe de Romberg. Dans le décubitus dorsal, les yeux fermés, il existe une légère incoordination motrice des membres inférieurs plus marquée à la jambe droite qu'à la jambe gauche. Il n'existe pas d'incoordination des membres supérieurs.

Dans la main droite, il se produit par instants un faible tremblement rythmé de flexion et d'extension des doigts.

L'atrophie a augmenté dans les muscles de la main droite, et à gauche elle commence à se développer dans l'éminence thénar dont le court abducteur a presque disparu.

L'état de la sensibilité ne s'est pas modifié.

Les réflexes patellaires sont normaux des deux côtés, il n'y a pas de trépidation épileptoïde.

Pas de strabisme, pas de chute des paupières. Les réflexes lumineux et accommodatif sont conservés, mais lents.

La parole présente toujours les mêmes altérations. Elle est scandée et légèement nasonnée. Il prononce les syllabes lentement, les détachant les unes des autres.

Cet état s'est maintenu jusqu'au mois d'août 1892 ; l'atrophie, dans ces deux dernières années, n'a pas progressé ni à droite ni à gauche.

Le 4 août le malade est atteint de pneumonie et succombe le 6 août, après avoir présenté de l'incontinence d'urine et des matières fécales pendant ces trois jours.

Autopsie. — A l'état frais le cervelet et la protubérance paraissent très petits : les lamelles étroites, les sillons peu accusés, mais l'organe a conservé sa forme générale. Sur une coupe transversale, la protubérance était particulièrement petite, surtout dans son diamètre antéro-postérieur : l'étage antérieur était extrêmement réduit.

A l'œil nu il n'existait pas d'autres lésions du névraxe. Celui-ci fut conservé en entier et durci dans le liquide de Muller ;

L'examen microscopique a été incomplet : un fragment du névraxe comprenant la partie la plus supérieure du bulbe et environ le tiers inférieur de la protubérance ayant été perdu. Le reste coupé en série a été traité par la méthode de Pal et par le picro-carmin.

Cervelet. — Le cervelet fut divisé en quatre segments : deux latéraux com-

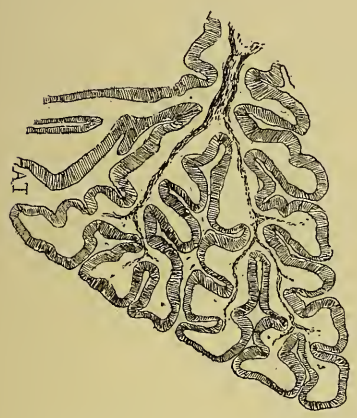

Fig. 56. — *Cervelet atrophié.*

Fig. 57. — *Cervelet normal.*

prenant la plus grande partie des hémisphères, un antérieur attenant à la protubérance et qui par suite n'a pu être examiné, un postérieur comprenant la plus grande partie du vermis et les régions adjacentes des hémisphères.

Sur les coupes colorées par la méthode de Pal ou par le carmin, les lames et les lamelles des hémisphères et du vermis comparées à celles de même région de cervelets normaux sont atrophiées, mais leur aspect général est conservé.

L'écorce est atrophiée dans ses trois couches : moléculaire, granuleuse, médullaire ; la distinction entre ces trois couches ressort aussi bien que sur un cervelet normal.

La couche moléculaire, comparée à celle de l'écorce cérébelleuse normale, est réduite de moitié, elle contient moins de cellules.

Les cellules de Purkinje sont moins nombreuses, et leur disparition n'est pas également répartie sur toute l'écorce : certaines lamelles en sont complètement

dépourvues par places, tandis que sur d'autres points elles existent en assez grand nombre, mais irrégulièrement distribuées. Celles qui subsistent sont petites et se colorent mal, leurs prolongements dans la couche moléculaire sont peu apparents.

La couche des grains a subi aussi d'importantes altérations : sur quelques lamelles les grains ont presque entièrement disparu, il n'existe plus qu'un réticulum névroglique à larges mailles dans lequel on trouve çà et là quelques grains isolés : sur d'autres lamelles, les grains sont aussi tassés que normalement, mais la couche est moins épaisse.

Dans la couche granuleuse, il n'existe que de très rares fibres à myéline ; entre elle et la couche moléculaire, dans le plan des cellules de Purkinje, il en existe encore quelques-unes qui ne peuvent être suivies dans la couche moléculaire. Il n'y a nulle part de tissu scléreux anormalement développé, soit en plaques, soit en foyers; la paroi des vaisseaux est généralement épaissie, mais ils ne présentent pas de lésions très marquées.

Sur les grandes coupes du cervelet, intéressant tout un hémisphère ou le vermis, colorées par la méthode de Pal, et examinées à un faible grossissement, la

FIG. 58. — *Coupe perpendiculaire à l'axe destinée à montrer l'intégrité du noyau dentelé de sa toison et du hile. (Coloré par la méthode de Pal.)*

substance médullaire est peu colorée et tranche à peine sur les régions voisines ; cette décoloration est aussi nette pour la masse blanche centrale du cervelet que pour les prolongements médullaires qui parcourent les lames et les lamelles, elle est même plus nette pour la première. A un plus fort grossissement, la substance médullaire paraît composée de minces faisceaux, formés de fibres dissociées, ces fibres sont sinueuses et décrivent de véritables lignes brisées comme si elles étaient devenues trop longues pour le chemin qu'elles ont à parcourir. Sur les régions de la substance blanche, voisines du noyau dentelé, dalé coloration est la même ; elle cesse brusquement au niveau de ce noyau.

Le noyau dentelé est circonscrit par une couche de fibres à myéline bien colorées (toison), le hile est également formé de fibres nombreuses et bien colorées. En résumé, l'ensemble du noyau dentelé, de sa toison et du hile paraît normal. Sur les préparations colorées par le picro-carmin, les cellules sont nombreuses et présentent leur aspect ordinaire.

Le noyau du toit n'a pas été vu.

De cet examen, il ressort que le cervelet est atrophié en masse, mais cette

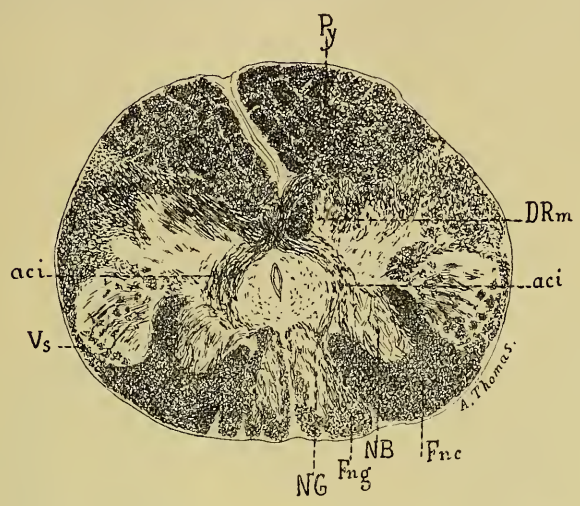

FIG. 59. — *Coupe perpendiculaire à l'axe du bulbe au niveau de l'entrecroisement pyramidal, zone latérale plus claire.* (*Col. par la méthode de Pal.*)

Aci. Fibres arciformes internes. — *DRm.* Décussation du ruban de Reil médian. — *Fnc.* Funiculus cuneatus. — *Fng.* Funiculus gracilis. — *NB.* Noyau du faisceau de Burdach. — *NG.* Noyau du faisceau de Goll. — *Py.* Pyramide. — *Vs.* Racine descendante du trijumeau.

atrophie est purement corticale, la masse grise centrale a été respectée. Cette atrophie n'est pas une atrophie scléreuse.

Moelle. — *Région cervicale :* Sur les coupes colorées par la méthode de Pal, les cordons latéraux sont moins bien colorés, surtout à la périphérie, que le reste de la moelle, et moins d'un côté que de l'autre. Sur les coupes colorées par le carmin ou par la méthode de Rosin, les septa névrogliques sont épaissis et la névroglie plus développée que normalement.

Sur les coupes pratiquées au niveau de la huitième racine cervicale et de la première dorsale, les cellules des cornes antérieures sont petites, elles sont aussi diminuées de nombre d'un côté.

Région dorsale : Cordons latéraux plus pâles. Les colonnes de Clarke ressor-

tent bien sur la plupart des coupes, mais elles sont inégalement développées ; du côté où elle est la plus petite, les cellules sont aussi moins nombreuses. Le réseau myélinique est bien coloré des deux côtés. Les racines antérieures et postérieures sont normales.

Région lombaire : Les cordons latéraux sont pâles (zone des faisceaux pyramidaux croisés). La substance grise, les racines antérieures et postérieures sont normales.

Examen des nerfs : Les nerfs médian et cubital droit sont plus gros que ceux du côté gauche, le tissu scléreux y est riche, les gaines de myéline sont moins nombreuses et plus petites, les vaisseaux plus épais.

Bulbe. — Pédoncules cérébelleux inférieurs. — Le bulbe est un peu plus petit qu'un bulbe normal.

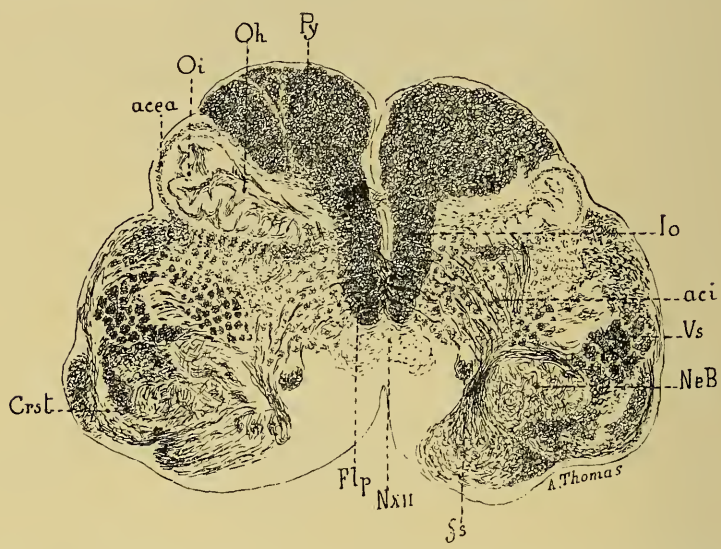

FIG. 60. — *Coupe perpendiculaire à l'axe du bulbe passant par le tiers inférieur des olives. — Atrophie des olives plus marquée à droite. — Atrophie des fibres arciformes internes plus marquée à gauche.* (*Col. par la méthode de Pal.*)

acea. Fibres arciformes externes antérieures (circumolivaires). — *aci.* Fibres arciformes internes. — *Crst.* Corps restiforme. — *Flp.* Faisceau longitudinal postérieur. — *fs.* Faisceau solitaire. — *Io.* Couche interolivaire. — *NeB.* Noyau externe du faisceau de Burdach. — *N*XII. Noyau de l'hypoglosse. — *Oh.* Hile de l'olive. — *Oi.* Olive inférieure. — *Py.* Pyramide. — *Vs.* Racine descendante du trijumeau.

Le funiculus gracilis et le funiculus cuneatus sont bien colorés, il n'existe aucune dégénérescence dans leur aire.

Les noyaux des cordons postérieurs, noyau du faisceau de Goll et noyau du faisceau de Burdach ne présentent pas de lésion appréciable. Les fibres arciformes externes postérieures et les fibres arciformes qui contournent la racine du trijumeau en dehors et en arrière (fibres du faisceau cérébelleux direct), sont apparentes, mais moins colorées que normalement.

Les olives inférieures sont très petites, et de dimensions inégales, l'une d'elles est beaucoup moins développée sur toute la série de coupes. La toison, les circonvolutions et le hile sont également réduits; le nombre des cellules y est très petit : celles qui restent sont plus petites : on ne découvre dans le hile et dans

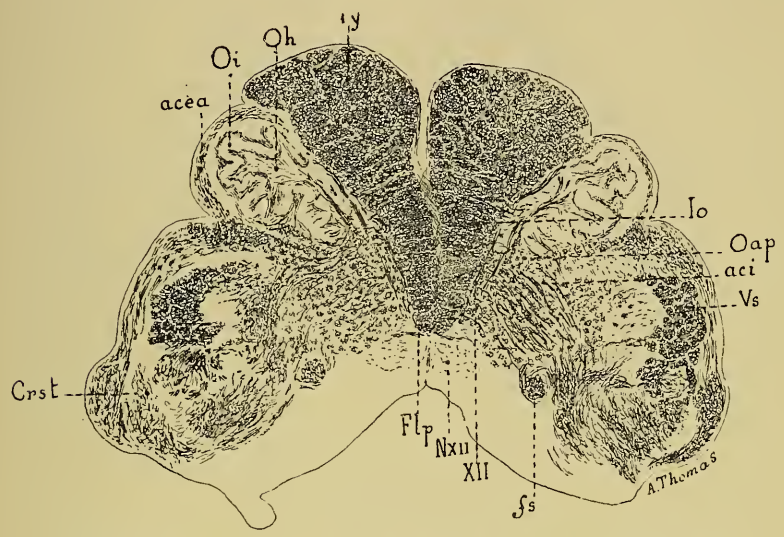

FIG. 61. — *Coupe du bulbe (tiers moyen des olives). Atrophie des corps restiformes et des olives.*

Oap. Noyau juxta-olivaire postérieur. — *XII.* Hypoglosse. — Pour les autres indications, voir la coupe précédente.

la toison que quelques rares fibres à myéline. Sur les coupes passant par les olives, les fibres arciformes internes du côté opposé à l'olive la plus petite sont moins nombreuses et moins bien colorées. Les fibres arciformes externes circumolivaires et circumpyramidales, les noyaux arciformes ont complètement disparu; le segment supéro-externe des fibres arciformes internes a disparu aussi des deux côtés. Les noyaux juxta-olivaires sont très atrophiés.

Le corps restiforme est peu développé et pâle sur toute la surface de coupe, mais principalement dans sa partie interne.

Le segment interne du corps restiforme (faisceaux cérébello-vestibulaires) n'a pu être suffisamment étudié.

Sur toute l'étendue du bulbe depuis l'entrecroisement des pyramides, il existe une décoloration très marquée de la substance réticulée qui se poursuit plus haut, en arrière et en dehors de l'olive inférieure et des deux côtés.

Comme l'examen de la partie supérieure du bulbe et du tiers inférieur de la

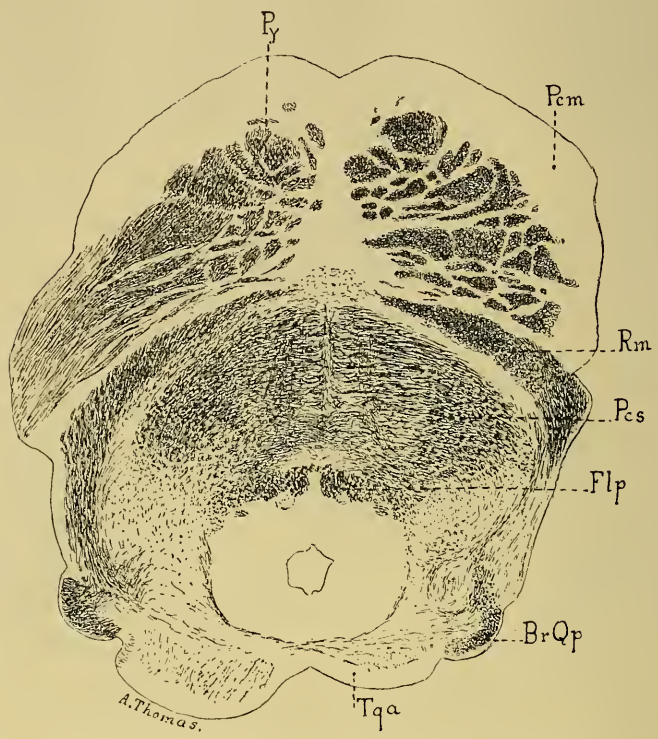

FIG. 62. — *Coupe de la protubérance (extrémité supérieure). Atrophie totale des pédoncules cérébelleux moyens. Intégrité des pédoncules cérébelleux supérieurs.*

BrQp. Bras du tubercule quadrijumeau postérieur. — *Flp.* Faisceau longitudinal postérieur. — *Pcm.* Pédoncule cérébelleux moyen. — *Pcs.* Pédoncule cérébelleux supérieur. — *Py.* Pyramide. — *Rm.* Ruban de Reil médian. — *Tqa.* Tubercule quadrijumeau antérieur.

protubérance n'a pu être pratiqué, nous ne pouvons rien affirmer touchant les faisceaux centraux de la calotte, et les corps restiformes à leur pénétration dans le cervelet.

Pédoncules cérébelleux moyens. — Le pont n'a pu être examiné que sur un nombre assez restreint de coupes ; mais sur toutes, les fibres transverses ont totalement disparu ; les fibres du pédoncule cérébelleux moyen ont aussi com-

plètement dégénéré. La substance grise du pont, pour les raisons indiquées plus haut, a échappé à nos recherches : sur le petit nombre de coupes sur lesquelles nous avons pu l'étudier, elle ne contient plus de cellules.

Pédoncules cérébelleux supérieurs. — Les pédoncules cérébelleux supérieurs à leur émergence hors du cervelet n'ont pu être examinés, mais au niveau de leur entrecroisement les deux pédoncules sont d'apparence normale ; les noyaux rouges et les couches optiques sont sains.

Les pédoncules cérébraux sont normaux ; les pyramides, quoique non dégénérées, sont faiblement colorées et petites. Le ruban de Reil médian est sain.

Les nerfs crâniens et leurs noyaux sont sains. Le système acoustique n'a pu être examiné.

Observation V (1).

Le nommé B..., âgé de 44 ans, boulanger.

Tare héréditaire, nerveuse et mentale. Accidents névropathiques dès l'enfance.

A l'âge de vingt-deux ans, à propos d'un vif chagrin, crise convulsive suivie d'agitation et de délire. A vingt-cinq ans, changement insensible du caractère, affaiblissement progressif des membres inférieurs avec accès de tremblement provoqués par la moindre émotion. Pendant les dix années qui suivent, aggravation persistante des symptômes précédents. A trente-cinq ans, admission à Bicêtre où l'on constate, outre la faiblesse générale, du tremblement intentionnel des membres et de l'embarras de la parole. A quarante et un ans, apparition de plaques d'anesthésie à la face antérieure des cuisses, puis extension de cette anesthésie qui envahit peu à peu toutes les parties du corps et tous les modes de la sensibilité. Actuellement parésie de l'appareil musculaire en entier, tremblement intentionnel ; embarras de la parole ; anesthésie totale de la peau, des muqueuses, des parties profondes, des organes des sens, moins la vue et l'ouïe.

B... est à Bicêtre depuis l'année 1884. Nous avons été renseigné sur ses antécédents soit par lui-même, soit par sa femme, soit par les notes prises dans le service depuis son admission. Quant à l'état actuel, nous l'avons établi après avoir suivi le malade pendant plus de six mois.

Antécédents héréditaires. — La mère de B..., une hystérique à grandes crises, devint folle à la fin de sa vie et mourut dans un asile. Un cousin germain est aliéné depuis la vingtième année. Des six enfants qu'a eus le malade, cinq sont morts en bas âge ; le seul survivant a souffert d'accès convulsifs répétés.

(1) Cette observation a été publiée dans la *Revue de Médecine*, 1893, p. 588. De l'anesthésie généralisée : son influence sur la conscience et le mouvement, par le Dr G. Pronier.

Antécédents personnels. — Toujours malingre B... a manifesté son état névropathique dès l'enfance. Il était sujet aux cauchemars, aux terreurs nocturnes, et fortement enclin à l'onanisme qu'il pratique plusieurs fois par jour jusqu'à son mariage. A l'âge de dix ans il présentait des mouvements choréiformes et sautait en marchant ; ses camarades le nommèrent « sautillard ». A douze ans il ne sautait plus, mais boitait de la jambe gauche. Il n'a pas eu la syphilis.

En 1871, B... servait à Paris dans la garde nationale. Un jour, après de grandes fatigues, il apprit tout d'un coup la mort d'un de ses enfants, âgé d'un an. A cette nouvelle il fut saisi de secousses violentes dans les membres du côté gauche, puis il perdit connaissance. Il resta quelques heures dans le coma. A son réveil il était délirant et très agité. On le transporla à l'hôpital Lariboisière où le délire dura trois jours, accompagné d'hallucinations et de convulsions presque ininterrompues. Au bout de deux mois il quitta l'hôpital, guéri mais très faible.

En 1874 on remarqua chez B... une altération du caractère. Il avait une humeur bizarre, des alternatives de gaîté et de mélancolie, des colères excessives, des défiances injustifiées, un besoin perpétuel de changement.

A ces désordres mentaux se joignaient des troubles moteurs : *faiblesse des membres inférieurs, démarche incertaine et titubante, pertes d'équilibre, chutes fréquentes.* En outre, à la moindre émotion, B... était pris d'un tremblement des deux mains, sentait fléchir ses jambes et devenait comme ahuri. Il souffrait enfin de crampes dans les doigts.

Pendant les années qui suivirent, ces phénomènes s'aggravèrent progressivement et en 1884 B... se fit admettre à Bicêtre. Il présentait alors, outre les symptômes déjà mentionnés, un embarras léger de la parole. A l'hospice l'état du malade ne fit qu'empirer. La vue baissait, le membre supérieur était pris de tremblement à l'occasion des mouvements volontaires, l'acte d'écrire devenait de plus en plus difficile.

En août 1889 B... s'aperçut qu'il avait aux cuisses et aux jambes des places insensibles ; il se piquait et se brûlait dans ces parties sans rien sentir. Cette anesthésie s'étendit rapidement, car au bout de quelques mois l'examen détaillé révélait des altérations considérables. Sur toute la surface cutanée, excepté la région rotulienne, le sens tactile était aboli et la température, la pression, la douleur n'étaient perçues que pour des excitations intenses. Seul le sens musculaire paraissait conservé. On remarquait en outre une diminution générale de la force motrice avec prédominance à gauche, un tremblement intentionnel très accentué, de l'embarras de la parole.

En 1892 l'anesthésie, poursuivant sa marche, avait tout envahi, y compris la région rotulienne. Cependant les excitations très vives se traduisaient encore pour le malade par de vagues sensations.

Dès lors le mal continua de progresser et aujourd'hui nous notons les symptômes suivants :

État actuel, pris le 1er mars 1893. — B... est de taille moyenne, d'apparence cachectique. Il reste au lit une partie de la journée, immobile et silencieux.

État mental. — Les fonctions psychiques sont altérées. B... souffre d'une incapacité mentale qui l'empêche de fixer son attention. Le moindre travail intellectuel le fatigue ; il peut à peine calculer, la lecture lui est fort difficile. La mémoire est très diminuée, la réaction psychique très lente. Cependant B... comprend et raisonne juste.

L'état émotif consiste en une dépression continue, avec angoisse précordiale et sentiment de crainte.

On ne constate pas de délire bien constitué, mais une défiance exagérée allant même jusqu'à l'idée de persécution.

De vagues hallucinations de l'ouïe s'ajoutent parfois à ces troubles de l'intelligence. Le malade jouit d'un bon sommeil.

Motilité. — La force musculaire est très réduite. Il existe une parésie également distribuée à tous les membres. B..., ne peut serrer que faiblement les objets qu'on lui présente ; il est incapable de résister aux mouvements qu'on imprime à ses bras et à ses jambes.

La station verticale est difficile. Dans cette attitude le malade se tient les pieds écartés ; mais bientôt il tremble, chancelle et finirait par tomber, si l'on n'y prenait garde.

La marche est à peu près impossible. Il faut à B... un fort soutien ; et encore avance-t-il à petits pas incertains, avec des efforts considérables et un tremblement de tout le corps.

Dans l'état de repos on ne constate aucun mouvement anormal. Par contre, lorsqu'un membre n'est pas appuyé, il est pris de grandes oscillations. De plus, il existe à l'occasion des mouvements volontaires un tremblement très analogue à celui de la sclérose en plaques. Ce tremblement est représenté par des oscillations inégales, qui augmentent d'amplitude à mesure que le mouvement se poursuit, mais sans détourner le membre de sa direction générale. Le malade ne peut porter un verre d'eau à ses lèvres sans projeter le liquide de tous les côtés. La langue, sortie de la bouche, exécute des mouvements involontaires d'élévation, d'abaissement, de latéralité, de circumduction. Elle est en outre animée de secousses fibrillaires.

La parole est très embarrassée. B... cherche ses mots, hésite avant d'articuler, accentue les consonnes et traîne sur les syllabes qu'il prononce selon un rythme uniforme. Il existe donc à la fois de la lenteur, de la scansion et un bégaiement léger.

On ne constate pas de nystagmus, ni statique ni dynamique.

Sensibilité. — L'examen de la peau donne les résultats suivants :

Le sens tactile est totalement aboli sur toute la surface cutanée, ainsi que la sensibilité à la pression.

Le sens thermique a disparu également, B... ne fait aucune différence entre —6° et +80°. Quand on le brûle, il ne se doute même pas qu'on le touche. Le sens de la douleur n'existe plus. Le pincement, la piqûre, la traction des poils ne provoquent aucune sensation.

La peau a donc perdu toute sensibilité.

Les muqueuses participent à l'anesthésie. Celles du gland, de la conjonctive, de la langue, des lèvres, des joues, du pharynx, de l'anus restent insensibles à toutes les excitations.

Il en est de même pour l'urèthre et la vessie. Après avoir fermé les yeux de B..., nous l'avons sondé jusqu'à écoulement de l'urine, sans qu'il en ait éprouvé la moindre sensation. Il n'a pas même pu dire sur quelle partie du corps nous avions expérimenté. Même résultat pour le toucher rectal. Enfin nous avons introduit une sonde œsophagienne dans l'estomac ; B... a supporté l'opération sans présenter les réactions habituelles en pareil cas ; tout au plus a-t-il eu quelques faibles mouvements de régurgitation au passage de l'instrument. Par la sonde nous avons fait pénétrer de l'eau chaude et de l'eau froide ; B... n'a pas reconnu la différence de température. Les parties profondes ne sont pas moins atteintes.

La pression forte des muscles, le jeu forcé des articulations ne sont pas perçus par le malade. Cependant si l'on tord violemment les jointures, B... a parfois vaguement conscience qu' « on lui fait quelque chose ».

Cette faible perception a d'ailleurs manqué dans la plupart de nos expériences.

Le sens musculaire peut être considéré comme nul, quoique l'examen en soit rendu difficile par les troubles du mouvement. B... n'a aucune notion de la position de ses membres et ignore les changements d'attitude qu'on leur fait subir. Si ces changements sont très brusques il a cependant le sentiment confus qu' « on a changé quelque chose ». Quand les yeux de B... sont fermés il ne peut trouver sa main droite avec sa main gauche et inversement. Le malade perd ses jambes dans son lit.

Le sentiment de la faim et celui de la satiété paraissent nuls.

La miction et la défécation sont rares et difficiles, car la sensation de plénitude de la vessie et du rectum ne semble pas arriver à la conscience.

Les fonctions génitales sont entièrement abolies.

Les sens spéciaux présentent les modifications suivantes :

Les pupilles sont de dimension moyenne ; elles réagissent à la lumière et à l'accommodation, mais avec une certaine paresse. La vue est très affaiblie. Le champ visuel, examiné l'an dernier par M. Dejerine, n'était pas rétréci. Aujourd'hui on ne peut entreprendre de nouveau ces recherches, à cause de la fatigue qui en résulte pour le malade.

L'ouïe présente une acuité normale.

Le goût est absolument supprimé. B... ne fait pas de distinction entre le sel, le sucre et la quinine.

L'odorat est aboli. Un flacon d'ammoniaque tenu à l'entrée des narines ne détermine ni sensation ni réaction.

Les réflexes tendineux, cutanés et pharyngien sont nuls.

L'affaiblissement a progressé ; dès la fin de l'année 1893, B... ne quittait plus le lit et répondait à peine aux questions qu'on lui posait. Il est mort cachectique.

Autopsie. — Le névraxe paraît petit dans toute son étendue, mais principa-

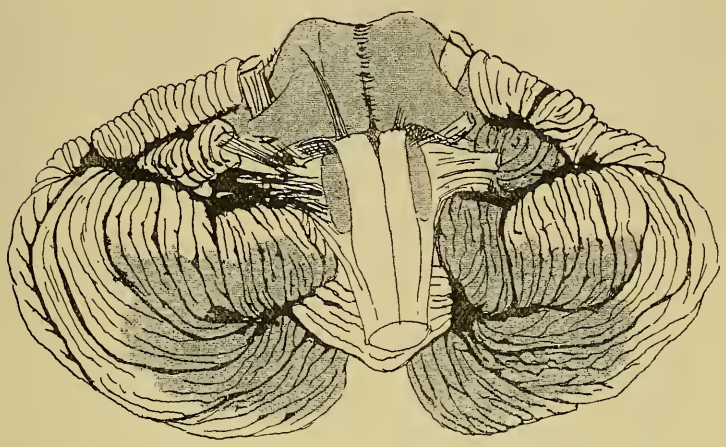

Fig. 63. — *Face inférieure du cervelet.*

Les parties ombrées sont les plus atrophiées (les dessins sont faits d'après un calque sur verre du cervelet durci dans le bichromate).

Fig. 64. — *Face supérieure du cervelet.*

lement au niveau du cervelet et de la protubérance. Le bulbe et la moelle sont beaucoup plus petits que normalement.

Il n'existe aucune lésion des hémisphères cérébraux et de l'isthme de l'encéphale.

Le cervelet paraît très réduit de volume, les lamelles sont petites, aussi bien sur le vermis que sur les hémisphères; leur consistance est normale, les sillons bien dessinés; il n'a subi aucune modification de forme; dans la réduction en masse de son volume, les différentes parties ont gardé à peu prés leurs proportions normales.

La face inférieure des hémisphères, surtout dans leur moitié interne, est plus petite et déprimée. Il existe un méplat sur la face supérieure de l'hémisphère droit.

Une coupe de la protubérance à l'état frais présente une diminution considé-

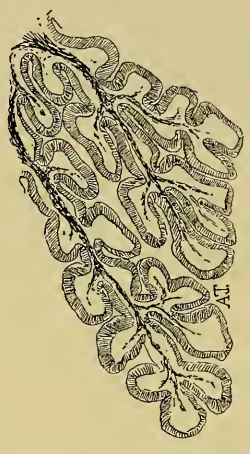

FIG. 65. — *Cervelet atrophié. (Col. par la méthode de Pal.)*

FIG. 66. — *Cervelet normal.*

rable des diamètres, surtout du diamètre antéro-postérieur, aux dépens de l'étage antérieur : la calotte est aussi plus petite qu'à l'état normal.

Les olives sont moins saillantes.

Les différentes parties du névraxe ont été durcies dans le liquide de Muller, puis coupées en séries et colorées par les méthodes de Pal, Weigert, Carmin, Rosin, Marchi, Azoulay, etc.

Examen du cervelet. — Différentes régions de l'écorce prélevées soit sur le vermis, soit sur les hémisphères, ont été soumises à l'examen histologique.

Toute cette partie du cervelet qui forme le toit du quatrième ventricule a été coupée avec la protubérance ; un hémisphère a été coupé en série.

Toutes les lamelles cérébelleuses sont plus petites que normalement ; l'atrophie porte sur les trois couches : moléculaire, granuleuse, médullaire.

Couche moléculaire. — Particulièrement réduite : les cellules y sont peu nom-

breuses, mais il n'y a pas de multiplication nucléaire, de développement de tissu fibreux ; les vaisseaux n'y sont pas épaissis ; on n'y découvre aucune fibre à myéline ; du reste normalement ces fibres sont rares.

Cellules de Purkinje. — Les cellules de Purkinje sont très irrégulièrement distribuées. Dans quelques lamelles elles sont aussi nombreuses qu'à l'état normal, dans d'autres elles sont en très petit nombre et très irrégulièrement distancées. Elles sont généralement plus petites qu'à l'état normal, leurs prolongements protoplasmiques sont difficilement suivis au milieu de la couche moléculaire ; leur forme est irrégulière, leur coloration inégale ; sur un grand nombre, le noyau n'est plus apparent.

FIG. 67. — *Coupe antéro-postérieure d'un hémisphère.*

La substance médullaire comparée à la substance médullaire d'un hémisphère cérébelleux normal coupé au même niveau est réduite de plus de moitié. — Le noyau dentelé est aussi plus petit, mais la toison et les fibres intraciliaires sont bien colorées. (Col. par la méthode de Pal.)

Couche des grains. — Cette couche semble moins diminuée que la couche moléculaire. Par la méthode de Rosin, les grains se colorent très bien, de même que par le carmin et l'hématoxyline, mais ils sont beaucoup moins tassés que normalement ; le tissu interstitiel est peu développé.

Couche médullaire. — Le réseau de fibres à myéline est assez riche, et la couche de fibres à myéline qui sépare la couche moléculaire de la couche des grains, au niveau même des cellules de Purkinje, est assez bien colorée sur les coupes traitées par la méthode de Pal ou de Weigert.

Les faisceaux de fibres à myéline qui forment le centre des lames ou des lamelles sont bien colorés par la méthode de Pal, les fibres n'y sont pas enrou-

lées ni sinueuses, ni séparées par du tissu interstitiel en excès (sur quelques points pourtant la névroglie semble plus abondante) ; mais quand on compare ces faisceaux à ceux d'un cervelet normal, on est frappé par l'extrême réduction de leurs dimensions en longueur et en largeur.

L'écorce cérébelleuse est donc très atrophiée ; mais l'atrophie porte surtout sur la couche moléculaire et la couche médullaire ; l'absence de tissu scléreux, l'intégrité presque absolue des vaisseaux font exclure toute idée de sclérose du cervelet ; il ne peut s'agir que d'atrophie primitive ou secondaire.

Les noyaux dentelés sont au contraire riches en cellules, la toison et les fibres intracilliaires se colorent bien. Ils sont pourtant plus petits que les noyaux dentelés appartenant à un cervelet normal.

Moelle. — La moelle est petite, et l'exiguïté de ses dimensions est également répartie sur tous les faisceaux et sur la substance grise.

Région lombaire. — Dans la moelle lombaire et sacrée, les cordons postérieurs

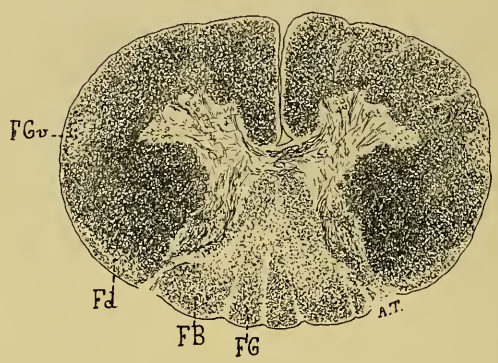

FIG. 68. — *Région cervicale.*

FB. Faisceau de Burdach. — *Fd.* Faisceau cérébelleux direct. — *FG.* Faisceau de Goll. — *FGv.* Faisceau de Gowers.

sont moins bien colorés par la méthode de Pal, sauf dans la zone cornu-commissurale, dans la zone de Lissauer, dans la zone de pénétration des racines et à la périphérie des cordons. Les cordons latéraux sont moins bien colorés au niveau des faisceaux pyramidaux croisés. Tout le reste de la substance médullaire est normal. L'examen des racines antérieures et postérieures soit par la méthode de Pal, soit par la méthode d'Azoulay, ne décèle aucune dégénérescence. Les cellules ganglionnaires des cornes antérieures sont normales, du moins par la méthode du carmin ou de Rosin, la méthode de Nissl n'ayant pas été appliquée ; la substance grise et les fibres à myéline des cornes postérieures n'offrent rien de particulier.

Région dorsale. — Très petite ; les cordons latéraux et postérieurs sont beau-

coup moins colorés que les faisceaux antérieurs et antéro-latéraux. Les fibres sont surtout moins abondantes dans l'aire du faisceau cérébelleux direct et du faisceau de Gowers, mais ces faisceaux ne se détachent pas nettement comme dans la région cervicale.

Les colonnes de Clarke sont petites dans toute la région dorsale, les cellules sont peu nombreuses, petites, ratatinées, de forme irrégulière et sans prolongements. La substance grise des cornes postérieures est aussi moins développée. Les cornes antérieures sont petites.

Les cordons postérieurs présentent dans la région dorsale supérieure une double zone de dégénérescence comprise l'une dans le centre du cordon de Goll, l'autre dans le segment interne du faisceau de Burdach. La zone cornu-commissurale est saine. Les lésions sont bilatérales et symétriques. Intégrité des racines antérieures et postérieures.

Région cervicale. — Dans cette région, les cordons postérieurs, le faisceau

FIG. 69. — *Région sacrée.*

FIG. 70. — *Région dorsale.*

cérébelleux direct et le faisceau de Gowers tranchent par leur décoloration sur le reste de la moelle.

La dégénérescence des cordons postérieurs est plus accusée dans leur moitié antérieure que dans leur moitié postérieure, la zone cornu-commissurale et le cordon de Goll sont moins atteints que le reste des cordons postérieurs.

Le faisceau cérébelleux direct et le faisceau de Gowers sont pâles (méthode de Pal), mais ils contiennent encore une certain nombre de fibres à myéline.

L'examen des mêmes régions, fait par la méthode de coloration au picro-carmin de Ranvier, démontre que la dégénérescence n'est pas aussi marquée que pourrait le faire supposer l'examen simple par la méthode de Pal. En effet, on peut constater à un fort grossissement, qu'il existe un assez grand nombre de cylindraxes avec leur gaine de myéline, dissociés en certains endroits par de larges bandes de tissu névroglique et au milieu du tissu, on peut découvrir un petit nombre de cylindraxes sans gaine de myéline. Dans l'aire du faisceau cérébelleux direct et du faisceau de Gowers, les bandes du tissu névroglique sont plus larges, les cylindraxes moins nombreux.

Les cellules des cornes antérieures, les racines antérieures et les racines postérieures sont normales.

En résumé, la moelle est petite dans toute sa longueur. Dans la moitié inférieure de la région dorsale et la région lombaire, il n'y a de dégénérescence que dans les faisceaux pyramidaux croisés et les cordons postérieurs. Dans la moitié supérieure de la région dorsale et la région cervicale, il y a dégénérescence des cordons postérieurs du faisceau cérébelleux direct et du faisceau de Gowers.

Les colonnes de Clarke sont très atrophiées. Il nous a semblé aussi que le

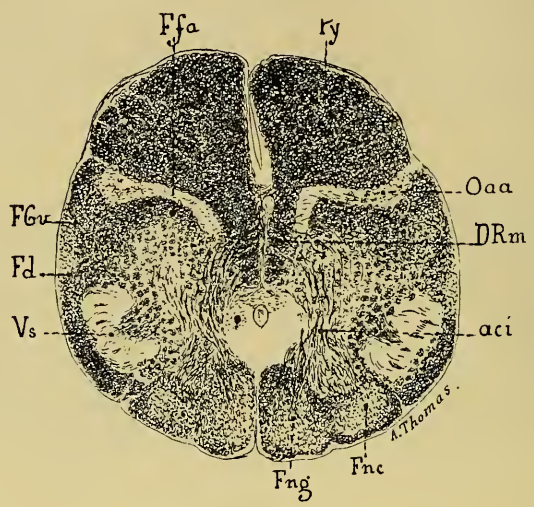

FIG. 71.— *Coupe perpendiculaire à l'axe du bulbe au-dessous des olives. Dégénérescence dans le funiculus gracilis et dans le funiculus cuneatus, le faisceau cérébelleux direct et le faisceau de Gowers.* (*Col. par la méthode de Pal.*)

Aci. Fibres arciformes internes. — *DRm.* Décussation du ruban de Reil médian. — *Fd.* Faisceau cérébelleux direct. — *Ffa.* Faisceau fondamental du cordon antérieur. — *FGv.* Faisceau de Gowers. — *Fnc.* Funiculus cuneatus. — *Fng.* Funiculus gracilis. — *Ova.* Noyau juxta-olivaire antérieur. — *Py.* Pyramide. — *Vs.* Racine descendante du trijumeau.

groupe latéral des cornes antérieures était pauvre en cellules. Enfin, cette dégénérescence présente ceci de spécial qu'un petit nombre de cylindraxes sans gaine de myéline et petits ont subsisté.

Après l'examen de la moelle s'impose celui du bulbe, puis de la protubérance, etc.; mais cette méthode, se basant sur l'examen de coupes de plus en plus élevées du bulbe, exposerait à de nombreuses répétitions, c'est pourquoi nous étudierons successivement les différents systèmes, en commençant par les pédoncules cérébelleux.

Pédoncules cérébelleux inférieurs. — Le funiculus gracilis et le funiculus cuneatus sont petits, décolorés comme les cordons postérieurs.

Les noyaux des cordons postérieurs (noyau du faisceau de Goll, noyau du faisceau de Burdach) ne présentent pas de lésion appréciable ; les cellules y sont petites et peu nombreuses, comparées à celles d'un bulbe normal. Les fibres arciformes externes postérieures sont peu nombreuses.

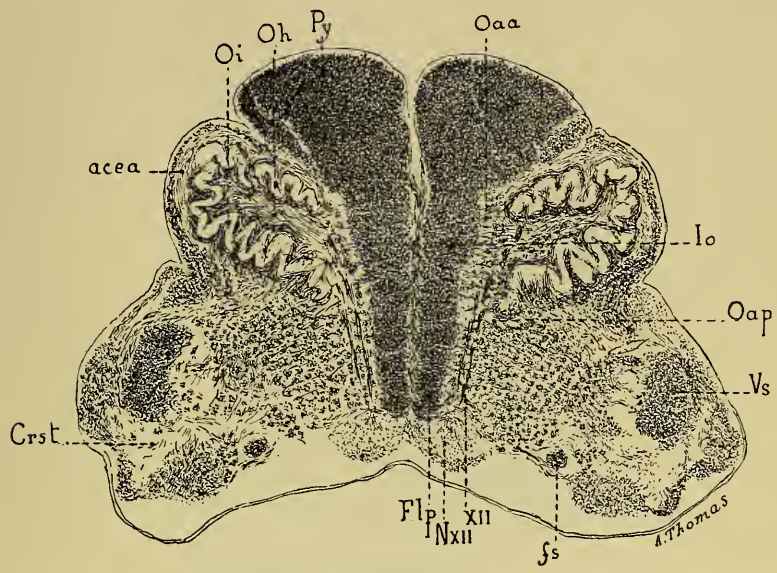

FIG. 72. — *Coupe perpendiculaire à l'axe du bulbe au tiers moyen des olives. Atrophie des corps restiformes et des olives (colorée par la méthode de Pal).*

Acea. Fibres arciformes externes antérieures (circumolivaires). — *Crst.* Corps restiformes. — *Flp.* Faisceau longitudinal postérieur. — *fs.* Faisceau solitaire. — *Io.* Couche interolivaire. — *NXII.* Noyau de l'hypoglosse. — *Ova.* Noyau juxtaolivaire antérieur. — *Ovp.* Noyau juxta-olivaire postérieur. — *Oh.* Hile de l'olive. — *Oi.* Olive inférieure. — *Py.* Pyramide. — *Vs.* Racine descendante du trijumeau. — *XII.* Nerf hypoglosse.

Le noyau latéral du bulbe est peu développé.

Le faisceau de Gowers est faiblement coloré jusque dans le cervelet ; les fibres arciformes qui s'étendent du faisceau cérébelleux direct au corps restiforme, en contournant la racine descendante du trijumeau et qui ne sont que la continuation du faisceau cérébelleux direct, sont très atrophiées.

Les olives bulbaires sont beaucoup moins développées que celles d'un bulbe normal ; leurs volutes sont moins larges et moins profondes. Les cellules sont atrophiées et en petite quantité, mais il n'y a pas de tissu de sclérose à propre-

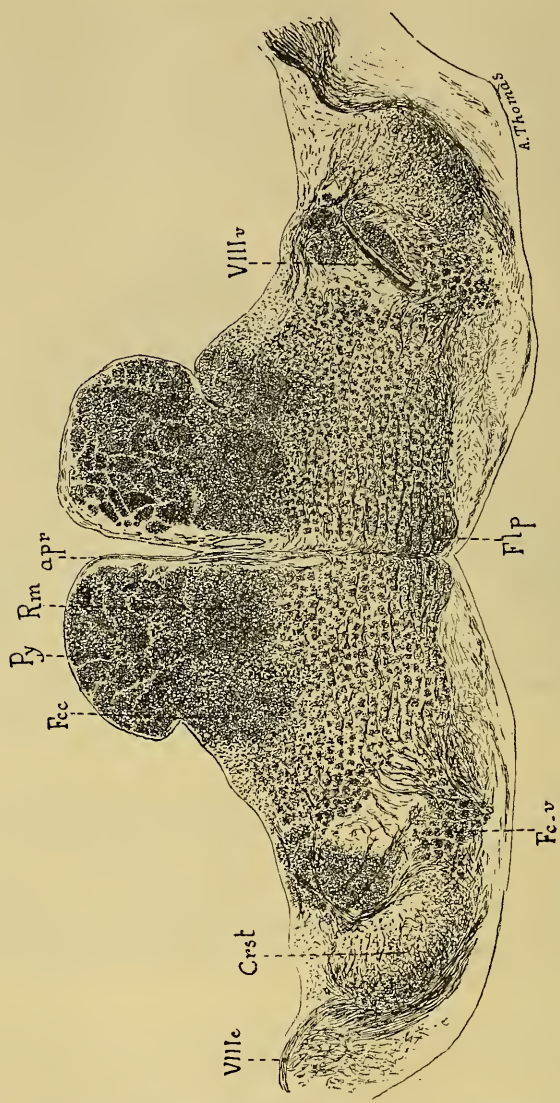

Fig. 73. — *Coupe perpendiculaire à l'axe du bulbe au-dessus des olives inférieures. Atrophie des corps restiformes. Intégrité des faisceaux cérébello-vestibulaires (colorée par la méthode de Pal).*

Apr. Fibres arciformes externes prépyramidales. — *Crst.* Corps restiforme. — *Fcc.* Faisceau central de la calotte. — *Fcv.* Faisceaux cérébello-vestibulaires. — *Flp.* Faisceau longitudinal postérieur. — *Py.* Pyramide. — *Rm.* Ruban de Reil médian. — *VIIIc.* Branche cochléaire de la 8e paire. — *VIIIv.* Branche vestibulaire de la 8e paire.

ment parler. Le hile de l'olive est très décoloré. La couche médullaire qui entoure normalement l'olive présente des modifications importantes : le tiers interne qui forme la toison est relativement bien conservé, le tiers externe est assez bien coloré, le tiers moyen est presque complètement décoloré et ne contient presque plus de fibres à myéline.

Les noyaux juxta-olivaires, antéro-interne, postéro-externe sont très atrophiés.

La partie externe des fibres arciformes internes est atrophiée, de même que les fibres externes antérieures qui contournent la périphérie de l'olive et la pyramide antérieure pour s'entrecroiser dans le raphé et se rendre à l'olive du côté opposé. Le beau faisceau de fibres, qui se détache du corps restiforme pour croiser l'olive du même côté, puis le raphé, et pénétrer dans le hile de l'olive du côté opposé, manque totalement et a laissé un vide sur tout son trajet.

Les fibres prépyramidales et les noyaux arciformes font presque complètement défaut.

Le corps restiforme est très pâle sur les coupes colorées par la méthode de Pal, davantage dans sa moitié interne où quelques rares fibres à myéline sont apparentes ; il conserve cet aspect sur tout son trajet. Le segment interne du pédoncule cérébelleux inférieur ou faisceaux cérébello-vestibulaires se colore au contraire très intensivement et présente l'aspect habituel.

Ici encore les lésions sont symétriques.

Le pédoncule cérébelleux moyen est extrêmement dégénéré ; il existe encore quelques fibres à myéline très clairsemées, disséminées dans les trois couches des fibres transverses de la protubérance (stratum superficiale, stratum intermedium, stratum profundum). Les fascicules des faisceaux pyramidaux sont rapprochés les uns des autres et plus tassés que normalement. L'examen des coupes de la protubérance traitées par le picrocarmin, démontre que les cellules de la substance grise du pont sont très rares ; celles qui subsistent sont petites, ratatinées.

La réduction du diamètre antéro-postérieur de la calotte tient d'une part à l'atrophie de la substance grise de la calotte et du pédoncule cérébelleux moyen (les fibres du raphé protubérantiel ont disparu, la substance grise réticulée de la calotte est très réduite), et, d'autre part, à la petitesse des faisceaux centraux de la calotte. Les faisceaux blancs de la substance réticulée de la calotte sont aussi plus petits et moins nombreux.

Le pédoncule cérébelleux supérieur a conservé son aspect normal, il paraît même plus considérable ; il se colore très intensivement par la méthode de Pal. Les noyaux rouges sont normaux ainsi que les radiations de la calotte, etc.

Le pédoncule cérébral est sain.

Les nerfs crâniens et leurs systèmes secondaires sont normaux. Les noyaux de la 8e paire, le ruban de Reil latéral, les olives supérieures, le corps trapézoïde, les tubercules quadrijumeaux postérieurs, les tubercules quadrijumeaux antérieurs, les faisceaux longitudinaux postérieurs, sont sains.

Les fibres arciformes internes du bulbe, la couche interolivaire, le ruban de Reil médian, sont normaux.

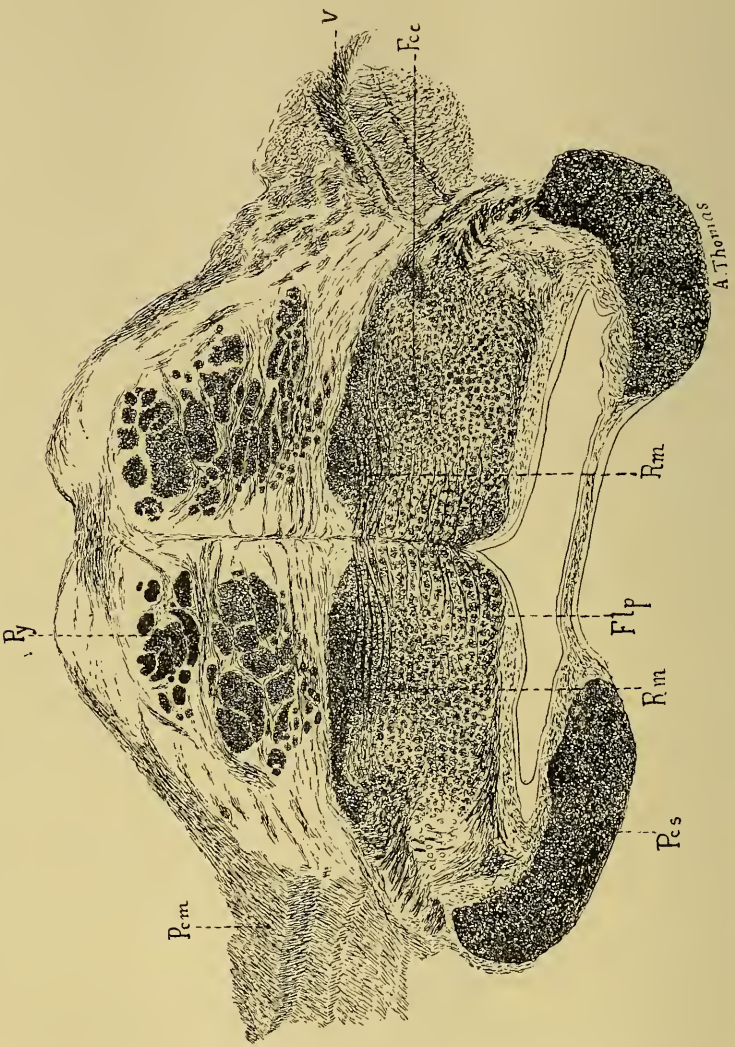

FIG. 74. — *Coupe de la protubérance au tiers supérieur. — Atrophie du pont et du pédoncule cérébelleux moyen. — Réduction du diamètre antéro-postérieur de la calotte. — Intégrité des pédoncules cérébelleux supérieurs. (Col. par la méthode de Pal.)*

Fcc. Faisceau central de la calotte. — *Flp.* Faisceau longitudinal postérieur. — *Pcm.* Pédoncule cérébelleux moyen. — *Pcs.* Pédoncule cérébelleux supérieur. — *Py.* Pyramide. — *Rm.* Ruban de Reil médian — *V.* Racine du trijumeau.

Il ne s'agit pas seulement ici d'une atrophie primitive du cervelet : ses fibres efférentes sont relativement beaucoup mieux conservées que ses fibres afférentes : pédoncule cérébelleux moyen, corps restiforme (système médullaire, système olivaire). C'est surtout une atrophie secondaire d'origine périphérique dont le point de départ se trouve dans l'atrophie des noyaux d'origine des principales voies afférentes du cervelet et surtout de la substance grise du pont ; elle est beaucoup plus dépourvue de cellules que l'écorce cérébelleuse.

Cette observation est particulièrement intéressante par ce fait que l'intégrité du noyau dentelé coïncide encore ici avec celle du pédoncule cérébelleux supérieur et du segment interne du pédoncule cérébelleux inférieur ou faisceaux cérébello-vestibulaires. La dégénérescence très marquée du corps restiforme, coïncidant avec des altérations très avancées de l'écorce cérébelleuse et avec une intégrité relative du noyau dentelé (il est petit mais non altéré), démontre au contraire qu'il n'y a pas de rapports directs entre l'olive bulbaire et l'olive cérébelleuse par l'intermédiaire de ce faisceau, mais qu'il est une voie d'association entre l'olive bulbaire et l'écorce cérébelleuse.

Les fibres bien colorées qui constituent les faisceaux médullaires des lames et lamelles cérébelleuses représentent les fibres de projection entre l'écorce cérébelleuse et les noyaux gris centraux.

L'altération des cordons postérieurs pourrait être interprétée comme une lésion indépendante de l'atrophie du cervelet ; des altérations analogues ont été signalées comme étant la conséquence d'états cachectiques prolongés ; nous ne croyons pas pourtant qu'il faille les faire dépendre de la cachexie ; dans le cas échéant, la lésion était de date ancienne, l'examen par la méthode de Marchi n'a pas décelé la présence de corps granuleux. Nous pensons également que les troubles de la sensibilité ne sont pas la conséquence de la dégénérescence des cordons postérieurs.

Les troubles de la sensibilité observés dans ce cas ne semblent pas devoir être attribués davantage à la lésion cérébelleuse si on les compare à l'état de la sensibilité dans les observations précédemment citées ; ils doivent, à notre avis, être interprétés comme des troubles hystériques surajoutés : dans l'histoire clinique de nombreux symptômes cérébelleux sont relevés, mais à cause de l'hystérie concomitante, cette observation n'a pas une valeur absolue pour la démonstration du syndrome cérébelleux.

L'observation IV est, au contraire très importante au point de vue clinique : les troubles de la marche, de la station, des mouvements, l'altération de la parole rentrent bien dans le syndrome cérébelleux tel que nous l'avons décrit ; toutefois il y avait quelques phénomènes ataxiques (le malade lançait un peu les jambes, l'occlusion des yeux augmentait légèrement les troubles de l'équilibre, la résistance du sol était un peu moins bien sentie) : ce sont là des phénomènes consignés dans certaines observations d'atrophie ou sclérose du cervelet, absents dans d'autres ; mais les gros symptômes qui permettent de diagnostiquer l'affection cérébelleuse existaient et c'est là l'important. Il s'agissait en réalité d'une atrophie de l'écorce cérébelleuse avec atrophie de la protubérance et des olives, du pédoncule cérébelleux moyen et du corps restiforme : ce qui démontre une fois de plus l'union intime qui existe entre l'écorce du cervelet et la substance grise du pont par l'intermédiaire du pédoncule cérébelleux moyen, entre l'écorce du cervelet et les olives bulbaires par l'intermédiaire du corps restiforme ; malgré l'atrophie énorme des olives bulbaires, les noyaux dentelés sont sains, ce qui prouve l'indépendance de ces deux organes : l'intégrité du pédoncule cérébelleux supérieur est la conséquence nécessaire de l'état du noyau dentelé. Nous n'insisterons pas sur les lésions accessoires (hypertrophie des nerfs du plexus brachial d'un côté et diminution des cellules ganglionnaires des cornes antérieures dans la région cervicale) qui expliquent l'atrophie des mains. L'interprétation de l'atrophie cérébelleuse nous paraît plus difficile que dans l'observation V ; l'examen anatomique a été forcément incomplet ; il y a pourtant une atrophie de la plus grande partie des voies afférentes cérébelleuses, de leurs noyaux et de l'écorce cérébelleuse, avec intégrité du noyau dentelé et du pédoncule cérébelleux supérieur : il n'y a pas comme dans le cas précédent une atrophie nette des faisceaux cérébelleux directs et des colonnes de Clarke, des faisceaux de Gowers : mais comme dans les deux cas il est impossible de découvrir un processus inflammatoire interstitiel ou une sclérose diffuse qui puisse expliquer l'atrophie, il faut bien admettre qu'il s'agit dans les deux cas *d'une atrophie systématisée de l'écorce cérébelleuse*. Il existe bien peu de cas comparables dans la science ; dans presque tous ceux qui ont été rapportés il y avait en même temps sclérose du cervelet. Dans l'observation de Nonne, le cervelet était petit, mais la moelle, le bulbe, la

protubérance étaient en proportion avec son volume, et ces organes paraissaient sains; il semble plutôt qu'il s'agisse dans le cas rapporté par Nonne d'agénésie cérébelleuse, de développement incomplet. La pathogénie des deux atrophies cérébelleuses que nous rapportons nous échappe : il n'y a pas ici d'hérédité à invoquer ; elles restent pour nous aussi obscures que d'autres atrophies cellulaires primitives, telles que l'atrophie des cellules des cornes antérieures de la maladie de Duchenne-Aran.

CHAPITRE VII

Destructions expérimentales du cervelet. (Observations personnelles.)

Manuel opératoire. — Les plus grandes précautions ont été prises pour la désinfection du champ opératoire et l'aseptie des instruments.

Les chiens ont été anesthésiés par une injection intra-péritonéale de chloral et de morphine, puis fixés sur une table d'opération semblable à celle qui figure dans le mémoire de Luciani de 1884, mais sans mors spécial; la tête était confiée à un aide qui l'inclinait suivant les besoins du moment.

Les poils ayant été coupés ras sur toute l'étendue de la tête et de la nuque, une incision était faite au bistouri sur la ligne médiane, commençant à un ou deux centimètres en avant de la protubérance occipitale externe très saillante et se terminant en arrière à deux centimètres en arrière de l'articulation occipito-atloïdienne. La tête était fortement fléchie. Les muscles de la nuque étaient ensuite incisés sur la ligne médiane, puis écartés de façon à découvrir l'os occipital, depuis la protubérance occipitale externe jusqu'à la membrane occipito-atloïdienne, cette membrane et l'atlas. Les muscles étaient coupés en haut à quelques millimètres au-dessous de leur insertion sur les lignes courbes de l'occipital. L'os occipital, ayant été bien découvert sur sa partie médiane et symétriquement, était trépané au moyen d'une couronne de trépan ; ou bien trois petits trous étant pratiqués de façon à dessiner un triangle, l'os était coupé entre ces trois trous au moyen d'une pince coupante. Pendant ce temps de l'opération il y a peu d'hémorrhagie.

Lorsque la rondelle ou le petit triangle osseux a été prélevé, on aperçoit la dure-mère et au travers les lamelles du vermis. La brèche est agrandie à la pince de façon à découvrir entièrement le vermis ; les sillons longitudinaux qui séparent le vermis des hémisphères ne doi-

vent pas être débordés latéralement, et en haut la protubérance occipitale externe doit être respectée: la résection de l'os doit s'arrêter à 2 millimètres au-dessous d'elle : si on dépassait ces limites, il se produirait des hémorrhagies très abondantes dues à l'ouverture des sinus. L'arc de la première vertèbre est réséqué et la membrane occipito-atloïdienne, soulevée avec des pinces, est incisée sur la ligne médiane. Il ne reste plus qu'à inciser la dure-mère qui recouvre le vermis jusqu'à la protubérance occipitale externe. La région est préparée.

On domine ainsi, à travers cette étroite fenêtre, l'extrémité inférieure du vermis et le plancher du quatrième ventricule. Il suffit maintenant d'avoir à sa disposition un couteau de Graefe, une curette mousse, une curette tranchante, et des petits tampons d'ouate stérilisée, imbibés d'eau phéniquée faible, mais complètement exprimés ; les tampons doivent être étroits et allongés.

Destructon du vermis. — L'extrémité inférieure du vermis est délicatement soulevée par la curette mousse, de façon à permettre au couteau de Graefe d'être introduit entre le plancher du quatrième ventricule et le cervelet. La lame du couteau étant dirigée en haut est portée successivement, à droite et à gauche, d'avant en arrière vers les sillons longitudinaux qui séparent le vermis des hémisphères ; le cervelet est sectionné jusqu'à la surface. La curette tranchante est substituée à la curette mousse et dégage le segment compris entre les deux incisions. On tamponne très délicatement l'hémorrhagie jusqu'à ce qu'elle soit complètement arrêtée ; c'est le temps long de l'opération, mais après chaque résection, il est nécessaire que l'hémorrhagie soit tout à fait terminée avant d'entreprendre une nouvelle résection. Lorsqu'il ne s'écoule plus de sang, le cervelet est inspecté, et il est facile de se rendre compte de la portion du vermis qu'il reste à enlever. Si la curette qu'on a à sa disposition n'est pas trop profonde et n'excède pas le diamètre transversal du vermis, on l'applique avec précaution au-dessus du plancher du quatrième ventricule, en avant du vermis antérieur, et on résèque la plus grande partie du vermis. Après cette nouvelle résection, hémorrhagie, tamponnement. Le tampon doit être seulement introduit dans la plaie et il faut avoir soin d'éviter la compression des parties voisines. Si on a eu soin de bien disposer la table d'opération de façon à ce que le jour soit dirigé directement sur les parties incisées, il est relativement facile, après

avoir fait fortement fléchir la tête, de voir ce qui reste : alors, avec une curette plus fine on peut enlever les parties restantes jusqu'au moment où on découvre les tubercules quadrijumeaux postérieurs : l'opération est terminée. Après un tamponnement répété plusieurs fois qui assure l'arrêt du sang, un tampon est maintenu dans les fosses occipitales, pendant que les muscles et la peau sont lavés avec une solution antiseptique (eau phéniquée). Le tampon est enlevé, les muscles remis en place mais non suturés ; la peau est suturée avec de la soie phéniquée ; une ouverture est ménagée à la partie antérieure de la plaie, dans laquelle un petit tampon de ouate imbibé d'une solution antiseptique est introduit pour empêcher l'occlusion trop rapide de la plaie et pour assurer l'écoulement des liquides. La plaie est recouverte de gaze iodoformée et d'un pansement ouaté.

L'animal est placé dans une cage capitonnée de draps propres. Le pansement et les linges de la cage sont changés trois fois par jour, on profite de ce moment pour faire les examens. Les premiers jours après l'opération, l'animal refuse de boire et de manger, ou bien la déglutition est impossible ; il faut alors l'alimenter à la sonde. Les jours suivants les aliments doivent être introduits dans la gueule, car l'animal ne peut les saisir. Si l'écoulement des liquides se fait bien et si la plaie est désinfectée chaque fois qu'on fait le pansement, elle se ferme généralement bien et sans suppuration.

Destruction du cervelet en totalité. — On procède comme précédemment. Après la destruction du vermis, le couteau de Graefe, appliqué un peu au-dessus du point d'insertion des pédoncules, est dirigé à droite et à gauche de dedans en dehors, de façon à réséquer tout le lobe latéral qui est enlevé ensuite à la curette. Le floccules est généralement épargné, mais comme son pédoncule est coupé, la destruction du cervelet peut être considérée comme totale.

Destruction de la moitié du cervelet. — Une première incision doit être faite sur la ligne médiane du vermis et une autre vers le sillon longitudinal supérieur du côté qui doit être enlevé, toujours d'avant en arrière. Lorsque la moitié du vermis a été enlevée, on enlève le lobe latéral, comme précédemment.

Destruction d'un lobe latéral. — Cette opération est plus délicate que les précédentes, nous ne l'avons faite que sur le chat. La difficulté tient à ce qu'on ne peut découvrir comme précédemment la

limite du cervelet en avant. Le couteau est dirigé vers le sillon longitudinal supérieur de manière à isoler le vermis du lobe latéral : il est reporté ensuite en avant du vermis et dans l'angle formé par lui et le plancher du quatrième ventricule ; la lame, dirigée en dehors et un peu en arrière, sectionne le cervelet, puis elle est ramenée un peu en avant ; le fragment est recueilli par la curette. Après un tamponnement soigneux, et en faisant incliner la tête de l'animal par l'aide, on peut examiner le champ opératoire et, s'il y a lieu, terminer l'opération dans le cas auquel elle ne serait pas achevée.

Quel que soit l'animal sur lequel on opère, le procédé opératoire est toujours le même ; sur le chat, le lapin, le cobaye, nous avons employé plus souvent comme anesthésique le chloroforme et surtout l'éther. Dans quelques cas, chez les jeunes animaux en particulier, l'opération a pu être convenablement faite sans anesthésie. Lorsque les animaux n'ont pas été anesthésiés, il se produit habituellement, pendant la résection du cervelet, des mouvements très brusques dus à l'irritation des fibres par la section, et dont il serait intéressant de déterminer le sens pour chaque cas particulier. Les observations que nous avons faites sont trop peu nombreuses pour qu'elles soient rapportées : c'est du reste une étude que nous avons l'intention de reprendre prochainement.

Nous avons cru devoir rapporter la plupart de nos observations touchant les animaux ayant survécu à l'opération, bien que pour un assez grand nombre la survie n'ait été que de quelques jours, particulièrement pour les cobayes et les lapins ; ces derniers animaux résistent très mal aux grandes destructions et succombent, pour la plupart, quelques heures après l'opération.

Malgré les précautions prises, il n'est pas rare d'atteindre les organes avec lesquels le cervelet se trouve en rapport : chaque fois que nous avons constaté ces lésions, nous les avons signalées à l'autopsie ; pour quelques cas particuliers qui ne sont pas absolument conformes aux faits généralement observés, elles auront peut-être leur importance.

Dans les observations, il n'est pas fait mention d'examen de la sensibilité : il a été pratiqué pourtant, et plusieurs fois même pour chaque animal ; cet examen ne peut être du reste que très grossier, et il n'a donné aucun résultat intéressant ; nous y reviendrons plus loin.

1° Destruction de la moitié du cervelet.

Observation A. — **Chien** adulte. Poids, 8 kilos.

Opéré le 26 juillet. L'animal n'a exécuté aucun mouvement lorsque le cervelet a été coupé ou extirpé.

Immédiatement après l'opération, il est calme ; placé sur le flanc droit ou sur

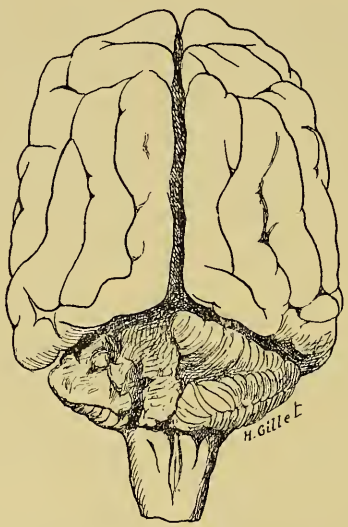

Fig. 75. — *Destruction de la moitié gauche du cervelet.*

le gauche, il garde la position qu'on lui donne ; les membres sont souples ainsi que la tête et le tronc.

Quatre heures environ après l'opération, il commence à s'agiter dans sa cage et pousse des cris plaintifs. Il repose sur le côté gauche, les membres en extension, surtout à gauche ; la tête est rejetée en arrière et décrit des mouvements de rotation, le museau regardant en haut à droite et l'occiput en bas et à gauche ; il existe du nystagmus des deux yeux avec strabisme externe de l'œil droit et interne de l'œil gauche.

Quand on excite l'animal en le frappant ou en faisant du bruit auprès de lui

(il suffit de frapper du pied), il tourne sur le côté gauche et exécute plusieurs mouvements de rotation autour de l'axe longitudinal de droite à gauche ; après cette rotation, le nystagmus et le strabisme s'exagèrent.

Quand on le suspend par le dos, il se produit une incurvation très accusée

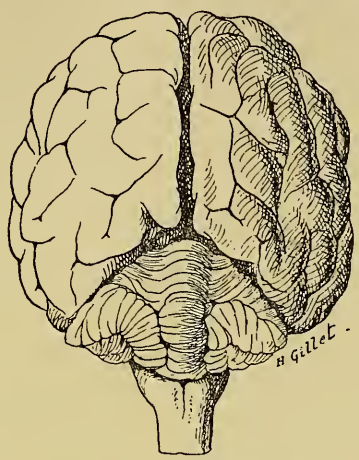

FIG. 76. — *Cervelet normal.*

du tronc à concavité regardant à gauche ; les deux pattes gauches en extension tonique se touchent par leurs extrémités inférieures ; la tête regarde directement à gauche.

FIG. 77. — *Attitude du chien A au repos. (D'après une photographie instantanée.)*

27 juillet. Au repos et suspendu par le dos, il présente les mêmes attitudes que la veille.

Sous l'influence d'une excitation (douleur ou sensation auditive) la tête s'incurve plus fortement à gauche et il a une tendance à tourner de ce côté (l'occiput regarde à gauche et le museau à droite), mais il ne se produit plus, comme la veille, de mouvements de rotation autour de l'axe longitudinal.

Placé sur le côté droit il se retourne immédiatement sur le flanc gauche, par un demi-mouvement de rotation autour de l'axe longitudinal de droite à gauche.

Nystagmus surtout marqué à gauche. Strabisme externe de l'œil droit, interne de l'œil gauche.

Déglutition normale. Le lait introduit dans la gueule est bien avalé.

Le 28. Même attitude que la veille.

Quand on l'excite, il se couche en arc de cercle. Le tronc est fortement incliné sur le côté, la concavité regardant à gauche (pleurothotonos). La tête reposant sur le sol est tout à fait tournée à gauche. La patte antérieure gauche est en extension tonique.

Nystagmus horizontal.

Légère hyperexcitabilité.

Le 29. *Idem.* L'animal placé sur le flanc droit ne tourne plus pour se coucher sur le gauche.

Les troubles oculaires (nystagmus, strabisme) ont beaucoup diminué. Suspendu par le dos, le tronc s'incline toujours à gauche et les pattes du côté gauche se mettent en extension.

Par moment, il se couche sur le ventre, les pattes postérieures écartées ; la tête fortement inclinée à gauche et passant par-dessus l'épaule gauche repose sur le sol ; la patte antérieure gauche est en extension (fig. 77) ; il existe du tremblement généralisé, intermittent.

Le 31. Premières tentatives de marche, mais sans succès ; il ne peut en effet se dresser sur ses pattes gauches ; il retombe immédiatement sur le côté gauche. Il ne peut pas prendre les aliments qu'on lui présente, il fait des efforts inutiles, à cause des oscillations de large amplitude décrites par la tête ; mais les aliments introduits dans la gueule sont bien déglutis.

Les jours suivants, son état se modifie peu ; les essais de marche sont plus fréquents.

Le 4 août. Il se tient quelques secondes sur ses pattes antérieures, en extension et en abduction très prononcées. L'axe du tronc est très incliné à gauche. L'extension et l'abduction sont plus marquées pour la patte antérieure gauche. Il avance de quelques centimètres en rampant, les pattes antérieures extrêmement écartées, traînant le reste du corps qui glisse sur la fesse du côté opéré, aussi le tronc est-il peu élevé au-dessus du sol. Après quelques secondes, la patte antérieure gauche se replie sous le tronc et l'animal retombe sur le côté gauche.

Au repos, il se couche sur le ventre, le tronc incliné vers le côté gauche, la tête dirigée à gauche et reposant sur le sol : c'est sa position la plus habituelle.

Grandes oscillations de la tête pendant la préhension des aliments ; les oscillations augmentent d'amplitude à mesure que la tête s'approche du but ; elles sont assez énergiques pour entraîner tout le corps surtout à gauche ; aussi, il ne peut boire seul ; s'il essaie, la tête s'abaisse lentement et en oscillant de plus en plus au-dessus du liquide, puis au moment de laper, elle se redresse brusquement en arrière.

Les jours suivants, même état.

Le 10. Il commence à faire quelques pas; les pattes antérieures étant extrêmement écartées et la gauche encore plus que la droite; le bassin est moins élevé que le reste du tronc, les pattes postérieures et surtout la gauche se lèvent faiblement et semblent fléchir sous le poids du corps : il est attiré à gauche, et après avoir exécuté deux ou trois pas, le corps violemment entraîné tombe sur le même côté.

L'examen des réflexes olécrânien et patellaire dénote une légère exagération du côté gauche.

Les troubles oculaires (nystagmus et strabisme) sont à peine appréciables.

Le 12. L'animal est jeté à l'eau, il nage bien, mais il est toujours entraîné sur le flanc droit (le flanc droit regarde le fond de l'eau et le flanc gauche la

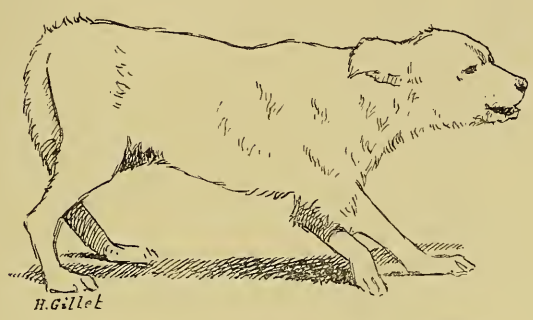

FIG. 78. — *Le chien A au moment de la chute. (D'après une photographie instantanée.)*

surface). Au moment d'atterrir, la tête s'infléchit en arrière et il retombe dans l'eau à la renverse.

Le 14. Les symptômes se sont atténués.

Au repos : même position que les jours précédents.

La marche est encore très altérée. Les pattes, surtout les antérieures, sont très écartées, il détache chaque patte du sol après plusieurs hésitations; la tête oscille fortement; tout le corps est entraîné à gauche si rapidement qu'on dirait qu'il est entraîné malgré lui par un mouvement de translation, puis la patte gauche antérieure se replie sous le tronc, la postérieure fléchit, et la chute se fait sur le côté gauche (fig. 78). Les pattes postérieures sont faibles ; il essaie de nouveau de marcher, mais avant de réussir à se dresser sur ses pattes, il retombe deux ou trois fois sur le flanc gauche.

Sur un plan incliné, les troubles sont plus marqués. Placé dans un escalier, s'il essaie de gravir une marche, la tête s'infléchit brusquement en arrière (opisthotonos) et il tombe à la renverse. Pour descendre, il s'appuie contre le mur à gauche, ou bien il se laisse glisser; mais aussitôt qu'il essaie de se redresser sur ses pattes il roule sur plusieurs marches.

Les troubles de la marche n'augmentent pas par l'occlusion des yeux.

FIG. 79. — *Tracé de la marche du chien A.*

Les pattes antérieures sont indiquées en gris, les postérieures en noir. En bas, écartement des pattes ramenées dans leur position normale. Démarche irrégulière. Pas rapprochés. Écartement très net des pattes. A droite, tracé d'un chien normal (Echelle de 1/12).

Le 19. L'animal peut se tenir au repos dans la station sur les quatre pattes, mais les antérieures sont fortement étendues et écartées.

Pendant la marche, la direction vers le but proposé est conservée; la marche se fait suivant une ligne brisée, surtout pour les membres antérieurs. Il est alternativement entraîné à droite ou à gauche, mais plus souvent à gauche. Le degré d'abduction des pattes varie à tout moment. C'est au moment même où il lève la patte antérieure gauche et la patte postérieure droite, que se produit la chute, c'est exceptionnel que la chute se produise pendant le soulèvement de la patte antérieure droite.

La marche sur un plan incliné (ascension ou descente) est encore très difficile et présente les mêmes caractères.

Oscillations très marquées de la tête dans la préhension des aliments et quand il boit.

Il ne peut plus uriner en levant la patte; la miction s'effectue dans la position accroupie.

Pendant la défécation, il est entraîné en arrière et tombe à la renverse.

Il n'y a pas de différence nette entre les réflexes tendineux du côté gauche et ceux du côté droit.

Le 31. L'animal se tient assez bien en équilibre dans la station debout : le tronc présente une légère inflexion dont la concavité regarde à gauche, la tête a subi un léger mouvement de torsion; quand il fixe un objet, l'occiput regarde un peu en bas et à gauche, le museau en haut et à droite.

Il marche beaucoup mieux : il est néanmoins entraîné un peu à gauche, les pattes encore en abduction, surtout la patte gauche antérieure; les membres gauches sont plus soulevés que les membres droits, et l'antérieur davantage.

Les oscillations du corps augmentent quand il boit ou quand il mange.

Les troubles de la marche sont encore très accentués quand il monte ou descend un escalier; quand il monte, c'est au moment où il lève la patte gauche qu'il tombe à la renverse.

15 septembre. Même attitude, même démarche (l'écartement des pattes est moins prononcé). Quand il se secoue, ou qu'il lève une patte pour se gratter, il est animé aussitôt de grandes oscillations latérales du tronc qui déterminent sa chute. Quand on lui présente un morceau de viande au-dessus du museau de façon à ce qu'il soit obligé de se dresser sur ses pattes pour l'atteindre, il semble comme fixé au sol, n'osant pas en détacher ses pattes; aussitôt qu'il détache une patte, il est entraîné en arrière et à gauche et tombe. Il commence à aboyer.

Le 28. Même attitude au repos.

Marche. — La marche est maintenant régulière, pourtant les pattes gauches sont levées plus haut que les droites; la patte antérieure gauche est un peu plus en abduction que la droite. Il festonne encore un peu. Quand il court, ces différents troubles sont moins accentués, il suit à peu près la ligne droite; mais lorsqu'il s'arrête, le corps est entraîné à gauche, puis à droite (titubation), il se produit ainsi deux ou trois grandes oscillations latérales du tronc.

L'animal étant debout, si on lui présente un morceau de viande un peu haut, il lève la tête et remue la queue; les pattes semblent collées au sol; il

essaie de les détacher, mais le corps étant entraîné aussitôt du côté où la patte se détache, il se résout à rester immobile.

La préhension des aliments s'accompagne de quelques oscillations de la tête.

L'ascension et la descente des escaliers se font difficilement; pour descendre il s'appuie toujours contre le mur; pour l'ascension il n'avance qu'avec de grandes précautions et très lentement : les chutes sont fréquentes.

Réflexes normaux.

Le 9 octobre. Mêmes symptômes. C'est surtout quand il change d'attitude que les oscillations du tronc et la titubation se manifestent.

Le 13. *Idem.* L'animal, jeté à l'eau, nage très bien, mais le flanc droit plonge plus que le gauche. La fatigue survient vite, comme pour la marche. Poids, 7 kilos; il est sacrifié.

Autopsie. — Destruction de la moitié gauche du cervelet ayant empiété un peu sur l'écorce du vermis droit (extrémité inférieure).

Observation B. — **Chien** ratier, adulte, 8 kilos et demi.

Opéré le 29 juillet 1896, au matin.

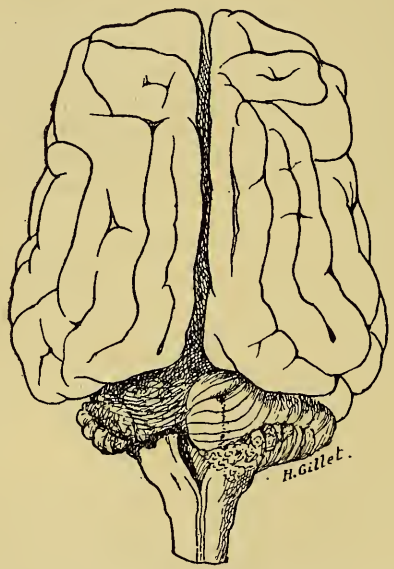

Fig. 80. — *Destruction de la moitié gauche du cervelet.*

Pendant l'extirpation du cervelet, il ne se produit aucun mouvement dans les membres, aucune déviation de la tête ou du tronc.

Immédiatement après l'opération, l'animal placé sur le sol n'exécute aucun

mouvement. Cinq heures environ après l'opération, il commence à s'agiter. Il se produit des mouvements de rotation autour de l'axe longitudinal de droite à gauche, la chute initiale se faisant sur le flanc gauche. Ces mouvements réapparaissent sous l'influence d'une excitation auditive un peu forte ou même d'une excitation tactile. Au repos, il reste étendu sur le flanc gauche, les pattes antérieures en extension, la tête rejetée en arrière. Nystagmus horizontal des deux yeux.

Le 30. Mêmes symptômes que la veille. La déglutition des liquides introduits dans la gueule se fait bien.

Le 31. *Au repos.* Couché sur le flanc gauche : pattes antérieures en légère extension. Il n'existe plus de mouvements de rotation. Il s'agite néanmoins, essaie de se mettre sur le ventre ou de se lever, mais il retombe aussitôt sur le côté gauche.

Tremblement du corps à petites oscillations, surtout marqué dans les pattes postérieures. La tête non appuyée oscille largement.

Il avale bien les aliments introduits dans la gueule, mais l'instabilité de la tête l'empêche de les saisir lui-même.

3 août 1896. Il ne peut ni marcher, ni se tenir sur ses pattes. Il reste couché sur le sol, soit sur le flanc gauche, soit sur le ventre : dans ce cas la tête oscille ainsi que le tronc, et les membres sont animés d'un tremblement à oscillations faibles, mais très fréquentes.

La contracture des membres antérieurs est très diminuée, elle est encore plus marquée du côté gauche que du côté droit.

Le nystagmus a disparu. Il n'existe pas de strabisme.

Il commence à prendre seul les aliments : avant de les saisir, la tête et même le corps décrivent de grandes oscillations transversales qui provoquent la chute de l'animal.

Les jours suivants, il ne se produit pas de modification notable dans son état; il cherche à se dresser sur ses pattes, mais il retombe aussitôt et toujours sur le flanc gauche.

Le 10. Au repos, quand il est dans sa cage, le corps et la tête appuyés contre la paroi, on ne constate rien d'anormal. En dehors de sa cage, il se couche en arc de cercle (la concavité regardant à gauche) ; si la tête n'est pas appuyée sur le sol, elle est instable. Quand il essaie de se dresser et de marcher, les pattes antérieures s'écartent considérablement; les pattes postérieures se dressent difficilement; puis, tout d'un coup, la patte antérieure gauche se replie sous le tronc et il tombe sur le flanc gauche. Avant de pouvoir se redresser, il doit faire deux ou trois tentatives sans succès.

Mêmes oscillations de la tête et du tronc dans la préhension des aliments.

Aucune différence, entre les deux côtés, dans les réflexes tendineux qui sont normaux.

Le 12. Même état au repos. Il peut se lever sur ses quatre pattes, mais le train postérieur est toujours faible et repose sur la fesse du côté opéré; les pattes antérieures en abduction très marquée, surtou la gauche; au bout de

quelques secondes, la patte antérieure gauche se replie sous le corps, il s'en suit une chute immédiate sur le flanc gauche.

S'il essaie de marcher, il fait un ou deux pas au plus, puis il est entraîné par une sorte de mouvement de translation sur le côté gauche et il tombe. Plongé dans l'eau il nage quelque secondes, le flanc droit regardant en bas et le gauche en haut, puis il roule sur lui-même de droite à gauche, de sorte que le dos regarde directement en bas; il fait ainsi un ou deux tours, il s'enfonce sous l'eau, et il se noierait, si on ne lui portait secours.

Depuis l'opération, l'amaigrissement s'accentue tous les jours.

Ls 14. Mêmes symptômes; toutefois il marche un peu plus qu'il ne marchait; il est entraîné et tombe sur le côté gauche. Dans un escalier il se couche sur une marche, et ne fait aucune tentative pour descendre ou monter; si on le pousse du pied, il se laisse dégringoler.

Le 19. La marche s'est beaucoup améliorée, il peut faire plusieurs pas et avancer de deux ou trois mètres; mais toujours entraîné du côté gauche, surtout à mesure qu'il avance. Les pattes sont moins écartées mais cependant en abduction assez marquée; les pattes du côté gauche sont soulevées plus haut que les droites.

Oscillations encore très nettes de la tête quand il boit et quand il mange.

Quand il lève la tête, qu'il se gratte ou se secoue, les oscillations à grande amplitude du corps apparaissent aussitôt (titubation) elles sont souvent suivies de chute. Aucune différence entre les réflexes tendineux des deux côtés. Il est moins maigre.

Le 31. Amélioration de l'état général, atténuation des symptômes. Marche plus facile. Les pattes sont moins écartées. Il festonne encore un peu. Les pattes gauches sont plus soulevées que les droites. (La démarche étant la même que le chien A, aucun tracé n'a été pris.)

Oscillations moins grandes pendant la préhension des aliments.

Quand on lui présente ses aliments un peu haut, de façon à ce qu'il soit obligé de se dresser sur ses pattes, dès qu'il lève la tête, les oscillations de la tête et du tronc et la titubation apparaissent; s'il détache les pattes du sol, ces phénomènes s'accentuent et il tombe à la renverse et à gauche.

Dans l'ascension des escaliers, il tombe fréquemment à la renverse, plus souvent au moment où la patte gauche est levée et gravit une marche. Pour descendre, il rampe le long du mur, le flanc gauche s'appuyant contre le mur.

15 septembre. Atténuation des troubles de la marche et de la station, sauf au moment des changements d'attitude et de position. L'occlusion des yeux ne détermine pas d'augmentation de ces phénomènes.

Le 28. *Idem*. Pendant la marche, il présente le flanc gauche en avant; il lève davantage les pattes du côté gauche. Il monte mieux les escaliers : les chutes sont beaucoup plus rares.

Le 16 octobre. Les symptômes se sont peu modifiés ; c'est toujours au moment des changements d'attitude (passage de la position couchée à la station debout,

arrêt de l'animal, action de se gratter, de se secouer, préhension des aliments, miction, défécation, élévation de la tête pour saisir des aliments) que se produisent les troubles de l'équilibre : oscillations de la tête et du tronc, titubation, chutes plus fréquentes à gauche.

La natation est possible, mais le flanc droit plonge plus que le gauche, l'animal se dirige à droite ; la fatigue survient vite.

Poids, 6 kilos.

L'animal est sacrifié.

Autopsie. — Destruction de la moitié gauche du cervelet.

Pas de lésion accessoire.

Observation. C. — **Chienne** jeune. Poids, 5 kilos.

Opérée le 25 septembre.

Immédiatement après l'opération, elle reste couchée sur le flanc indifféremment à droite ou à gauche.

Au bout de quatre à cinq heures, elle est couchée sur la flanc gauche, la

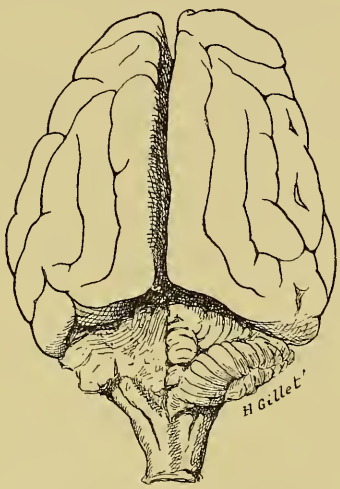

Fig. 81. — *Destruction de la moitié gauche du cervelet.*

tête et les membres antérieurs en extension tonique ; absence de mouvements de rotation autour de l'axe longitudinal. Strabisme très léger de l'œil gauche regardant en dehors. Nystagmus des deux yeux.

Le 26. Même attitude, elle avale bien les liquides.

La déviation oculaire est moins marquée. Absence de mouvements de rotation, même quand on l'excite ou quand on fait du bruit auprès d'elle.

Le 28. Elle fait quelques mouvements pour changer de position, mais elle ne

peut se tenir en équilibre. La tête et le tronc sont le siège d'un tremblement à grandes oscillations qui augmentent d'intensité dans la préhension des aliments. Elle ne peut boire seule, on est obligé de lui maintenir la tête.

Quand on la suspend par la peau du dos, elle a une tendance à tourner autour de l'axe, la tête se porte à droite et subit un mouvement de torsion : en même temps il se produit une inclinaison du tronc dont la concavité regarde à gauche (pleurothotonos).

Il n'y a pas de strabisme.

2 octobre. Elle commence à se tenir en équilibre sur le ventre, les membres antérieurs extrêmement écartés. Dans cette attitude, le tremblement du tronc et de la tête est très intense.

Le 6. Tentative de marche. Les membres antérieurs sont extrêmement écartés : la tête oscille, la moitié postérieure du tronc est moins élevée au-dessus du sol que la moitié antérieure et tend à retomber sur la fesse gauche.

Lorsqu'elle détache une patte (et principalement l'antérieure) du sol, elle est entraînée fortement à gauche et tombe sur ce côté, la patte antérieure gauche se repliant sous le thorax. Après quelques hésitations, elle se replace dans la même position qu'au point de départ (abduction des membres antérieurs) puis les mêmes phénomènes se reproduisent.

Impossibilité de boire seule. Tremblement de la tête quand elle mange.

Le 9. Elle commence à marcher et peut faire quelques pas sans tomber, mais elle se porte rapidement à gauche, comme mue par un réel mouvement de translation et elle tombe sur le flanc gauche. Les membres antérieurs sont encore en abduction, mais beaucoup moins que les jours précédents. Pendant la marche, avant de détacher chaque patte du sol, il se produit des oscillations du tronc. La chute se produit généralement quand la patte antérieure gauche est détachée du sol. Elle recherche les murs et pour avancer s'appuie contre eux par son flanc gauche.

Le 12. Mêmes troubles de la marche et de la station debout. Quand elle marche elle festonne, elle décrit une ligne brisée ; le mouvement de translation du côté gauche étant suivi d'un mouvement semblable mais moins marqué du côté droit. La direction générale de la marche se fait donc toujours vers le côté gauche et suivant une ligne brisée. La patte antérieure gauche semble plus en abduction que la droite. Lorsqu'elle descend un escalier ces désordres augmentent beaucoup. Il y a accentuation des oscillations de la tête et du tronc : chaque patte n'est détachée qu'après plusieurs hésitations et assez brusquement. Elle ne peut marcher sur un plan incliné et monter un escalier ; dès la première marche au moment même où la première patte quitte le sol, le corps s'infléchit en arrière ainsi que la tête (opistothonos), et elle tombe à la renverse en arrière et à gauche.

Lorsqu'une chute se produit, soit pendant la marche, soit dans un escalier, ce n'est pas par affaiblissement du côté sur lequel se fait la chute, mais à la suite de la titubation et d'un mouvement irrésistible de translation sur ce côté.

La fatigue survient vite et, après ces essais de marche, les oscillations de la tête et du tronc persistent très longtemps pendant le repos.

Tremblement toujours très marqué quand elle boit et quand elle mange.

Les jours suivants persistance des mêmes phénomènes avec atténuation progressive.

Le 16, elle est sacrifiée. Poids, 4 kilos et demi.

Autopsie. — Extirpation de la moitié gauche du cervelet.

Lésions accessoires. — 1° Destruction de la moitié postérieure du tubercule quadrijumeau postérieur gauche.

2° Une petite lésion très localisée sur le trajet des fibres arciformes internes (entre le noyau de Burdach et le raphé médian..... Voir le dessin de la lésion aux dégénérescences secondaires.)

2° Destruction d'un lobe latéral.

Observation D. — **Chat** gros adulte. Opéré le 10 juin 1896. (Anesthésie par le chloroforme.)

Pendant l'opération, au moment où la curette pénètre à droite dans la substance

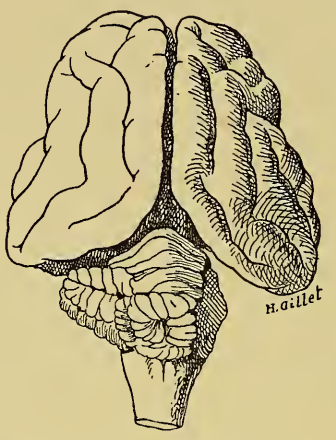

Fig. 82. — *Destruction du lobe latéral droit (cervelet de chat).*

blanche du cervelet, la tête se porte brusquement à gauche, puis revient aussitôt dans sa position normale.

Aussitôt après l'opération, l'animal placé sur le sol repose sur le flanc droit, la patte antérieure gauche plus en extension tonique que la droite tend à faire décrire à l'animal un mouvement de rotation sur la droite.

Quelques heures après l'opération, mouvements de rotation autour de l'axe longitudinal de gauche à droite, exécutés lentement, se produisant surtout sous l'influence d'une excitation douloureuse ou auditive. Pas de déviation nette des globes oculaires, ni de nystagmus à l'état de repos.

13 juin. Les mouvements de rotation persistent mais sont lents et peu fréquents. Il reste couché sur le flanc droit, la patte antérieure gauche en extension tonique, la droite repliée sous le tronc en demi-flexion. La tête a subi un véritable mouvement de torsion; elle est inclinée à droite, l'occiput regardant en bas et à droite, et la gueule en haut et à gauche. *Les jours suivants*: mêmes

symptômes, l'animal ne peut se nourrir seul, on doit lui introduire les aliments dans la gueule.

Le 18. Il commence à étendre les pattes devant lui et à se tenir en équilibre sur le ventre ; les membres postérieurs restent à demi-fléchis, le droit en contact avec le sol.

Le 21. Il fait des tentatives de marche, mais il retombe aussitôt sur le flanc

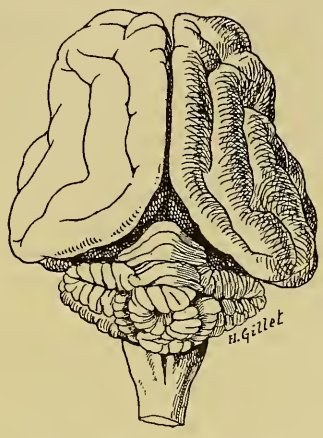

FIG. 83. — *Cervelet de chat normal.*

droit. Au moment de prendre les aliments, il se produit de grandes oscillations de la tête et du tronc qui l'empêchent de les saisir.

Le 29. Il ne peut encore marcher seul ; les membres postérieurs sont à demi-fléchis, affaissés sur le sol, les pattes antérieures s'écartent, mais aussitôt qu'il lève une patte, il retombe sur le flanc droit. Même au repos, il y a des oscillations de la tête et du corps qui deviennent très intenses à tout effort, particulièrement pour manger et pour boire. L'alimentation est rendue impossible par ce tremblement et les aliments doivent être encore introduits dans la gueule.

L'animal est sacrifié le 29 juin.

AUTOPSIE. — Ablation du lobe droit.

Les stries acoustiques ont été partiellement lésées.

OBSERVATION E. — **Chat** jeune, âgé de six semaines.

Opéré le 27 mai 1896.

Immédiatement après l'opération l'animal rejette la tête en arrière (opisthotonos), les membres antérieurs sont en extension tonique, de même que les postérieurs. Il réagit bien à la douleur.

Le 28. Il occupe la même position que la veille. Il reste indifféremment couché sur le flanc droit ou sur le gauche. La colonne vertébrale est très infléchie

en avant (convexité regardant en haut) ; à des intervalles assez éloignés, il exécute des mouvements de rotation autour de l'axe longitudinal soit de droite à gauche, soit de gauche à droite.

Le 29. *Idem*. Lorsqu'on le pose sur les quatre pattes sur le sol, il se met en opisthotonos et tombe à la renverse soit sur le côté droit, soit sur le côté gauche.

Il ne peut s'alimenter seul. Le lait est introduit jusque dans l'estomac au moyen d'une sonde.

Le 30. L'animal fait de fréquents efforts pour se redresser. Les membres antérieurs sont étendus en avant, surtout le gauche, et très écartés, mais les membres postérieurs à demi fléchis ne peuvent être étendus, de sorte que le train postérieur reste en contact avec le sol : chaque fois qu'il fait une tentative pour marcher, la patte antérieure gauche se porte en avant et entraîne le reste du corps à sa suite ; comme la patte antérieure droite se porte beaucoup moins en avant, il en résulte que dans les tentatives de progression, son corps décrit un mouvement de rotation vers la droite semblable à celui des aiguilles d'une montre et dont le train postérieur serait le pivot. Tous ces mouvements s'accompagnent d'oscillations latérales du tronc qui sont plus amples et plus fréquentes au moment où il porte une patte en avant.

Quand on le place le flanc gauche contre le sol, il se retourne immédiatement pour se poser sur le flanc droit. Cette excitation est suivie généralement de mouvements de rotation autour du train postérieur.

Quand on le suspend par la peau du dos, les pattes postérieures restent à moitié fléchies, la patte gauche antérieure est en extension tonique très marquée et dirigée en avant, la droite tombe verticalement inerte. Le tronc est en pleurothotonos, la concavité regardant à droite.

Il n'y a pas de nystagmus, ni de déviation des globes oculaires.

Quand il est placé dans sa cage, il reste immobile, étendu sur le flanc droit.

Le 1er juin au matin, il est trouvé mort.

Autopsie. — Destruction du lobe droit.

Observation F. — **Cobaye** adulte. Opéré le 8 juin 1896, sans anesthésie.

Immédiatement après l'opération, l'animal repose sur le flanc droit, les membres antérieurs allongés en avant, la tête est inclinée à droite et a subi en même temps un mouvement de torsion telle que l'occiput regarde en bas et à droite le museau en haut et à gauche. Pas de déviation nette des yeux.

Le 9, mêmes symptômes et impossibilité de se tenir en équilibre ; du reste il garde toujours la même position.

Le 10 au matin, il meurt.

Autopsie. — Destruction presque totale du lobe cérébelleux droit.

Observation G. — **Lapin**. Opéré le 9 novembre au galvano-cautère.

Après l'opération, il reste assoupi, le ventre contre le sol, les pattes antérieures extrêmement écartées, les postérieures ramassées. La tête regarde à

gauche et semble avoir subi un mouvement de torsion. Les globes oculaires ne sont plus sur le même plan : l'œil gauche est plus bas. Quand il progresse, il appuie toujours à gauche. Parfois la tête s'incline fortement en arrière et l'animal recule en sautant. Il tombe souvent à gauche, puis il oscille, retombe ensuite à droite et revient enfin sur le côté gauche.

Les jours suivants, ces troubles diminuent, mais pendant plusieurs semaines, il lance légèrement les pattes, les soulève d'une façon exagérée au-dessus du sol, de plus la tête est toujours un peu inclinée en arrière, l'ensellure lombaire assez prononcée. La marche est lente et s'accompagne d'une sorte de balancement. (Démarche du canard.)

Sacrifié le 6 janvier.,

Autopsie. — Destruction de l'écorce du lobe cérébelleux droit, presque en entier (la masse grise centrale a été peu touchée).

3° **Destruction totale.**

Observation H. — **Chien**. Jeune. Poids, 6 kilos.

Opéré le 26 septembre au matin,

Pendant l'extirpation du cervelet, il ne se produit aucune contraction musculaire.

Immédiatement après l'opération, l'animal repose indifféremment sur le flanc droit ou sur le flanc gauche, les membres souples.

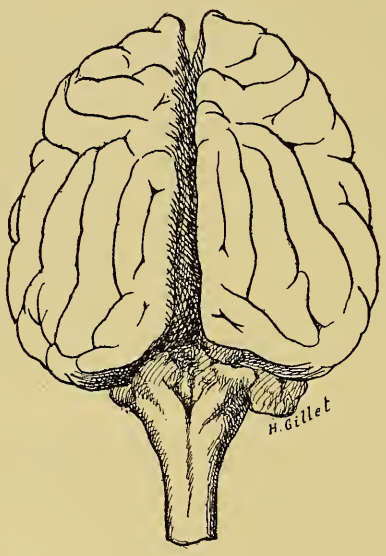

Fig. 84. — *Destruction totale du cervelet*

Quelques heures après l'opération, les membres antérieurs sont en extension tonique, les membres postérieurs à demi fléchis, la tête est incurvée en arrière ainsi que le tronc (opisthotonos). Il n'y a pas de strabisme. Quand on l'excite, en le touchant même légèrement, ou si on fait du bruit auprès de lui, il exécute des mouvements de rotation autour de l'axe longitudinal de gauche à droite.

Le 27. Même état, il avale bien les liquides et les solides qu'on lui introduit dans la gueule.

Le 28. Dans sa cage, il appuie le dos contre la paroi, renverse la tête en arrière et met ses pattes antérieures en extension.

Placé sur le sol, sur le flanc droit, il garde cette position. Placé sur le flanc gauche, il retombe le plus souvent sur le flanc droit après un demi-tour de rotation autour de l'axe longitudinal et toujours dans le même sens de gauche à droite. Pour cela, la tête se tord en spirale (le museau regardant à gauche et l'occiput à droite) ; la tête en retombant sur le côté droit entraîne le tronc dans la même direction.

Il existe une légère exagération des réflexes des membres postérieurs.

Il n'y a pas de déviations oculaires. Très légère instabilité des globes oculaires.

Les jours suivants : persistance du même état.

2 octobre. Les mouvements de rotation ne se produisent plus. Il reste toujours couché sur le flanc droit. Placé sur le flanc gauche, il reprend sa position par un demi-tour de rotation autour de l'axe longitudinal de gauche à droite.

Pas de déviations oculaires.

Il ne peut saisir seul les aliments, il faut lui maintenir la tête et le tronc.

Il fait quelques tentatives pour se coucher sur le ventre, mais sans succès; à ce moment, les oscillations de la tête et du tronc sont fréquentes et de large amplitude.

Le 6. Il reste couché aussi bien sur le flanc gauche que sur le flanc droit, ou bien il est étendu sur le sol ventre à terre : les pattes postérieures étendues et dirigées en arrière, les pattes antérieures repliées sous le tronc, la tête allongée en avant et reposant sur le sol. Les déplacements des membres ou de la tête déterminent de grandes oscillations de la tête et du tronc et la chute de l'animal. Quand on lui présente les aliments, la tête oscille plusieurs fois avant qu'il ne les saisisse, elle entraîne le tronc et détermine aussi la chute. Il ne peut boire seul.

Le 9. *Idem.*

Le 12. Il fait quelques tentatives de marche ; il a l'air de ramper, ses membres participent peu en effet aux mouvements de progression, c'est au moyen d'inflexions et de déflexions du tronc qu'il réussit à avancer, les pattes antérieures restent repliées sous le tronc.

Il réussit à boire et à manger seul, mais pendant ces deux actes les oscillations de la tête et du tronc sont telles qu'elles entraînent des déplacements latéraux de l'animal, variant de 25 à 50 centimètres.

Jours suivants. Idem.

Le 25. Dans ses tentatives de marche, les pattes restent d'abord étendues et dirigées en arrière, sous le tronc, puis elles s'écartent de façon à se mettre en abduction extrêmement marquée ; il peut ainsi élever légèrement le thorax au-dessus du sol, mais le train postérieur reste affaissé (fig. 85) ; il détache ensuite une patte de façon à l'avancer, mais dès le début du mouvement, les deux pattes

sont repliées brusquement sous le tronc et la chute se fait soit sur le côté droit, soit sur le côté gauche.

Au repos, si la tête n'appuie pas sur le sol, elle oscille soit dans le sens

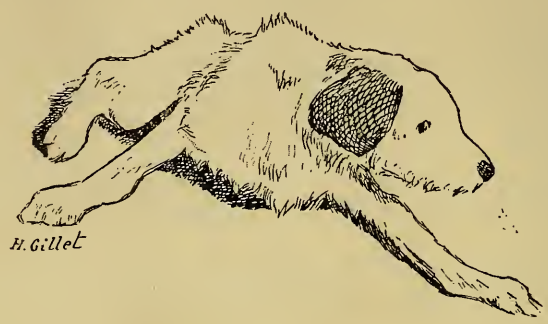

FIG. 85. — *Attitude du chien pendant les premiers essais de marche, après la destruction totale du cervelet. — Abduction des membres antérieurs.* (*D'après une photographie instantanée.*)

transversal, soit dans le sens antéro-postérieur. Ces oscillations n'ont du reste



FIG. 86. — *Attitude du chien pendant la marche, à une période d'amélioration plus avancée. Les membres antérieurs sont moins en abduction, et la moitié antérieure du corps s'élève davantage au-dessus du sol. — Les membres postérieurs restent en contact avec le sol.* (*D'après une photographie instantanée.*)

rien de régulier comme intensité, comme direction, comme durée. Le regard est fixe et l'animal semble indifférent à ce qui se passe autour de lui.

Tous ces phénomènes augmentent dans la préhension des aliments.

Si les aliments sont présentés à l'animal au-dessus de la tête, il fait de grands efforts qui entraînent des déplacements considérables, des chutes en arrière et sur le côté, etc., il semble qu'il se trouve sur un plan mobile.

Bien que l'animal reçoive tous les jours une alimentation abondante, il a néanmoins beaucoup maigri depuis l'opération.

Le 30. La marche a fait des progrès ; il peut faire quelques pas, en écartant énormément les pattes antérieures. Le train postérieur est affaissé. Les membres antérieurs sont soulevés brusquement après quelques hésitations. Les mouvements des membres postérieurs sont extrêmement limités ; il semble que la

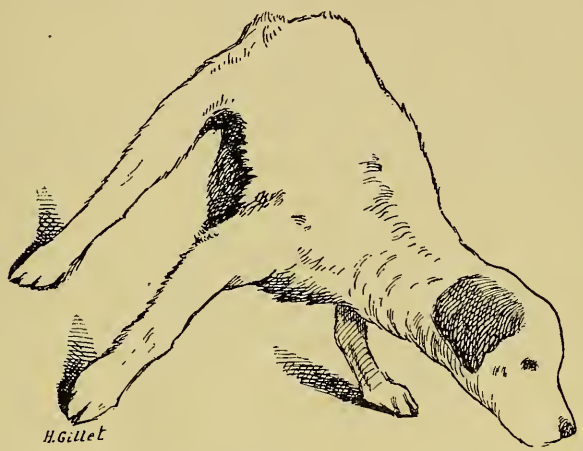

FIG. 87. — *La marche et la station sont à une période d'amélioration encore plus avancée. L'animal peut se tenir sur les quatre membres en abduction.* (*D'après une photographie instantanée.*)

moitié postérieure du tronc soit traînée par la moitié antérieure. Après deux ou trois pas, il se produit une chute indifféremment à droite ou à gauche. Du reste chaque fois qu'une patte est soulevée, on voit apparaître des oscillations de la tête et du tronc très marquées ; ces oscillations sont encore très intenses après la chute ; la fatigue survient très vite ; même soumis à des excitations douloureuses, il ne réagit pas, lorsqu'il a fait auparavant deux ou trois tentatives de marche.

Jusqu'ici l'animal n'a pas aboyé, même quand on lui marche sur la queue.

Le 31. Même état. La miction se fait dans la position accroupie et entraîne de grandes oscillations avec titubation.

Dans les essais de marche, quand un membre antérieur se détache du sol, il arrive assez souvent que le train postérieur se porte brusquement en avant et détermine ainsi la chute de l'animal, les membres antérieurs repliés sous lui.

2 novembre. Amélioration de la marche : le train postérieur commence à s'élèver au-dessus du sol (fig. 87).

Les jours suivants. Le même état persiste. A partir du 7 octobre, l'amaigrissement jusqu'ici très prononcé s'accuse davantage ; il refuse toute nourriture et il meurt le 9 novembre.

Poids, 3 kilos 700.

Autopsie.. — Extirpation totale du cervelet (sauf le flocculus droit.) Le tubercule quadrijumeau postérieur gauche a été légèrement intéressé.

Observation I. — **Chienne** jeune, âgée de deux mois : Poids 1,700 grammes.

Opérée le 16 octobre 1896.

Pendant l'opération, aucun mouvement.

Deux ou trois heures après l'opération, mouvements de rotation autour de l'axe longitudinal de droite à gauche, se produisant surtout après une excitation douloureuse ou auditive. Il existe une déviation des yeux telle que l'œil

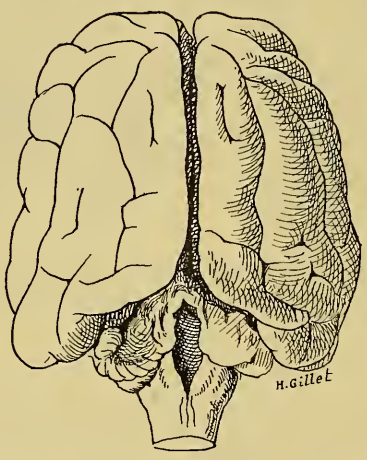

Fig. 88. — *Destruction totale du cervelet.*

gauche regarde en bas et en dedans, l'œil droit en haut et peu en dehors. Les yeux ne restent pas immobiles, ils sont le siège de secousses nystagmiformes. Au repos, les membres antérieures sont en extension et la tête rejetée en arrière.

Le lendemain, 17. Persistance des mêmes symptômes. Il n'y a a pas de troubles de la déglutition, elle avale bien le lait.

Le 18. Les mouvements de rotation sont beaucoup moins fréquents. Attitude : décubitus latéral gauche. La contracture de la veille a beaucoup diminué. A toute tentative qu'elle fait pour se redresser sur ses pattes, elle retombe sur le

flanc gauche. La déviation des yeux persiste, mais moins accusée ; quelques secousses nystagmiformes dans le sens transversal. La tête exécute des mouvements giratoires, pendant lesquels l'occiput se porte en arrière et à gauche.

Le 21. Impossibilité de se tenir en équilibre. L'animal fait de nombreuses tentatives, mais il retombe soit sur le flanc gauche, soit sur le droit; les membres postérieurs sont plus faibles et ne s'étendent pas aussi énergiquement que les antérieurs. Aucun mouvement de rotation de l'axe.

Au repos, la tête est dirigée en avant et s'appuie sur le sol, les membres antérieurs sont repliés en arrière le long du tronc. Au premier effort, il se produit de grandes oscillations de la tête et du tronc (la tête est alors légèrement inclinée à gauche).

Quand on la suspend par la peau du dos, les membres antérieurs gardent la même disposition.

Déviation des globes oculaires persistante.

Elle peut saisir la viande seule, mais ne peut boire que la tête maintenue. Déglutition facile.

Le 24. *Idem.* Toujours même position au repos (membres inférieurs repliés en arrière, le long du corps, la tête étendue en avant, s'appuyant sur le sol). Réflexe patellaire un peu plus marqué à gauche qu'à droite.

Le 30. Au repos. Même attitude avec déviation persistante des globes oculaires. Tremblement à très petites oscillations du tronc et des membres.

Elle fait des tentatives pour marcher et se dresser sur ses pattes ; aussitôt qu'une patte s'étend en avant et soulève le tronc, il se produit une chute soit sur le flanc droit, soit sur le gauche : en même temps apparaissent des oscillations de la tête et du tronc.

Les pattes postérieures sont mieux soulevées et facilitent la progression en poussant le corps en avant.

4 novembre. Au repos, l'animal reste étendu sur le ventre, les membres antérieurs repliés sous le tronc, qui est agité d'un tremblement à petites oscillations. Lorsque la tête n'appuie pas sur le sol, elle oscille continuellement dans le sens transversal et antéro-postérieur.

La marche a fait des progrès ; elle ne marche plus en rampant comme les jours précédents; les pattes antérieures sont en abduction extrême, ainsi que les postérieures, chaque patte n'est soulevée qu'après plusieurs hésitations et oscillations du tronc, elle se lève alors assez brusquement et retombe de même sur le sol. Les pattes postérieures sont écartées aussi, mais moins que les antérieures. La tête est légèrement inclinée du côté gauche.

Les chutes sont fréquentes et la fatigue survient rapidement.

Pendant la préhension des aliments, les oscillations du tronc, soit antéro-postérieures, soit transversales, déterminent des déplacements considérables du tronc, suivis de chutes. Il lui est impossible de boire seule, sans que la tête soit maintenue.

Depuis l'opération, elle n'aboie pas.

Le 7. *Idem.* Pendant la marche les membres postérieurs sont soulevés plus

rapidement et plus brusquement, et en même temps (saut). Au même instant les membres antérieurs se replient en arrière sous le tronc, ce qui provoque la chute en avant.

Le 17. Progrès assez sensibles. Marche titubante, lente ; les membres écartés sont soulevés plus qu'à l'état normal; le corps se porte du côté où le membre antérieur est soulevé et c'est de ce côté également que se produit la chute. Avant de détacher une patte antérieure du sol, il y a toujours des oscillations antéro-postérieures du tronc assez marquées. Chutes fréquentes. Fatigue rapide.

Tremblement intentionnel (surtout pendant la préhension des aliments).

Strabisme persistant.

1er décembre. Marche titubante. Chutes moins fréquentes.

Instabilité de la tête, quand elle n'est pas appuyée.

Elle mange seule, mais ne boit pas seule.

L'occlusion des yeux n'augmente pas les troubles.

Réflexes légèrement exagérés des deux côtés, sans différence appréciable.

La marche est plus difficile sur un plan incliné et les chutes plus nombreuses.

Soumise à la force centrifuge, la tête se dévie au début du côté opposé au sens de la rotation comme chez un chien normal.

Le 12. Les tentatives de marche sont nombreuses, et la marche se fait actuellement beaucoup mieux. Les pattes s'écartent moins, les oscillations sont encore assez fréquentes ; chaque patte ne quitte le sol qu'après plusieurs hésitations, comme si elle était collée au sol ; le tronc ne se déplace pas suivant une ligne droite, lorsqu'elle veut atteindre un but fixe, mais suivant une ligne brisée (elle festonne). La force musculaire est assez grande, puisqu'en fixant à chaque membre postérieur un poids de 100 grammes, et un poids de 200 grammes à un membre antérieur (ce qui est considérable par rapport au poids de l'animal), les pattes sont encore soulevées énergiquement, mais la fatigue survient plus vite et la titubation est plus grande.

Vers la fin du mois, l'animal commence à aboyer.

Elle fuit devant les personnes qui l'ont battue, elle reconnaît au contraire celle qui lui porte ses aliments, et vient toujours à sa rencontre.

4 janvier 1897. Déviation des yeux (œil droit en dehors, œil gauche en bas et en dedans). Inclinaison légère de la tête à gauche avec mouvement de torsion qui porte l'occiput en bas et à gauche.

Au repos, elle est immobile quand le corps est appuyé et la tête soutenue ; sinon l'agitation est continuelle, la tête instable, le corps tremblant.

Les réflexes patellaires sont exagérés.

Marche titubante, sans chute, les pattes écartées, se détachant brusquement du sol après plusieurs tentatives, et soulevées plus haut que normalement. Le tronc décrit des zigzags, mais la direction générale vers un but déterminé est conservée.

Pas d'augmentation de ces troubles par l'occlusion des yeux ; au contraire, exagération, quand la marche a lieu sur un plan incliné (dans un escalier), alors les chutes sont fréquentes.

Oscillations encore très intenses dans la préhension des aliments ; surtout

FIG. 89. — *Tracé pris le 13 décembre 1896. Les pattes antérieures sont indiquées en gris, les postérieures en noir. A droite et en bas, écartement des pattes, ramenées dans leur position normale* (Échelle de 1/12).

quand ils sont présentés à l'animal au-dessus de sa tête, il ne peut se dresser sur ses pattes postérieures pour les saisir. Oscillations antéro-postérieures et horizontales très accusées, pendant la défécation et la miction : les chutes sont même assez fréquentes pendant ces deux actes.

Le 11. L'animal est *pour la première fois* jeté à l'eau; au début, il décrit en nageant un mouvement de manège vers la gauche, puis au bout de quelques secondes, il nage comme un chien normal, mais la fatigue survient vite. Sorti

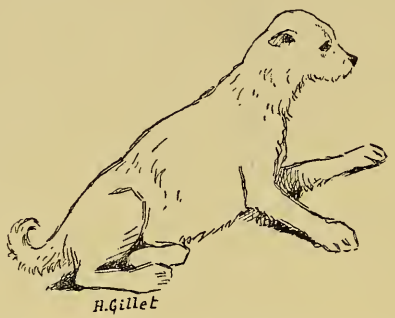

FIG. 90. — *Attitude au repos du chien I. Abduction des membres antérieurs. (D'après une photographie instantanée.)*

de l'eau, il se secoue ; cet acte a pour conséquence des déplacements assez considérables du corps avec chute.

Le même jour, dans l'après-midi, on lui injecte dans le péritoine un centigramme, puis deux centigrammes, puis trois centigrammes de chlorhydrate de morphine. Après une ou deux minutes, les vomissements et la défécation se produisent, mais les troubles de la marche n'augmentent pas; peut-être les pattes postérieures sont-elles un peu plus écartées et plus difficilement détachées du sol.

Le même jour, elle est sacrifiée. Poids, 2 kilos 650.

AUTOPSIE. — Extirpation symétrique du cervelet : le vermis et les deux hémisphères ont été enlevés ; seuls les deux flocculus n'ont pas été touchés.

Pas de lésion de voisinage.

OBSERVATION J. — **Chien**, âgé de 5 mois. Poids, 4 kilos.

Opéré le 1er novembre.

Pendant l'opération aucune secousse.

Dans la journée, il reste indifféremment couché sur un côté ou sur l'autre, les membres antérieurs en extension, la tête et le tronc très infléchis en arrière, opisthotonos; pas de mouvements de rotation autour de l'axe longitudinal. Nystagmus vertical et transversal. Strabisme divergent.

Le 2. Mouvements de rotation autour de l'axe longitudinal de gauche à droite.

Strabisme double, l'œil gauche regardant en dehors, l'œil droit en dedans. Déglutition normale.

Le 3. Persistance des mouvements de rotation et du strabisme.

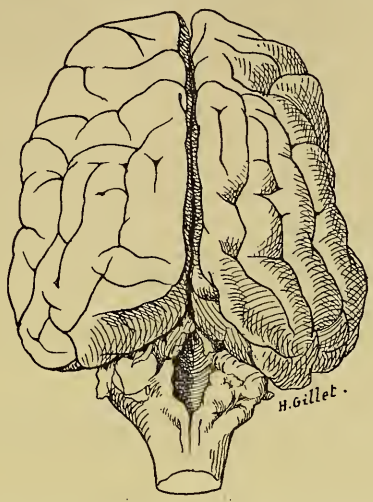

FIG. 91. — *Destruction totale du cervelet.*

Au repos, il est couché sur le flanc gauche ; sous l'influence d'une excitation douloureuse, l'animal couché en arc de cercle, la tête regardant à gauche,

FIG. 92. — *Attitude du chien J au repos. — Abduction extrême des membres antérieurs.*

retombe aussitôt sur le flanc droit, la tête et les membres antérieurs se mettent en extension.

Le 4. Disparition des mouvements de rotation.

Strabisme et nygtagmus moins intenses.

Suspendu par la peau du dos, la tête regarde à droite, le membre antérieur du même côté se met en extension.

Il n'y a pas de différence entre les réflexes.

Le 7. Il peut saisir les aliments, en balançant énergiquement la tête, mais il retombe presque aussitôt sur le flanc (droit ou gauche). Il ne peut marcher, ni se dresser sur ses quatre pattes; les membres postérieurs, beaucoup plus faibles que les antérieurs, ne peuvent être soulevés.

Les jours suivants, aucune modification.

Le 30. Il fait plusieurs tentatives pour se dresser sur ses pattes et marcher. Les pattes antérieures s'écartent l'une de l'autre et soulèvent facilement la moitié antérieure du corps au-dessus du sol; mais les postérieures sont presque immobiles; enfin, après plusieurs hésitations, le train postérieur est soulevé brusquement et l'animal est projeté et tombe en avant; ou bien il avance en traînant pour ainsi dire son train postérieur; mais après une ou deux enjambées il tombe à droite ou à gauche.

Oscillations toujours très grandes et très nombreuses dans la préhension des aliments.

Impossibilité de boire seul.

Soumis à la force centrifuge il se produit au début une déviation de la tête du côté opposé au sens de la rotation. Réaction normale.

Les jours suivants, *idem*.

4 janvier 1897. Impossibilité de la station debout en équilibre.

Aussitôt qu'il lève les membres postérieurs, il se produit une chute soit à droite, soit à gauche. Dans toute tentative de marche, les pattes antérieures s'écartent beaucoup l'une de l'autre. Oscillations du tronc et de la tête, même au repos, quand la tête n'est pas soutenue et que le corps n'est pas appuyé.

Augmentation de la titubation dans la préhension des aliments, la défécation et la miction.

Déviation des globes oculaires.

Réflexe patellaire plus marqué à droite.

Suspendu par la peau du dos, les quatre membres s'agitent énergiquement.

Il n'aboie pas sous l'influence d'une excitation douloureuse.

Instinct génital conservé; mis en présence d'une chienne, il se traîne auprès d'elle et fait de grands efforts pour s'en approcher.

Il nage très bien (avant d'être opéré il n'avait jamais nagé) et très régulièrement.

Sacrifié le 14 janvier.

Autopsie. — Extirpation totale du cervelet. Le flocculus droit a été plus lésé que le gauche.

Lésion accessoire. — Séparation sur la ligne médiane des deux tubercules quadrijumeaux postérieurs; mais ils sont intacts (macroscopiquement).

Observation K. — **Chien** adulte. Poids, 14 kilos.

Opéré le 25 juillet. (L'animal a été anesthésié par une injection intrapérito-

néale de chloral et de morphine : malheureusement, l'animal s'étant défendu énergiquement, l'aiguille de la seringue à injection s'est cassée et a pénétré dans la cavité péritonéale où elle est restée : il en est résulté une péritonite par perforation.) Les symptômes du début n'en sont pas moins intéressants.

Pendant l'opération : quelques secousses cloniques dans l'oreille gauche et dans la patte antérieure droite. Ces mouvements se sont produits lorsque l'hémispère cérébelleux du même côté a été extirpé.

Immédiatement après l'opération, l'animal est couché sur le flanc gauche, il est dans la résolution complète ; il n'y a pas de déviation des globes oculaires. Dans l'après-midi, il est encore couché sur le flanc gauche, les membres antérieurs sont en extension tonique, les postérieurs à demi fléchis. Sous l'influence d'une excitation, les membres antérieurs s'étendent, la tête s'infléchit en arrière. Si on le met sur le flanc droit, par un mouvement de rotation de droite à gauche autour de l'axe longitudinal il se recouche sur le flanc gauche.

Il se produit constamment des contractions dans les releveurs de la paupière, auxquelles s'associent des mouvements nystagmiques des deux globes oculaires dans le sens vertical, surtout marqués à droite.

L'animal déglutit difficilement les liquides qui sont introduits dans la gueule, il rejette presque tout.

Le 26. Même attitude, mais les pattes antérieures ne sont plus en extension tonique. Placé sur le flanc droit, il tourne une fois sur lui-même (de gauche à droite) pour rester couché sur le flanc gauche.

Le nystagmus persiste ainsi que les secousses cloniques des releveurs des paupières.

Il déglutit le lait qu'on lui introduit dans la gueule et le garde.

Suspendu par le dos, il ne fait aucun mouvement, les membres sont souples, il ne se produit aucune inclinaison ni de la tête ni du tronc.

Quand on fait du bruit auprès de lui, il regarde du côté d'où vient le bruit.

Le 27. *Idem.* Il commence à se coucher sur le ventre, les pattes étendues en avant : dans cette attitude, la tête n'ayant pas de point d'appui oscille dans le sens transversal et antéro-postérieur.

Il mange de la viande, mais il ne saisit les morceaux qu'après avoir décrit avec la tête des oscillations de très large amplitude qui entraînent sa chute, presque toujours sur le côté gauche.

Quand il dort, le tronc et les membres sont le siège d'une trémulation analogue aux contractions fibrillaires.

Le 28. Même état.

Le nystagmus est moins marqué : l'œil droit regarde en bas, l'œil gauche regarde en haut.

Le 29. Il reste immobile et réagit peu aux excitations. Couché sur le flanc gauche en arc de cercle, la tête appuyée sur la fesse droite. Il refuse toute nourriture et rejette les aliments qui sont introduits dans la gueule.

Il reste couché sur le flanc, indifférent, la tête en extension, ainsi que les quatre membres qui sont très raides. Il ne peut rien déglutir.

Il meurt dans la soirée.

Autopsie. — Extirpation totale du cervelet, sauf les deux flocculus.

Légère lésion du tubercule quadrijumeau postérieur droit.

Observation L. — **Chien** jeune. Poids, 7 kilos 1/2.

Opéré le 19 août au matin.

Pendant l'extirpation de l'hémisphère droit, quelques secousses cloniques dans l'oreille droite.

Immédiatement après l'opération, mouvements de rotation autour de l'axe longitudinal de gauche à droite.

Strabisme de l'œil gauche regardant en haut et en dehors.

Quand on soulève l'animal par la peau du dos, la tête exécute des mouvements giratoires dans le même sens que les mouvements de rotation autour de l'axe longitudinal.

Le 20. *Idem.* Il avale les liquides.

Le 21. Persistance des mouvements de rotation qui se font dans le même sens (de gauche à droite) et augmentent sous l'influence du bruit ou d'une excitation. Strabisme externe de l'œil gauche, avec nystagmus des deux yeux. Au repos il reste couché sur le flanc droit. Rigidité des membres antérieurs. Déglutition des liquides facile.

Le 22. Mêmes symptômes.

Le 23. Il s'écoule par la plaie un liquide louche.

Il n'existe plus de mouvements de rotation. Déviation oculaire moins accentuée.

Le 24. Suppuration abondante.

L'animal est moins vif et semble indifférent aux excitations douloureuses. Il refuse toute alimentation.

Dans la nuit du 24 au 25 août il meurt.

Autopsie. — Ablation presque totale du cervelet (plus marquée à droite), les deux flocculus sont intacts.

Observation M. — **Chien** (très âgé). Poids, 11 kilos.

Opéré le 11 septembre 1896.

Pendant l'opération aucune convulsion clonique de la tête ou des membres.

Immédiatement après l'opération : la tête et les membres sont souples et gardent la position qu'on leur donne.

Quelques heures plus tard, les pattes antérieures sont en extension tonique, la tête est très inclinée en arrière (opisthotonos), les membres postérieurs à demi fléchis.

Strabisme interne de l'œil gauche, externe de l'œil droit.

Le 12, même état. Il reste indifféremment couché sur le flanc droit ou sur le flanc gauche. Pas de mouvements de rotation autour de l'axe.

Persistance du strabisme.

Déglutition des liquides facile.

Le 14, *idem*. Disparition du strabisme.

Le 21, les membres antérieurs sont toujours en extension, les postérieurs à demi fléchis, il garde toutes les positions qu'on lui donne. Il semble indiffé-

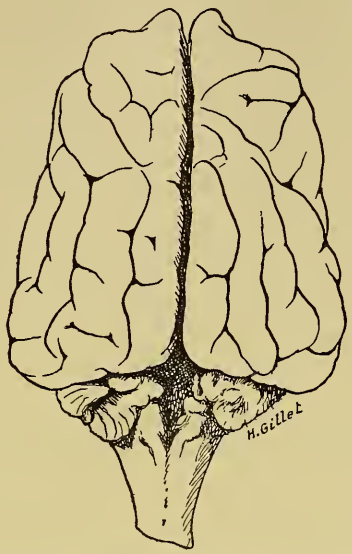

Fig. 93. — *Destruction totale du cervelet.*

rent à tout ce qui se passe autour de lui et réagit à peine aux excitations douloureuses : il n'aboie pas. Il est dans un état somniforme très accusé.

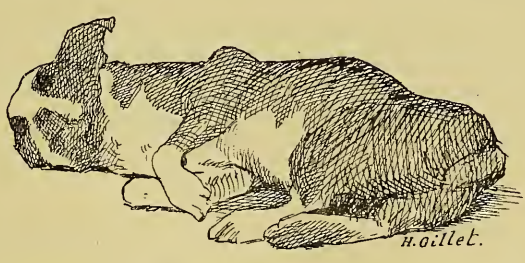

Fig. 94. — *Attitude du chien M depuis l'opération. État somniforme.* (*D'après une photographie instantanée.*)

Déglutition des aliments liquides facile, mais il ne peut conserver la viande.

Le 24, même état. Disparition de la tonicité des muscles des membres antérieurs et de la tête. Il reste immobile, le plus souvent couché en arc de cercle.

Même état somniforme. Il s'écoule sans cesse de ses yeux un liquide purulent.

Le 28. *Idem.* État somniforme. Exagération des réflexes aux quatre membres. Pas de contracture.

Il saisit les aliments placés près de lui, mais la tête ne quitte pas le sol, il les prend de côté. Il ne peut boire seul. Quand la tête n'est pas fixée, elle est animée d'oscillations.

Le 9 octobre. *Idem.*

Le 12. *Idem.* Oscillations de la tête et du tronc très marquées, quand il mange ou boit.

Du 12 au 21, les troubles oculaires signalés les jours précédents s'aggravent, si bien qu'il se produit des ulcérations de la cornée avec fonte des deux yeux, et le 21 octobre, la cécité est absolue.

Le 21. Il cherche à faire quelques mouvements, à se tenir sur les membres antérieurs, mais l'équilibre lui fait défaut et il retombe à droite ou à gauche.

Le 25. Il fait quelques tentatives de marche, mais il ne peut se tenir en équilibre et il retombe soit à droite, soit à gauche ; du reste, il n'exécute ces mouvements que quand on l'excite, sinon il reste au repos couché sur le flanc, immobile.

Les réflexes patellaires sont égaux et normaux.

Oscillations de la tête et du tronc dans la préhension des aliments.

A partir du 4 novembre, l'amaigrissement augmente, il refuse toute alimentation et il meurt le 8.

Autopsie. — Extirpation symétrique du cervelet (tout le vermis et la plus grande partie des hémisphères). Les deux flocculus sont intacts.

Pas de lésion accessoire.

Observation N. — **Chien** adulte. Poids, 7 kilos et demi.

Opéré le 18 août au matin.

Pendant l'opération : aucune secousse dans la tête ou les membres.

Après l'opération : Extension tonique de la tête ; rigidité des membres antérieurs. Pas de mouvements de rotation. Il reste indifféremment couché sur le flanc droit ou sur le gauche.

L'œil gauche regarde en dehors (strabisme externe) ; quand on le soulève par la peau du dos, la tête exécute des mouvements giratoires.

Le 19. Même attitude. Il déglutit bien les liquides.

Le 20. *Idem.* Il avale bien les liquides et la viande.

Injection des conjonctives. (Les yeux sont recouverts par un pansement antiseptique.)

Le 22. *Idem.* Persistance du strabisme. Même attitude. Par la plaie, il s'écoule un liquide louche.

Le 23 au matin, il est trouvé mort dans sa cage.

Autopsie. — Extirpation presque totale du cervelet, plus profonde à droite ; de ce côté le tubercule quadrijumeau postérieur a été intéressé par la lésion.

Observation O. — **Chat** jeune, âgé de un mois. Poids : 485 grammes.

Opéré le 1er août 1896.

Pendant l'opération : incurvation de la tête directement en arrière, puis en arrière et à droite.

Quand on le pose sur le sol immédiatement après l'opération, il écarte démesurément les pattes postérieures ; les membres antérieurs sont allongés et étendus directement en avant. Il peut garder cette position quelques secondes, puis les oscillations du tronc l'entraînent à gauche. Dans ses tentatives de marche, il décrit des mouvements de rotation (sorte de mouvements de manège, soit à droite soit à gauche).

Pas de nystagmus. Pas de strabisme.

Les jours suivants, les mêmes symptômes persistent, il ne peut toujours pas se tenir en équilibre, et à toute tentative de marche, il tombe soit à droite soit à gauche. Il ne peut s'alimenter. Il meurt le 6 août.

Autopsie. — Le cervelet a été enlevé presque en entier.

4° Destruction et lésions du vermis.

Observation *a*. — **Chienne** jeune, âgée de deux mois. Poids, 1,750 gr. Opérée le 1er novembre.

Pendant l'opération aucune convulsion.

Après l'opération, posée sur le sol, elle essaie de se dresser sur ses pattes,

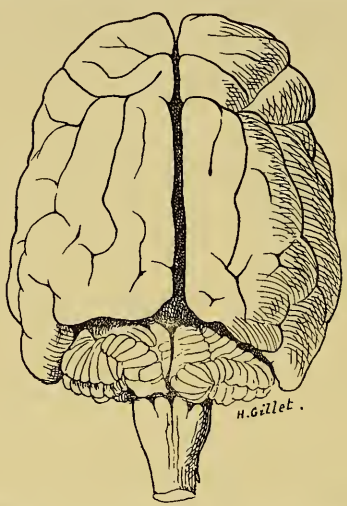

Fig. 95. — *Destruction totale du vermis.*

mais aussitôt les membres antérieurs se mettent en extension, la tête s'incline énergiquement en arrière et elle tombe à la renverse.

Au repos, il n'y a pas d'extension tonique des membres antérieurs, la tête est légèrement étendue. Les yeux regardent en bas et sont animés d'oscillations nystagmiformes verticales.

Le 2. Elle garde au repos la même position que la veille. Le nystagmus persiste; dès qu'elle tente de se dresser sur ses pattes, les mêmes phénomènes se renouvellent : c'est-à-dire extension des membres antérieurs, avec opisthotonos et chute à la renverse. Alimentation impossible. Troubles de la déglutition.

Le 3. *Idem.*

Le 4. Au repos, elle reste couchée sur le ventre, les pattes antérieures repliées en arrière le long du corps, les postérieures dirigées en avant et très écartées, la tête étendue en avant et s'appuyant sur le sol.

Après plusieurs efforts, elle se dresse sur ses pattes et peut se tenir en équilibre ; le corps est alors le sujet d'oscillations antéro-postérieures et transversales assez fortes : elle est incapable de se déplacer en avant, même quand on lui présente un morceau de viande ; elle lève une patte antérieure, pour se porter en avant, mais aussitôt elle recule de plusieurs pas et finalement tombe à la renverse et quelquefois sur le côté. Le phénomène de recul est donc extrêmement marqué. Pendant la station debout, les membres antérieurs et postérieurs sont extrêmement écartés, les postérieurs toujours dirigés en avant.

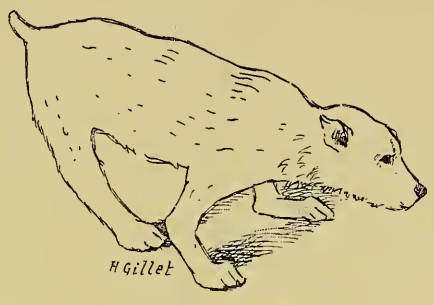

Fig. 96. — *Démarche du chien a. Destruction du vermis. Abduction moyenne des membres antérieurs. Abduction et projection des membres postérieurs. (D'après une photographie instantanée.)*

Les réflexes semblent normaux, il n'y a pas de différence nette entre les deux côtés.

Persistance du nystagmus et de la déviation des globes oculaires en bas.

Elle ne peut ni boire ni manger seule. Mais la déglutition est redevenue normale.

Le 7. Persistance du recul. Impossibilité de marcher en avant.

Les pattes se détachent lentement et difficilement, comme si elles étaient collées au sol.

Disparition du nystagmus. Déviation oculaire encore manifeste.

Elle peut prendre seule les aliments ; les troubles de la station augmentent pendant cet acte ; les oscillations du corps, antéro-postérieures, sont assez intenses ; elle ne peut boire seule : à chaque tentative, la tête se redresse brusquement en arrière et elle tombe à la renverse.

Le 9. Elle commence à marcher en avant, les pattes antérieures écartées ; les pattes postérieures très écartées et portées très en avant sont détachées difficilement du sol, puis brusquement soulevées, et elles retombent de même : en somme, elle lance les membres postérieurs un peu comme un ataxique ; de

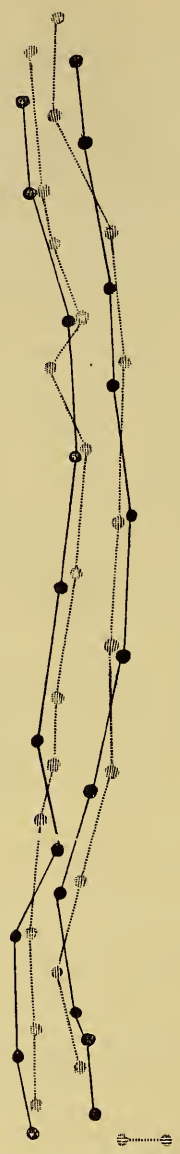

FIG. 97 — *Tracé de la marche du chien a. Les pattes postérieures marquées en noir sont plus écartées que les pattes antérieures indiquées en gris. En bas et à droite, écartement des pattes ramenées à leur position normale.* (Echelle de 1/12.)

plus le train postérieur se porte soit à droite soit à gauche. Pendant la marche, quelques oscillations antéro-postérieures.

Ces oscillations augmentent pendant la préhension des aliments, la défécation, la miction.

Déviation des globes oculaires en bas.

Pas de tremblement, ni d'oscillations de la tête.

Les jours suivants, les mêmes phénomènes se reproduisent pendant la marche; les oscillations du tronc disparaissent; seules l'abduction et la projection des pattes postérieures persistent.

Le 10 décembre. *Idem.*

Elle peut manger et boire seule, mais pendant ces deux actes, les oscillations du tronc, quoique peu marquées, sont encore très manifestes.

Elle peut se dresser sur ses pattes postérieures pour saisir un morceau de viande.

Le 12. Elle commence à aboyer. L'occlusion des yeux n'augmente pas les troubles de la station ou de la marche.

Elle peut avancer avec un poids de 100 grammes attaché à chaque membre postérieur (ce qui est assez considérable par rapport au poids total) ; la marche est alors moins régulière, mais les pattes sont soulevées avec énergie.

11 janvier 1897. La marche est la même. Les réflexes sont normaux.

Soumise à l'action de la force centrifuge, la réaction normale se produit.

Disparition de la déviation des globes oculaires en bas.

Oscillations et titubation légère pendant la préhension des aliments, la défécation et la miction.

Elle nage bien : avant l'opération, elle n'avait jamais nagé.

Poids, 2 k. 370 gr.

L'animal est sacrifié le même jour.

Autopsie. — Le vermis a été enlevé entièrement. L'écorce des hémisphères n'a pas été lésée.

Lésion accessoire. — Les tubercules quadrijumeaux ont été séparés l'un de l'autre par l'incision et sur la ligne médiane, mais ils sont intacts (mascroscopiquement).

Observation *b*. — **Chat** jeune, âgé de six semaines. Poids, 540 grammes.

Opéré le 21 mai 1896.

Immédiatement après l'opération, il se tient sur ses quatre pattes, mais immobile.

Quelques heures après, il marche en titubant, il lance les pattes; les chutes sont fréquentes et se font indifféremment sur un côté ou sur l'autre.

Il n'y a pas de modification de la sensibilité.

La tête est le siège d'oscillations de très faible amplitude.

Il n'y a pas de déviation des yeux.

Le lendemain 22 mai, les mêmes phénomènes se reproduisent : oscillations de la tête, titubation légère, l'animal marche en écartant les pattes, mais droit

devant lui sans être entraîné ni d'un côté ni de l'autre. Il ne marche du reste que si on l'y force, en provoquant la douleur, en lui marchant sur la queue ; sinon il garderait toujours le repos. On lui présente du lait ; les oscillations de la tête augmentent et sont très intenses quand il boit.

Les jours suivants le même état persiste : il marche toujours les pattes écartées et lentement, avec précaution, les chutes sont beaucoup moins fréquentes, néanmoins, il garde volontiers le repos. Quand on le suspend par la peau du dos, les quatre membres s'agitent avec une égale vigueur ; par conséquent il n'y a aucune trace de paralysie.

2 juin. Les symptômes se sont atténués, il marche même en écartant moins les pattes, les oscillations de la tête deviennent de plus en plus rares, même quand il boit ou mange ; l'occlusion des yeux n'augmente pas les symptômes : quand on le met sur un plan incliné il reste immobile ; si on l'excite, il marche avec précaution et assez lentement, mais sans tomber. Il peut se tenir quelques secondes sur ses pattes postérieures ; ainsi, si on suspend au-dessus de sa tête un morceau de viande attaché au bout d'une ficelle, il se dresse sur ses pattes postérieures pour l'attraper. Lâché à 1 mètre au-dessus du sol, il retombe sur ses pattes.

Les jours suivants les symptômes vont en s'atténuant de plus en plus.

Le 29. Ils ont complètement disparu, l'animal est sacrifié : il pèse 920 grammes.

Autopsie. — Lésion des 2/3 postérieurs de l'écorce du vermis.

Observation *c*. — **Chat** adulte, bien constitué, vigoureux : survie 25 jours. (Opéré avec l'anse galvanique.)

Aussitôt après l'opération (anesthésie par le chloroforme), l'animal posé sur le sol tombe sur le côté gauche, la tête se relève et s'incline en arrière, les membres se raidissent, surtout les membres antérieurs : il cherche à reprendre sa position normale, mais il retombe sur le flanc gauche.

Les trois premiers jours qui suivent l'opération, les mêmes symptômes persistent, l'animal ne marche pas encore, il reste immobile dans sa cage et plongé dans un état de torpeur très accusé.

Le quatrième jour, il commence à marcher, mais il est entraîné du côté gauche, sur lequel il tombe presque aussitôt ; il ne peut continuer sa marche qu'en s'appuyant contre un mur et en prenant son point d'appui sur le flanc gauche : parfois la tête s'infléchit fortement en arrière (opisthotonos), il se soulève sur les pattes postérieures et tombe à la renverse.

Le septième jour, l'animal peut reposer sur ses quatre pattes sans être entraîné à gauche ; mais les membres antérieurs sont en abduction et toujours en extension tonique, les pattes postérieures à demi fléchies. Il s'accote contre un mur. Le tronc est animé d'oscillations.

Pendant la marche, il se déplace tout d'une pièce, comme mu par un véritable mouvement de translation d'abord à gauche, puis à droite ; ces mouvements se combinent avec une légère tendance au recul : c'est la démarche

ébrieuse. Les membres sont en extension tonique, la tête raide et très légèrement inclinée à gauche. Le mouvement de translation du côté gauche est plus marqué que celui vers le côté droit. Les pattes postérieures sont soulevées d'une façon exagérée, brusquement et retombent en frappant le sol. Pendant la course, les phénomènes sont encore plus accentués : du reste l'animal se fatigue rapidement et se laisse tomber sur le côté gauche, gardant cette position jusqu'à ce qu'on l'excite de nouveau.

Si on supprime la vue en couvrant ses yeux, ces troubles s'accentuent, surtout la tendance au recul : à peine l'animal a-t-il fait les premiers efforts pour avancer qu'il tombe en arrière et sur le côté gauche. La marche sur un plan incliné augmente également la titubation : lorsqu'il essaie de gravir une pente, un escalier, il tombe à la renverse. Il n'y a pas de troubles oculaires, pas de strabisme, les yeux sont fixes comme la tête et les membres antérieurs.

Le huitième jour, la démarche est la même, avec cette différence que la tendance à se diriger vers la droite est équivalente à celle à se diriger vers la gauche : la démarche ébrieuse est très nette. Les autres phénomènes persistent.

Les jours suivants, la tendance de l'animal à se diriger à droite s'accentue. Elle est même plus marquée que le mouvement de translation vers la gauche.

Le dix-septième jour, l'entraînement à droite est si marqué que l'animal tombe du côté droit, puis il roule un tour sur lui-même, autour de l'axe longitudinal. La rigidité des membres est aussi marquée : la tête regarde encore légèrement à gauche. Les réflexes sont exagérés.

Depuis l'opération, l'animal a toujours maigri, et l'émaciation est très prononcée : néanmoins il s'alimente un peu et ne vomit pas les aliments. En dehors des examens, il reste dans sa cage dans un état somniforme assez accusé ; lorsqu'on le sort de sa cage pour l'examiner, il marche aussitôt dans sa direction. Enfin, on observe parfois dans la patte postérieure gauche quelques secousses comparables à celles de la trépidation épileptoïde.

Les jours suivants, rien de particulier à noter : l'entraînement à droite diminue, la démarche devient de nouveau comparable à celle de l'ivresse, mais la titubation est moins marquée qu'au début. Le vingt-sixième jour au matin l'animal est trouvé mort dans sa cage.

Autopsie. — Sur le bord gauche du vermis, dans son quart inférieur, on distingue le point de pénétration de l'anse galvanique ; les coupes seules peuvent indiquer la topographie de la lésion. Les coupes sériées du vermis montrent qu'il a été traversé obliquement dans le sens antéro-postérieur de bas en haut, par l'anse galvanique et que le noyau du toit du côté gauche a été complètement détruit, la commissure antérieure n'a été intéressée que sur un trajet très court. Le noyau dentelé a été lésé sur son bord interne mais très légèrement.

Observation *d.* — **Chat** jeune, âgé de six semaines. Poids : 485 grammes, opéré le 21 mai 1896.

Pendant l'opération, il a perdu beaucoup de sang. Aussi immédiatement après l'opération reste-t-il immobile. Pas de mouvements de rotation.

Le lendemain, 22 mai, il fait des efforts pour se tenir sur ses quatre pattes ; à peine a-t-il pris cette position qu'il se produit de grandes oscillations du corps qui le font tomber aussitôt du côté gauche. La tête est légèrement inclinée en arrière et à gauche. Pas de déviation oculaire appréciable.

Le 23. Il se tient sur ses pattes, mais le corps et la tête sont le siège d'oscillations transversales et antéro-postérieures qui augmentent quand il essaie de marcher : après deux ou trois enjambées, il est entraîné vers le côté gauche et tombe sur le flanc gauche. Aussi s'appuie-t-il du côté gauche contre le mur ou les objets environnants. Démarche titubante. Abduction marquée des membres. Quand on le suspend par la peau du dos, les quatre pattes s'agitent avec la même énergie : aucune paralysie.

Le 25. Les oscillations de la tête et du tronc sont plus faibles. La démarche est moins incertaine, les chutes moins fréquentes : sauf quand sous l'influence d'une excitation douloureuse, il accélère la marche, alors la patte antérieure gauche se replie brusquement sous le tronc et l'animal tombe sur le flanc gauche. Les pattes, surtout les antérieures sont très écartées ; elles sont détachées du sol après plusieurs hésitations, les pattes postérieures sont plus faibles et fléchissent souvent. Il peut boire seul le lait qu'on lui présente dans une assiette, il ne se produit pas à ce moment de grandes oscillations, mais il survient un tremblement de la tête à oscillations transversales de très faible amplitude. Les troubles de la marche s'exagèrent quand on le place sur un plan incliné.

Le 29. Amélioration très sensible. La marche est néanmoins titubante et il s'accote le plus souvent contre un mur, quand il veut avancer. Il boit et mange bien, mais, quand il boit, la tête se porte trop brusquement dans le liquide et dépasse le but; de même quand elle se relève, elle est attirée trop brusquement en arrière, ce qui détermine une titubation et des oscillations plus grandes.

Les troubles de l'équilibre augmentent encore quand il accélère la marche, ou quand on fixe son attention en suspendant un morceau de viande au-dessus de sa tête; les oscillations du tronc, transversales et antéro-postérieures, augmentent aussitôt d'intensité, il se produit de grands déplacements du corps, plus manifestes encore quand il cherche à saisir la viande qui lui est ainsi présentée.

L'occlusion des yeux n'augmente pas ces troubles; au début seulement il se produit une très légère tendance au recul.

Les jours suivants. Persistance des mêmes symptômes avec atténuation progressive.

8 juin. Il marche beaucoup mieux, la titubation est moins grande; la démarche est lente. Les oscillations apparaissent et deviennent même assez intenses quand il cherche à saisir sa nourriture, quand il lève les pattes antérieures pour prendre un morceau de viande suspendu au-dessus de sa tête, il retombe aussitôt et maladroitement sur le sol.

Le 29 juin. L'animal est maigre, et marche encore très lentement, et en s'appuyant contre les murs, les pattes antérieures très écartées; la fatigue survient vite après tout effort, et il s'affaisse sur le sol.

L'animal est sacrifié le même jour, il pèse 900 grammes.

Autopsie. — Ablation des deux tiers postérieurs du vermis ayant empiété très légèrement sur l'écorce des deux hémisphères.

Observation *e*. — **Chat** jeune, âgé de six semaines. Poids, 320 grammes. Opéré le 14 avril 1896.

Cautérisation du vermis. (Cette cautérisation n'a pas intéressé toute la surface de l'écorce cérébelleuse ; voir autopsie.) Pendant la cautérisation de ces parties, il ne se produit aucune secousse ni aucune convulsion dans les muscles du corps et de la tête, ou des membres ; l'animal n'avait pas été anesthésié.

Aussitôt après l'opération, il est détaché et livré à lui-même. Il avance en soulevant les pattes antérieures d'une façon exagérée au-dessus du sol ; les pattes postérieures sont au contraire ramassées sur elles-mêmes et parésiées. Les membres antérieurs sont en extension tonique et très écartés, la tête est dirigée en arrière, sans opisthotonos et sans raideur. La démarche est titubante, les chutes sont fréquentes et se font soit à droite, soit à gauche, sans aucune prédominance. Du reste, après quelques hésitations, il se relève seul. Le corps tremble comme s'il avait froid.

Pas de troubles oculaires.

15 avril 1896. L'extension tonique des membres antérieurs a disparu, mais ils sont toujours plus écartés que normalement soit dans la simple station sur les quatre pattes, soit pendant la marche. La parésie des membres postérieurs, quoique moins marquée que la veille, persiste néanmoins ; ils restent à demi fléchis. Pendant la marche, il n'y a plus d'oscillations ni de tremblement du corps, aucune chute. Il marche seulement les pattes écartées, lentement, avec précaution.

Quand on le soulève par la peau du dos, les quatre membres s'agitent, surtout les deux membres antérieurs.

L'occlusion des yeux ne détermine l'apparition d'aucun autre phénomène, si ce n'est un très léger mouvement de recul au début.

Placé sur le dos il n'éprouve aucune difficulté à se remettre dans la station debout.

Lorsqu'il boit, il affleure le liquide comme un chat normal, puis, lorsqu'il a cessé de boire, il relève un peu trop brusquement la tête, ce qui détermine un léger mouvement de recul.

Le 16. Même état que la veille. Pendant la marche, les pattes postérieures sont détachées difficilement du sol. Émaciation.

Le 17. *Idem*. Pourtant, il élargit moins la base de sustentation que les jours précédents. La fatigue survient vite et après quelques secondes de marche, il se produit des oscillations antéro-postérieures du tronc et des oscillations latérales de la tête.

Placé sur un plan incliné, il reste immobile. Il s'alimente peu.

Le 18. Les troubles ont augmenté depuis la veille. Les oscillations du tronc

et de la tête apparaissent dès le début de la marche, il tombe soit à droite, soit à gauche. Amaigrissement. Fatigue rapide.

Le 19. Titubation très nette, avec oscillations du tronc dans les deux sens, oscillations de la tête. Écartement exagéré des pattes. Chutes fréquentes. Mis sur le dos il reprend difficilement l'attitude normale. La fatigue survient vite et au bout de quelques secondes, il se traîne sur le sol. Oscillations de la tête et du tronc quand il boit, du reste il s'alimente peu. Émaciation extrême.

Le 20. Il meurt.

Autopsie. — Lésion du vermis postérieur.

Observation *f*. — **Chien** très jeune (4 mois). Poids, 5 kilos.

Opéré le 20 août.

Après l'opération, il reste indifféremment couché sur le flanc droit ou sur le flanc gauche. Les membres antérieurs sont en extension tonique et la tête fortement infléchie en arrière. Il s'agite, remue la tête et les membres, mais il n'existe pas de mouvement de rotation.

Nystagmus vertical des deux globes oculaires très prononcé.

Le 21. *Idem*. Il avale bien le lait introduit dans la gueule.

Le 22. Hyperextension tonique de la tête et du tronc (opisthotonos), avec élévation du regard et nystagmus vertical, s'accentuant quand on le suspend par la peau du dos ; la tête se tord un peu en spirale de telle sorte que le museau regarde à droite et en haut, l'occiput en bas et à gauche. Extension des membres antérieurs. Les membres postérieurs sont souples. Quand on pose l'animal sur le sol dans la position de la station debout, il se produit une chute en arrière. Déglutition facile.

Le 23. *Idem*. Suppuration abondante. Il refuse tout aliment.

Le 24. *Idem*. Mort dans la nuit du 24 au 25.

Autopsie. — Destruction totale du vermis.

Observation *g*. — **Lapin** opéré le 29 mai 1896.

Anesthésie par l'éther. Après l'opération, il reste couché sur le flanc ; à toute tentative qu'il fait pour se relever, il tombe. Le lendemain, l'animal se tient difficilement en équilibre, il ne peut avancer. Le train postérieur ne peut se dresser, il reste appuyé sur le sol à gauche, les membres postérieurs étant dirigés en avant et à droite. Les membres antérieurs sont étendus en avant, la tête rejetée en arrière.

Peu à peu il réussit à se tenir en équilibre, mais pendant plusieurs semaines, il ne peut se déplacer en avant, il recule toujours, de quelque façon que l'on cherche à le mettre en mouvement.

Il est sacrifié au bout de trois mois.

Le recul est en résumé le seul phénomène observé.

Autopsie. — Section du vermis sur la ligne médiane et dans presque toute son étendue (dans le sens antéro-postérieur).

Observation *h*. — **Lapine** adulte.

Opérée le 3 avril 1896, par le gavalnocautère. Anesthésie par l'éther.

Après l'opération, aucun trouble.

Les jours suivants on ne découvre aucun trouble de l'équilibre dans la station ou dans la marche; peut-être la tête est-elle plus inclinée en arrière ; l'animal garde le plus souvent le repos et il se traîne plutôt qu'il ne marche.

Le 6. Il repose sur le flanc droit contre la paroi de la cage, la tête est inclinée en arrière (opisthotonos), la contracture est très intense : elle regarde aussi un peu vers la droite. Les membres antérieurs sont en extension tonique.

Quand on le suspend en le saisissant par la peau du dos, il se défend moins que les jours précédents.

Placé sur le sol sans appui, il tombe sur le flanc droit et quand il veut avancer il se traîne du côté droit. S'il se maintient quelques instants dans la station normale, son corps est le siège d'oscillations horizontales qui entraînent rapidement sa chute à droite. Pas de troubles oculaires.

Le 7, même état.

Le 8, il est trouvé mort dans sa cage.

Autopsie. — Destruction de l'écorce du lobe médian dans presque toute son étendue.

Observation *i*. — **Cobaye** mâle, adulte. Poids, 585 grammes.

Opéré le 2 avril 1896. Anesthésie par l'éther.

Après l'opération, il tourne deux ou trois fois sur lui-même autour de l'axe longitudinal vers la droite. Pendant la marche, il tombe assez souvent sur le côté droit.

Le 3. Très légère tendance à se porter toujours à droite pendant la marche (mouvement de manège). Pas d'autres symptômes.

Le 4. Aucun trouble.

Survie de quinze jours. Pas d'amaigrissement.

Autopsie. — Destruction du tiers moyen du vermis.

Observation *j*. — **Cobaye** mâle, adulte. Poids, 495 grammes.

Opéré le 2 avril 1896. Anesthésie par l'éther.

Immédiatement après l'opération, tendance au recul ; les pattes antérieures se mettent en extension tonique, la tête étendue en arrière (opisthotonos).

Le 3 au matin, au repos, les pattes antérieures et la tête gardent la même position que la veille. Oscillations du tronc dans le sens transversal. Il marche en rampant, les pattes postérieures très écartées. Par intervalles, il se produit deux ou trois pas de recul, puis une chute en arrière et sur le côté (le plus souvent à droite).

Pas de déviations oculaires.

Il mange bien, mais la préhension des aliments s'accompagne d'oscillations du tronc assez intenses.

Le soir les phénomènes sont moins marqués.

Le 4. Les symptômes ont beaucoup diminué. L'extension tonique des membres antérieurs, l'opisthotonos et le recul ont disparu ; il persiste quelques oscillations du tronc pendant la préhension des aliments : elles disparaissent au bout d'un ou deux jours.

Le 7. On n'observe aucun symptôme.

Après quinze jours de survie, l'animal est sacrifié ; pas d'amaigrissement.

Autopsie. — Destruction du tiers inférieur du vermis.

5° Destructions diverses du cervelet.

Observation P. — **Chienne** adulte. Poids, 13 livres.
Opérée le 25 septembre 1896.
Aucune secousse, pendant l'opération.
Après l'opération, elle reste couchée sur le flanc gauche ; il ne se produit

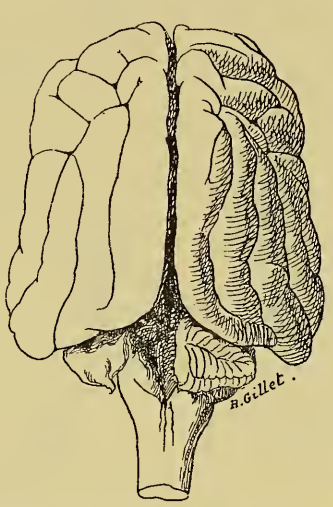

Fig. 98. — *Destruction du vermis et de l'hémisphère gauche.*

aucun mouvement de rotation autour de l'axe longitudinal. Les membres antérieures sont en extension tonique, la tête inclinée fortement en arrière : opisthotonos.

Le 26. *Idem.* La déglutition des aliments solides ou liquides introduits dans la gueule de l'animal se fait bien. Même attitude que la veille. Les yeux sont déviés, l'œil gauche en bas et en dedans, l'œil droit en dehors.

Le 28. Même déviation des globes oculaires, sans nystagnus. Elle repose indifféremment sur le flanc droit ou sur le flanc gauche. Quand on la suspend par la peau du dos, la tête et le tronc s'inclinent fortement à gauche (pleurothotonos), la déviation des globes oculaires s'accentue ; les membres antérieurs

et postérieurs gauches se mettent plus en extension que les droits et, à cause de l'incurvation du corps, se rapprochent par leurs extrémités inférieures. Sur le sol, elle se débat fréquemment et s'agite, mais il n'y a pas de mouvements de rotation.

Le 2 octobre. Elle fait plusieurs tentatives pour se dresser sur ses pattes, mais les membres antérieurs seuls se mettent en extension, les membres postérieurs plus faibles ne quittent pas le sol ; aussitôt que les membres antérieurs se sont dressés, de grandes oscillations transversales et antéro-postérieures déterminent la chute de l'animal soit à gauche, soit à droite, le plus souvent en arrière et à droite.

Le 6. *Idem.* Parfois un ou deux mouvements de rotation autour de l'axe de

Fig. 99. — *Attitude du chien P. Chute en arrière et à droite. (D'après une photographie instantanée.)*

droite à gauche. Déglutition normale, mais la préhension des aliments est impossible. Elle ne peut boire que la tête maintenue.

Le 9. Impossibilité de se tenir en équilibre, elle commence pourtant à se lever au-dessus du sol sur ses quatre pattes. Elle mange et boit seule, mais ces deux actes ne sont exécutés qu'avec les plus grandes difficultés ; les grandes oscillations, qui apparaissent dès le début, déterminent des déplacements considérables du tronc et des chutes plus fréquentes en arrière et à droite ; en réalité elle ne peut laper une fois sans être entraînée aussitôt en arrière.

Le 12. *Idem.* Quand elle se met en marche, elle cherche un point d'appui

sur le flanc droit, la tête a toujours une tendance à s'étendre fortement en arrière ; si on l'empêche de s'appuyer au mur, elle tombe à la renverse, en arrière et à droite.

Si on la suspend, au contraire, par la peau du dos, la tête se porte à gauche et les membres du même côté, en extension, se rapprochent encore par leurs extrémités. Il existe aussi un pleurothotonos tel que la concavité regarde à gauche.

Grandes oscillations du tronc dans tout acte intentionnel.

Le 18. *Idem.* Pendant la préhension des aliments, la chute se fait presque toujours en arrière et à droite : quelquefois même, le mouvement de recul et l'opisthotonos sont tellement violents qu'ils produisent une véritable culbute Aussi la progression est-elle très difficile et ne peut se faire que si l'animal s'accote contre un mur par le flanc droit.

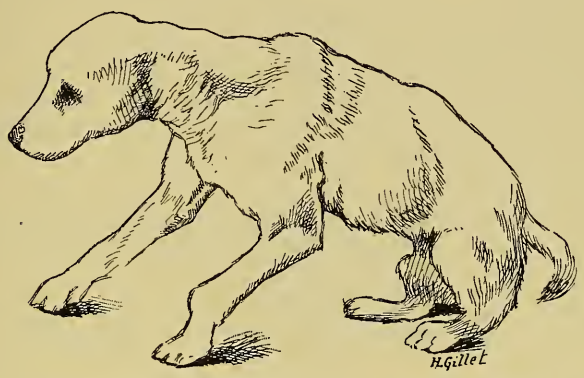

FIG. 100. — *Attitude du chien P. dans la station. Abduction des membres antérieurs. (D'après une photographie instantanée.)*

Le 21. *Idem.*

La déviation des yeux est moins marquée : ils sont plutôt déviés en bas et agités de quelques secousses nystagmiformes.

Le 25. Dans les tentatives de marche, les pattes s'écartent plus que normalement et sont soulevées brusquement.

Le réflexe patellaire est plus marqué à gauche.

4 novembre. Elle commence à avancer, la démarche est irrégulière, les pattes légèrement écartées sont soulevées très haut au-dessus du sol, le corps est porté alternativement à gauche, puis à droite, puis de nouveau à gauche ; les déplacements vers la droite sont toujours beaucoup plus grands. Les membres postérieurs semblent plus faibles que les antérieurs et se détachent plus difficilement du sol. La fatigue survient vite. L'arrêt n'est pas lent, mais au contraire brusque, toujours provoqué par une chute.

Le réflexe patellaire est plus fort à gauche.

Les deux yeux regardent en bas.

Au repos, la tête oscille quand elle n'est pas appuyée.

Elle n'aboie pas.

Le 30. *Idem.* Très légère augmentation des troubles de la marche par l'occlusion des yeux (les chutes sont plus fréquentes, les déplacements du corps plus considérables).

La marche sur un plan incliné est impossible ; dans l'ascension ou la descente d'un escalier, il se produit des culbutes, l'animal roule sur lui-même, etc.

Pendant le mois de décembre, il ne se produit pas de modifications dans son état ; les troubles de la marche s'atténuent très peu. On constate toujours l'augmentation des oscillations et de la titubation dans tous les changements d'attitude. (Marche, défécation, miction, préhension des aliments, etc.)

4 janvier 1897. Marche très altérée. Yeux encore un peu déviés, surtout le droit (en dehors).

Inflexion latérale légère de la colonne cervicale, la tête regardant à gauche avec mouvement de torsion ; occiput regardant en bas et à droite.

Réflexe patellaire plus marqué à gauche.

L'animal nage bien ; pourtant, au début, il tourne plusieurs fois sur lui-même (Mouvements de rotation autour de l'axe longitudinal) ; puis il nage comme un chien normal, mais la fatigue survient vite.

Sacrifié le 13 janvier 1897.

Autopsie. — Extirpation du vermis, et de l'hémisphère gauche.

Lésion accessoire. — Extirpation des tubercules quadrijumeaux postérieur et antérieur gauches.

Observation Q. — **Chienne** jeune, âgée de deux mois. Poids : 1,700 grammes.

Borgne de l'œil gauche.

Opérée le 18 octobre.

Pendant l'opération, il ne se produit aucune convulsion dans les muscles de la tête, du tronc ou des membres.

Immédiatement après l'opération, il se produit une extension tonique des membres antérieurs et postérieurs. La tête, en extension, est rejetée en arrière. Il n'y a pas de déviation appréciable des yeux. Pas de nystagmus. Pas de mouvements de rotation autour de l'axe longitudinal. A chaque tentative qu'elle fait pour se dresser sur ses pattes, ou à chaque effort, elle retombe toujours sur le flanc gauche.

Le lendemain : Même état, elle s'alimente bien (mais elle ne prend pas elle-même les aliments).

Il y a toujours impossibilité de se tenir en équilibre, elle réussit pourtant à se dresser sur ses deux pattes antérieures, mais elle ne peut garder cette position et retombe presque aussitôt à gauche ; le tronc et la tête sont le siège d'un tremblement continuel ; les oscillations sont petites, mais augmentent dans l'effort.

Strabisme externe de l'œil gauche.

Le 20. *Idem.* L'animal fait de plus fréquentes tentatives de station sur les

pattes, ou de marche ; il se produit aussitôt de grandes oscillations du corps et de la tête; les pattes antérieures se replient sous le tronc et restent dirigées en arrière; la tête est penchée en avant. Aussitôt après la chute, elle fait une nouvelle tentative, les pattes sont plus écartées que normalement, mais elles se replient bientôt sous le corps; l'animal semble avancer par des inflexions latérales du tronc simulant ainsi les mouvements de reptation. Quand on lui présente de la viande, la tête exécute de grandes oscillations; ce n'est qu'après de nombreux efforts qu'elle peut réussir à saisir un morceau.

La sensibilité semble très bien conservée, quand on marche sur la patte ou

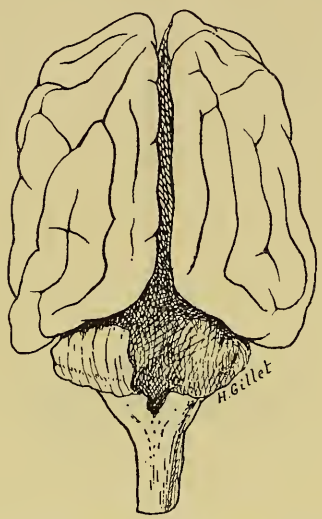

Fig. 101. — *Ablation du vermis et d'une partie de l'hémisphère droit.*

sur la queue, elle exécute aussitôt de grands mouvements pour se soustraire à ces excitations douloureuses.

Les réflexes patellaires sont exagérés des deux côtés.

Il n'y a plus de déviation oculaire, pas de nystagmus.

La contracture a complètement disparu. Quand on la suspend par la peau du dos, les membres sont souples et exécutent des mouvements, il ne se produit aucune inclinaison du tronc.

Le 21 et les jours suivants: persistance des mêmes symptômes; pourtant en écartant beaucoup les membres antérieurs, elle réussit à se tenir quelques secondes sur les quatre pattes; elle saisit plus rapidement les aliments, malgré de grandes oscillations, mais elle ne peut boire seule.

Le 26, elle meurt. Poids: 1,100 grammes.

Autopsie. — Ablation du vermis et de la moitié de l'hémisphère droit.

Observation R. — **Chien**, bouledogue, adulte. Poids: 8 kilos.

Opéré le 10 septembre.

Pendant l'opération, aucun mouvement de la tête ou des membres.

Après l'opération, l'animal encore endormi est placé sur le sol, il reste indifféremment couché sur le côté droit ou sur le gauche, les membres antérieurs en extension tonique, la tête également.

Quelques heures après l'opération : mouvements de rotation autour de l'axe longitudinal de droite à gauche, quand on le place sur le sol, ou bien encore

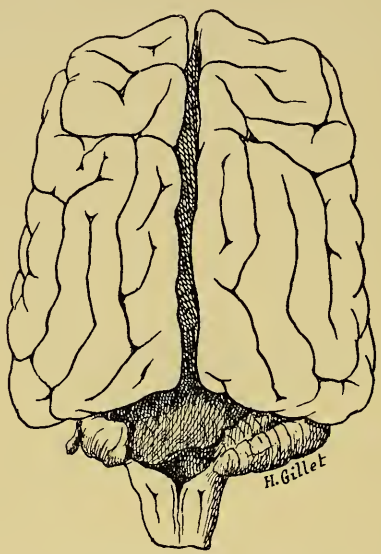

Fig. 102. — *Destruction du vermis en totalité et des hémisphères en partie.*

dans sa cage, lorsqu'on le caresse ou quand on fait du bruit auprès de lui. Au repos, il reste couché sur le flanc gauche la tête et les membres en extension.

Les yeux sont déviés: l'œil droit en dehors et en haut, l'œil gauche en dedans.

Le strabisme se complique de quelques oscillations des globes oculaires (nystagmus).

Le 11, mêmes symptômes que la veille, il déglutit bien l'eau qu'on lui introduit dans la gueule. Suspendu par la peau du dos, les mêmes mouvements de rotation tendent à se produire : la tête exécute de grands mouvements de rotation. Les jours suivants, les mouvements de rotation persistent, mais ils sont beaucoup moins rapides. Le strabisme persiste.

Au repos, il est couché sur le flanc gauche ; si on le pose sur le flanc droit, il reprend sa position ; il ne fait pas encore de tentative de marche.

Le 15, il ne se produit plus de mouvements de rotation, soit spontanés, soit provoqués. Au repos, il est couché sur le flanc gauche. Le strabisme a diminué, mais il est encore très manifeste. Il mange bien tout ce qu'on lui donne, mais il ne peut prendre seul les aliments, à cause des oscillations considérables de la tête et du tronc.

Le 21, *au repos*, couché en arc de cercle, la concavité formée par le tronc regarde indifféremment à droite ou à gauche. La tête regarde à gauche, elle oscille. Le tremblement devient très intense quand il veut prendre les aliments (oscillations irrégulières comme direction, comme fréquence et comme amplitude) : le plus souvent, on est obligé de lui fixer la tête avec les mains pour qu'il réussisse.

Léger degré de strabisme du même sens que les jours précédents.

Suspendu par la peau du dos, la tête s'incline fortement à gauche, subissant en même temps un mouvement de torsion qui porte l'occiput en bas et à gauche et le museau en haut et à droite. Les deux pattes antérieures se mettent en extension. Il se met dans la même position qu'il prenait lorsqu'il exécutait encore des mouvements de rotation autour de l'axe longitudinal.

Marche : nulle.

Le 24, au repos, même attitude. Suspendu par le dos : même inclinaison de la tête et du tronc.

Pendant la préhension des aliments, oscillations très marquées de la tête et du tronc.

Diminution très grande du strabisme qui n'est plus perceptible que du côté gauche.

Il cherche à exécuter quelques mouvements comme pour se tenir sur ses pattes : le membre antérieur droit s'étend et soulève le tronc, mais le membre antérieur gauche reste replié sous le tronc ; le membre droit, en s'arcboutant ainsi sur le sol détermine des déplacements du corps vers le côté gauche.

Réflexe patellaire plus marqué à gauche.

Le 28, au repos, *idem*. Tremblement toujours irrégulier comme fréquence, amplitude et direction. Lorsque la tête prend un point d'appui sur le sol ou sur une autre partie du corps, elle reste immobile. Il n'y a plus de strabisme. Le regard est fixe et semble indifférent au monde extérieur.

Il commence à marcher ; les pattes sont en extrême abduction : le train postérieur se soulève à peine et reste presque constamment en contact avec le sol, sur la fesse gauche. Avant de pouvoir se mettre dans une telle position, dans laquelle il ne reste d'ailleurs en équilibre que pendant quelques secondes, il doit au préalable faire plusieurs tentatives qui ne sont suivies de succès qu'après quelques chutes sur le flanc gauche. Lorsqu'il avance, au moment où la patte gauche se détache du sol pour se porter plus en avant, elle se replie brusquement sous le tronc, et tout le corps est entraîné à gauche et retombe sur le flanc ; le train postérieur ne se soulève qu'incomplètement et le membre postérieur gauche moins étendu que le droit prédispose ainsi à la chute La fatigue survient vite.

Placé dans un escalier, il se place contre le mur ; pour la descente, il se laisse

glisser ; si on le met dans le sens de l'ascension, il soulève ses pattes antérieures, le tronc et la tête s'étendent fortement (opisthotonos) et il retombe à la renverse.

Devant les aliments, il écarte ses membres antérieurs le plus possible, puis la tête décrit de grandes oscillations, qui entraînent des chutes jusqu'à cinquante centimètres à un mètre du but proposé.

Il n'aboie pas, même quand on le frappe.

Pour qu'il puisse boire, on est obligé de lui maintenir la tête avec les mains, sinon au moment où le museau affleure le liquide, la tête, le tronc et les membres se raidissent et il tombe en arrière et à gauche.

6 octobre. La marche est encore très pénible. La direction générale est conservée, mais il s'avance suivant une ligne brisée, étant successivement entraîné à gauche puis à droite, mais toujours plus à gauche. En somme, il titube et il tombe fréquemment. La chute a toujours lieu à gauche. Le membre antérieur gauche se replie sous le tronc et le corps tombe sur le flanc gauche comme une masse. Les membres antérieurs très écartés, mais moins qu'au début, ne se détachent brusquement qu'après plusieurs hésitations pendant lesquelles il se produit de grandes oscillations transversales et antéro-postérieures du tronc. Le membre antérieur gauche se soulève plus et plus vite que le droit. Le train postérieur semble toujours faible et les membres posterieurs sont à demi fléchis, le membre postérieur gauche particulièrement.

Le 9. Amélioration de la marche, les pattes sont moins écartées, les chutes moins fréquentes, le train postérieur moins faible.

Il ne peut monter un escalier : il tombe à la renverse au moment où la patte soulevée va franchir une marche. Pour la descente il se laisse glisser le long d'un mur.

Oscillations pendant la préhension des aliments, moins fréquentes.

Les jours suivants, amélioration lente mais progressive.

Le 16, marche presque en ligne droite, le tronc et la tête très légèrement infléchis à gauche. Les membres antérieurs encore très écartés, surtout le gauche ; les membres postérieurs moins écartés ont une position à peu près normale. Les membres gauches sont soulevés plus haut que les droits. Par instants, il se produit encore une titubation assez marquée, mais les chutes deviennent très rares.

Impossibilité de monter un escalier.

Oscillations moins larges et moins fréquentes dans la préhension des aliments.

C'est au moment du changement d'attitude (passage de la position couchée à la station debout, mise en marche, arrêt, action de se gratter, de se secouer), que la titubation et les oscillations du corps deviennent les plus intenses. Ainsi quand on attire l'attention de l'animal, en lui présentant au-dessus de lui un morceau de viande, il chancelle ; aussitôt qu'il lève la tête, et s'il essaie de lever une patte ou de se dresser il titube, et tombe sur le côté gauche et en arrière ; ou bien il se produit quelques petits mouvements dans les membres, analogues à ceux que ferait un animal qui serait fixé au sol par des liens étroits et essaierait de se détacher.

Pas d'exagération du réflexe patellaire à gauche.

Jeté à l'eau, il nage pendant quelques secondes, le flanc droit plongeant plus que le gauche, puis, par un mouvement progressif de rotation de gauche à droite, il se place sur le dos et se noierait si on ne venait à son secours; au moment d'atterrir et de franchir le bord, il présente les mêmes troubles de l'équilibre que dans l'ascension d'un escalier, et il retombe à la renverse dans l'eau.

Il est sacrifié le même jour.

Poids: 6 kilos.

Autopsie. — Extirpation du vermis en entier, de la plus grande partie de l'hémisphère cérébelleux gauche (sauf le flocculus), de la moitié de l'hémisphère cérébelleux droit.

Pas de lésion accessoire.

Observation S. — **Chien** griffon, âgé de 14 mois. Poids: 6 kilos.

Opéré le 1er juin 1896.

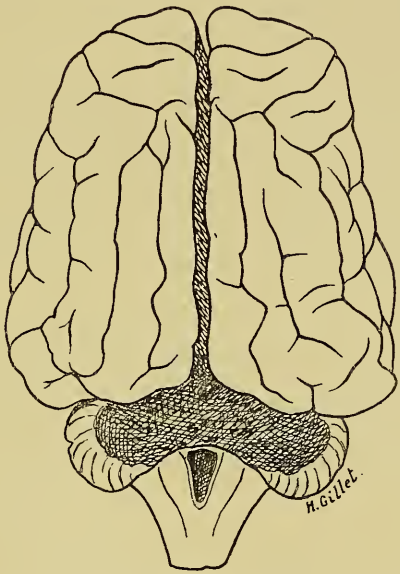

Fig. 103. — *Destruction de la plus grande partie de l'écorce et d'une partie des noyaux gris centraux.*

Immédiatement après l'opération, l'animal posé sur le sol n'exécute aucun mouvement, il reste indifféremment couché sur le flanc droit ou sur le flanc gauche; ses yeux sont clos : il est encore sous l'influence de l'anesthésie.

Les pattes antérieures sont en extension forcée ; les pattes postérieures sont

contracturées en demi-flexion. La tête est en extension forcée et légèrement inclinée à gauche.

Dans l'après-midi, il s'agite beaucoup et tourne autour de l'axe longitudinal de droite à gauche ; la rotation commence en effet par une chute de l'animal sur le côté gauche : il tourne ensuite deux ou trois fois sur lui-même, puis reste couché sur le flanc gauche dans la position décrite plus haut ; une excitation tactile (tact simple) ou auditive provoque de nouveau la rotation autour de l'axe longitudinal qui se fait toujours dans le même sens.

Si on prend la tête de l'animal avec les deux mains et qu'on la place convenablement dans le prolongement de l'axe du corps et bien droite, on constate un strabisme interne des deux yeux très marqué.

Le 2 il s'agite moins, mais les excitations tactiles et auditives déterminent encore des mouvements de rotation autour de l'axe longitudinal (droite à gauche), il ne fait jamais plus de deux ou trois tours de suite.

Posé sur le sol sur le flanc droit, il fait un demi-tour et reste ensuite couché sur le flanc gauche ; les pattes droites sont en extension tonique, les pattes gauches légèrement fléchies ; la tête regarde à droite, le regard est fixe ; il y a un clignement assez fréquent des paupières, mais pas de nystagmus ; il n'existe plus de strabisme.

Quand on le soulève par la peau du dos, de telle façon qu'il n'y ait pas d'inclinaison latérale de la colonne vertébrale, la tonicité est plus marquée dans les pattes du côté droit, qui restent en extension, tandis que les pattes gauches sont flasques, la tête est inclinée alors du côté gauche.

Dans sa cage, il s'accote contre la paroi et peut allonger ses pattes en avant ; le moindre mouvement détermine des oscillations de très grande amplitude de la tête et du tronc dans le sens transversal et antéro-postérieur.

Il déglutit bien le lait qui est introduit dans la gueule.

Le 3. L'animal est dans la même position que la veille, couché sur le flanc gauche : il fait des tentatives inutiles pour se dresser sur ses quatre pattes, il retombe presqu'aussitôt sur le flanc gauche et cette chute est fréquemment suivie d'un ou deux mouvements de rotation autour de l'axe ; dans ces essais, la tête décrit au préalable des mouvements de rotation tels que la nuque regarde directement en bas et à gauche et la face directement à droite : enfin il réussit quelquefois à se tenir en équilibre dans le décubitus abdominal, les pattes antérieures étendues en avant, mais extrêmement écartées ; le train postérieur reste au contraire en contact avec le sol sur la fesse gauche ; mais cette dernière position n'est possible que pendant quelques secondes, pendant lesquelles se produisent des oscillations latérales et antéro-postérieures de la tête et du tronc, de large amplitude, oscillations qui déterminent finalement la chute sur le côté gauche.

Le 4 et les jours suivants : les symptômes sont les mêmes ; il ne peut boire seul ; on est obligé au moyen d'une sonde, de lui introduire le lait dans la gueule. Quand on lui présente des morceaux de viande, la tête est animée de telles oscillations qu'il ne peut en saisir aucun ; il tombe alternativement sur le

flanc droit ou sur le flanc gauche ; aussi est-on obligé de lui introduire les morceaux dans la gueule.

Le 9. Les mouvements de rotation autour de l'axe longitudinal n'existent plus. Il commence à se tenir sur les quatre pattes, les pattes antérieures extrêmement écartées, le train postérieur affaissé. Cette attitude ne peut être gardée que quelques secondes, puis l'animal retombe sur le côté gauche. Quand il est sur ses pattes, la tête regarde encore à droite. Il ne peut s'alimenter seul.

Le 10. Il commence à faire quelques pas, mais les pattes antérieures sont toujours très écartées et les oscillations du tronc extrêmement prononcées.

Le 11. La marche est en progrès, les pattes sont moins écartées, mais le train postérieur est toujours faible; les pattes, après quelques hésitations, se détachent du sol brusquement et retombent de même.

Le tracé (fig. 104) indique les caractères principaux de la marche. L'écartement normal des pattes antérieures étant figuré à droite du tracé, le tracé indique que cet écartement est augmenté pour les pattes antérieures et pour les postérieures, mais celui des pattes antérieures subit de plus fréquentes variations. La direction générale vers le but est conservée : l'animal étant fixé au point de départ de la flèche et une personne se trouvant au point d'arrivée, attirant l'animal avec un morceau de viande, la flèche qui indique la ligne la plus courte est suivie à peu près par l'animal, mais les pattes antérieures figurées en gris décrivent par rapport à cette ligne des oscillations beaucoup plus grandes que les pattes postérieures figurées en noir. En effet, quand il marche, le train antérieur est successivement entraîné à droite, puis à gauche (démarche ébrieuse), le train postérieur au contraire semble servir de pivot à ces mouvements et ne suit pas le train antérieur dans ses mouvements de translation.

La progression est lente et de courte durée, la fatigue survient vite, l'accélération de la respiration très marquée.

Le 13. La marche est moins altérée. Les pattes antérieures ne sont toujours soulevées qu'après tâtonnement, puis le soulèvement se fait d'une façon brusque. Pendant la marche, la tête est tournée du côté gauche.

Au repos, l'animal étant couché sur le ventre, les pattes antérieures étendues en avant, il se produit des oscillations incessantes de la tête et du tronc (surtout transversales).

Il ne peut toujours s'alimenter seul.

Le 15. La marche, bien qu'améliorée, présente les mêmes troubles. L'écartement des pattes, surtout des pattes postérieures, est moins prononcé, le train antérieur se porte encore alternativemenu à droite ou à gauche, tandis que les déviations du train postérieur sont à peine marquées. La marche est un peu plus rapide : il peut courir, il semble même que dans ce dernier cas l'animal marche mieux suivant une ligne droite ; mais l'effort musculaire est très grand, les pattes sont levées très haut au-dessus du sol, enfin la fatigue survient vite. Il ne mange ni ne boit seul.

Les réflexes tendineux sont exagérés des deux côtés.

Le 21. Il commence à boire et à manger seul.

Pour boire, il doit écarter les pattes antérieures, de manière à conserver

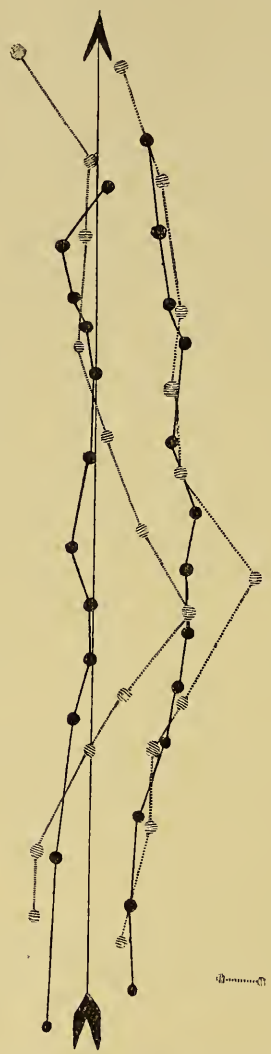

FIG. 104. — *Tracé de la marche du chien S. Oscillations surtout marquées pour les membres antérieurs (en gris). Direction générale vers le but, indiquée par la flèche, conservée. En bas, écartement des pattes ramenées dans leur position normale.* (Échelle 1/12.)

l'équilibre ; pendant qu'il lape, la tête est animée de grandes oscillations, de même que quand il mange ; dans l'acte de la préhension des aliments, ces oscillations semblent même de plus grande amplitude ; quand on lui présente un morceau de viande, à quelques centimètres au-dessus du museau, de façon à lui faire élever la tête, non seulement la tête, mais le corps tout entier est mû comme par un mouvement de translation et l'animal tombe à la renverse ou sur le côté.

Le 29. Les troubles de la marche, de la préhension des aliments, ont beaucoup diminué.

L'écartement des pattes, les oscillations latérales de la tête et du tronc, l'incertitude de la marche persistent, mais à un degré beaucoup moindre.

L'occlusion des yeux n'altère pas sensiblement la marche ; les pattes sont écartées un peu plus, surtout les pattes antérieures, elles sont aussi soulevées plus haut au-dessus du sol ; la progression est plus lente. Il n'y a pas de chute.

La marche sur un plan incliné est beaucoup plus difficile. Il descend difficilement les escaliers, en longeant le mur, et se laisse glisser ; l'ascension est encore plus pénible, il se produit à ce moment des oscillations du tronc extrêmement marquées, l'animal semble attiré successivement à droite, puis à gauche ; les pattes se soulèvent d'une façon exagérée et la chute à la renverse survient fréquemment.

La course semble moins altérée que la marche.

Pendant la miction, la patte est élevée plus qu'à l'état normal, et il se produit de grandes oscillations antéro-postérieures du tronc.

Le sens génital est conservé ; mais les oscillations du tronc, qui surviennent au moment où il va couvrir la femelle, sont tellement intenses qu'il ne peut arriver au but.

La sensibilité a toujours paru intacte.

Les aboiements sont rares.

Le 30, l'animal est sacrifié.

Autopsie. — Ablation de la plus grande partie de l'écorce cérébelleuse (les deux flocculus sont intacts). Une plus grande partie du corps rhomboïde a été enlevée à gauche. Les deux noyaux du toit ont été intéressés dans leur moitié postérieure.

Observation T. — **Chienne** jeune, âgée de trois mois. Borgne de l'œil droit. Poids : 4 kilos.

Opérée le 23 septembre 1896.

Pendant l'opération, aucune secousse clonique.

Immédiatement après l'opération, la tête est contracturée en extension forcée, les membres antérieurs sont en extension tonique.

Le 24. Les membres antérieurs sont souples, mais la tête est toujours en extension tonique. Placée sur le flanc droit, elle se retourne sur le flanc gauche et garde cette position. Posée sur ses pattes, les membres antérieurs se raidissent aussitôt, la tête s'incline fortement en arrière et elle tombe à la renverse.

Pas de strabisme, ni de nystagmus.

Elle déglutit bien les solides et les liquides.

Le 25. Même position que la veille. Quand on excite l'animal, la tête s'incurve en arrière, les membres du côté droit sont plus contracturés et plus en extension que les gauches.

Suspendue par la peau du dos, la tête se porte en arrière, mais indifféremment à droite ou à gauche. Les membres sont souples.

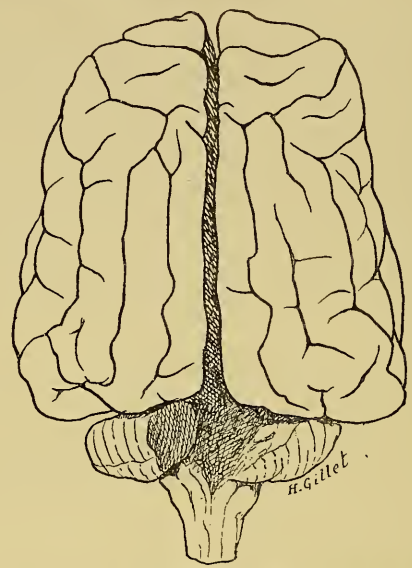

Fig. 105. — *Destruction du vermis et d'une partie des hémisphères.*

Déglutition normale, mais impossibilité de prendre elle-même les aliments et de boire seule.

Le 28. L'impossibilité de se tenir en équilibre persiste ; la tête est plus souple. Les réflexes ne semblent pas exagérés.

Elle exécute quelques mouvements avec les pattes antérieures, elle se dresse même et cherche à marcher, les membres antérieurs sont en abduction, le tronc et la tête commencent à osciller, mais les membres postérieurs ne peuvent se dresser ; après quelques secondes, elle retombe soit sur le côté droit, soit sur le gauche.

Elle peut saisir seule les aliments.

Les jours suivants il ne se produit aucune modification dans son état.

9 octobre. Elle commence à manger seule, mais la préhension des aliments détermine un tremblement très intense et à grandes oscillations de la tête et du tronc.

Le 12. Impossibilité de se tenir debout en équilibre. Au repos, conservation de la position couchée sur le flanc gauche, ou bien elle repose sur le ventre, les membres antérieurs et postérieurs en extension, dirigés en arrière. Quand on la pose sur le flanc droit, elle se remet immédiatement sur le flanc gauche.

Persistance du tremblement intentionnel de la tête et du tronc quand elle boit ou mange.

Les jours suivants les mêmes phénomènes persistent, mais elle maigrit, et dès le 14 octobre, elle refuse toute nourriture.

Le 17. Elle est trouvée morte. Poids : 3 kilos.

Autopsie. — Destruction asymétrique ayant intéressé tout le vermis, une très faible partie de l'hémisphère gauche et la moitié de l'hémisphère droit.

Observation U. — **Chien** adulte. Poids : 13 kilos.

Opéré le 16 mai 1896. Pendant la destruction du cervelet, aucune secousse musculaire. Immédiatement après l'opération, l'animal est posé sur le sol et sur le flanc droit ; les quatre membres sont en extension, il n'y a pas de contracture des muscles de la nuque..... pas de strabisme ni de nystagmus. La respiration est accélérée, le nombre des respirations est de 60 à la minute.

Le 17. La position est la même que la veille : les pattes sont en extension, sauf la patte postérieure droite qui est en flexion légère ; l'extension des autres pattes est due à un degré très marqué de contracture. Il repose indifféremment sur le flanc droit et sur le flanc gauche, et reste immobile. La tête est en extension forcée sur la nuque. Si on place l'animal sur le ventre, les pattes se fléchissent : il peut garder cette position pendant quelques minutes.

Il n'y a pas de troubles oculaires : ni strabisme ni nystagmus.

Aucune alimentation n'est possible, il rejette tous les aliments qui sont introduits dans la gueule.

Le 18. Il repose indifféremment sur l'un ou l'autre côté ; la patte postérieure droite est légèrement fléchie ; les autres pattes sont contracturées en extension, mais la contracture y est beaucoup moins prononcée que la veille. La tête est en extension peu marquée.

L'animal peut se coucher sur le ventre, le train postérieur repose sur le côté gauche. Dans cette attitude, la tête et le tronc sont le siège d'oscillations verticales très marquées et il se produit quelques secousses dans les membres, surtout du côté droit. Les pattes droites sont en abduction, tandis que les gauches sont repliées sous le corps. Si on fait du bruit ou si on le frappe, il retombe sur le flanc et la tête se met en extension forcée.

Si on essaie de le mettre sur ses pattes en le saisissant par la peau du dos, les pattes antérieures se mettent en extension forcée, tandis que les pattes postérieures restent fléchies et le siège repose sur le sol. La tête oscille dans le sens vertical ; ces oscillations sont de grande et fréquente amplitude.

En résumé, malgré quelques secousses qui agitent par intermittences les membres, il garde habituellement la position qu'on lui donne. L'alimentation se fait au moyen d'une sonde introduite dans l'estomac.

Le 19. L'amélioration s'accentue. Les troubles de la déglutition diminuent, le lait introduit dans la gueule est avalé. Il commence à se tenir sur le ventre, couché en arc de cercle, les pattes antérieures très écartées. La tête est dirigée en avant, animée d'oscillations verticales et transversales, à moins qu'elle ne soit en contact avec le sol. Le corps et les membres sont sans cesse parcourus par de petites trémulations, surtout fréquentes dans les pattes postérieures. Il a l'air indifférent à ce qui l'entoure, ne faisant aucune tentative de marche, ne réagissant que par des mouvements réflexes et des modifications d'attitude aux excitations douloureuses auxquelles on le soumet, sans aboyer.

Les conjonctives sont injectées.

Les jours suivants, il ne se produit aucune modification dans l'attitude ; il existe une double conjonctivite avec suppuration abondante.

Le 22. La rigidité de la tête et la contracture des membres ont disparu, ils ont recouvré leur souplesse ; il semble complètement indifférent à ce qui l'entoure, et reste immobile. Il ne fait aucune tentative de marche, aucun mouvement : il est continuellement plongé dans un état somniforme. Il déglutit bien les liquides qui sont introduits dans la gueule. Les troubles oculaires sont plus marqués. Il existe à droite une ulcération dans la moitié inférieure de la cornée. Fonte de l'œil droit.

Le 23. Même attitude, même état somniforme, pourtant il réagit mieux aux excitations ; quand on lui marche sur la queue il aboie un peu.

Le 25. Il peut prendre quelques morceaux de viande placés devant sa gueule, mais il n'y réussit qu'après avoir décrit de grandes oscillations avec la tête. Le corps tremble presque continuellement, comme s'il avait froid.

Le 26. Il fait pour la première fois, des tentatives de marche, mais il ne se déplace que par des mouvements désordonnés, retombant tantôt sur le flanc droit, tantôt sur le flanc gauche ; il ne peut se dresser sur ses quatre pattes ; la tête oscille. Les oscillations augmentent quand on lui présente des aliments ; il saisit, après quelques oscillations, le morceau de viande, mais il ne peut boire, à moins qu'on ne lui maintienne la tête au-dessus du liquide : en effet, quand on lui présente du lait dans un plat, il abaisse la tête lentement jusqu'à la surface et en décrivant des oscillations d'amplitude croissante, puis au moment même où il commence à laper, la tête est rejetée brusquement en arrière, entraînant avec elle le tronc. La déglutition est normale.

La sensibilité est bien conservée.

Au repos, le corps est toujours animé de tremblement. Quelquefois il peut se dresser sur ses pattes antérieures, la tête dirigée en avant et oscillante, mais il ne peut ni se lever ni marcher. Les membres sont souples.

Le 27. Même état : la sensibilité est plus vive que les jours précédents ; quand on le touche, il cherche à mordre.

Les jours suivants, il ne se produit aucune modification : il fait des essais de marche plus nombreux, mais il ne réussit pas à se lever complètement sur ses quatre pattes. Mêmes oscillations de la tête et du tronc dans l'effort volontaire, la préhension des aliments ; tremblement du corps au repos. Hyperesthésie de

la peau. La conjonctivite réapparaît de nouveau sur l'œil gauche avec suppuration abondante.

3 juin. Ulcération de la cornée gauche. Fonte de l'œil. Il reste immobile.

Le 8. Depuis trois jours, il pousse des gémissements continuels, il refuse toute alimentation, il cherche à mordre les personnes qui l'approchent.

L'animal est sacrifié. Poids, 10 kilos et demi.

Autopsie. — Destruction de presque toute l'écorce du cervelet, plus marquée à droite qu'à gauche et intéressant les deux noyaux dentelés, mais davantage aussi à droite.

Observation V. — **Chien** adulte. Poids : 5 kilos.

Opéré le 13 août 1896.

Pendant la destruction du lobe droit du cervelet, il s'est produit quelques secousses cloniques dans l'oreille droite.

Après l'opération, il est calme, les membres sont souples et il reste indifféremment couché sur le flanc droit ou sur le flanc gauche.

Deux heures après l'opération, il commence à s'agiter ; qu'il soit dans sa cage ou déposé librement sur le sol, il exécute des mouvements de rotation autour de l'axe longitudinal, soit de droite à gauche, soit de gauche à droite.

Nystagmus des deux yeux.

Le 14. La tête est infléchie en arrière ; il est couché sur le flanc droit, et il tourne autour de l'axe longitudinal presque exclusivement de gauche à droite. Ces mouvements de rotation sont plus intenses et plus fréquents quand on fait du bruit auprès de lui ou qu'on l'excite. Nystagmus moins marqué. Pas d'exagération des réflexes. Il déglutit assez difficilement le lait.

Le 15. Même état.

Il meurt dans la nuit du 15 au 16 août.

Autopsie. — Extirpation de tout l'hémisphère droit, du vermis et de la moitié externe de l'hémisphère gauche.

Observation X. — **Chien** jeune, âgé de 3 mois. 6 kilos.

Opéré le 11 septembre.

Après l'opération, extension tonique de la tête et des membres antérieurs.

Strabisme interne de l'œil gauche.

Reste indifféremment couché sur un côté ou sur l'autre.

Pas de mouvements de rotation.

Déglutition facile.

Le 12. Mêmes symptômes.

Le 13 et le 14. *Idem.*

L'animal rejette les liquides. Suppuration.

Mort le 14 septembre.

Autopsie. — Ablation de l'hémisphère gauche, du vermis et de la moitié interne de l'hémisphère droit.

Observation Y. — **Chat** jeune, âgé de six semaines. Poids : 460 grammes.

Opéré le 27 mai 1896.

Immédiatement après l'opération, l'animal met ses quatre membres en extension et incurve fortement la tête en arrière (opisthotonos). Il reste dans la position où on le met. Pas de troubles oculaires. — Pas de mouvements de rotation.

Le 29. Il ne peut se tenir en équilibre, il reste couché sur le flanc. Quand on le soulève par la peau du dos, il se met en opisthotonos, et les quatre membres sont en extension forcée. Reposé sur le sol, il se couche le plus souvent sur le flanc droit, et ses membres sont en demi-flexion, la tête toujours en extension. La sensibilité est conservée. On est obligé de le nourrir à la sonde.

Le 30. Même état. Il cherche à se dresser sur ses pattes en les écartant beaucoup, mais il ne réussit pas, et il est entraîné, après chaque effort, en arrière et à droite (c'est toujours de ce côté qu'il tombe). Soulevé par le dos, il se produit comme la veille une extension tonique des quatre membres avec opisthotonos.

1er juin. Il occupe la même position que la veille : couché sur le flanc droit, la patte antérieure gauche étendue en avant, la droite repliée sous le tronc, il essaie de mettre les deux pattes en avant et de se lever, mais aussitôt il tombe en arrière et à droite. La colonne vertébrale est inclinée latéralement (pleurothotonos) et présente une convexité regardant à droite. Quand on le suspend par le dos, bien exactement sur la ligne médiane, les deux pattes antérieures sont en extension, mais la gauche est dirigée en avant, la droite perpendiculairement à l'axe du corps.

Le 2. Il fait de nombreux essais de marche, la patte antérieure gauche se fixant au sol par les griffes et entraînant tout le corps à sa suite; elle est dirigée obliquement en avant et à droite, de telle sorte qu'elle imprime autour du train postérieur une sorte de mouvement d'horloge vers la droite, mouvement du reste très lent.

Les mêmes symptômes ont persisté jusqu'au 13 juin. L'émaciation était extrême, le poids de 420 grammes. Il a été sacrifié le 13 juin.

Autopsie. — Destruction de toute l'écorce de la partie postérieure du vermis et de la plus grande partie de l'écorce de l'hémisphère cérébelleux droit, ainsi que de son noyau dentelé.

Observation Z. — **Chat** jeune, âgé de six semaines.

Opéré le 27 mai 1896.

Immédiatement après l'opération, inclinaison très marquée de la tête en arrière et à droite avec mouvements de rotation autour de l'axe longitudinal de gauche à droite.

Le 28. Très vif. Quand on le soulève par la peau du dos, les quatre membres s'agitent énergiquement avec une tendance très nette à tourner encore de gauche à droite. Sensibilité très bien conservée. Il peut se tenir quelques

secondes sur ses quatre pattes ; puis il se produit des oscillations progressivement croissantes en fréquence et en amplitude qui l'entraînent définitivement à droite et déterminent un mouvement de rotation autour de l'axe dans ce sens. Pas de déviation appréciable des globes oculaires, ni de nystagmus.

Le 29. Il cherche à se placer sur le ventre, et réussit : les pattes antérieures très écartées et étendues en avant, la tête inclinée fortement en arrière, mais il se produit aussitôt deux ou trois fortes oscillations du tronc et il retombe sur le côté droit. Il fait de nouveaux efforts pour se redresser ; pour cela il dirige ses pattes antérieures en avant, mais il ne peut se lever, parce que les membres postérieurs trop faibles restent repliés sous le tronc. Sensibilité intacte.

Alimentation difficile.

Le 30. Il réussit à se dresser sur ses pattes, celles-ci sont très écartées, surtout les antérieures. Après deux ou trois oscillations il retombe sur le flanc droit ; les membres du côté gauche sont alors en extension tonique, les membres du côté droit sont repliés sous le tronc ; les membres, en s'agitant, déterminent un mouvement de rotation analogue à celui des aiguilles d'une montre et qui se fait de gauche à droite. La fatigue survient vite.

Suspendu par la peau du dos, la colonne vertébrale et la tête se portent à droite, la patte droite tombe verticalement; la patte gauche étendue en avant est plus raide ; les pattes postérieures sont à demi fléchies. La patte droite est en rotation, la plante regardant en dedans, elle repose souvent sur la face dorsale.

Pas de troubles oculaires.

Il est alimenté à la sonde.

Les jours suivants, il fait des progrès pour la marche, et peut faire quelques pas en écartant d'une façon exagérée les pattes antérieures et en les raidissant, mais la fatigue et les oscillations déterminent au bout de quelques secondes sa chute sur le flanc droit.

L'émaciation s'accentue tous les jours.

Il meurt le 4 juin.

Autopsie. — Ablation de l'écorce cérébelleuse de l'hémisphère droit, du vermis, et de l'hémisphère gauche dans sa moitié inférieure. Le noyau dentelé du côté droit a été plus intéressé que le gauche.

Observation *k*. — **Chat** jeune, âgé de cinq semaines.

Opéré le 14 mai 1896.

Après l'opération, extension tonique des membres antérieurs. Extension de la tête en arrière. Opisthotonos. Mouvements épileptiformes dans la patte gauche immédiatement après l'opération. Sensibilité conservée, pas de troubles oculaires.

Le 15. *Même état.*

Le 16. Alimentation difficile. Déglutition impossible, le lait introduit dans la gueule est aussitôt rejeté. Aussi est-il introduit à la sonde.

Tendance très nette à tomber sur le côté droit chaque fois qu'il essaie de se redresser ; le membre antérieur gauche a plus de tonicité que le droit, les membres postérieurs sont plus faibles que les antérieurs.

Mort le 17.

Autopsie. — Ablation de l'écorce du vermis postérieur, de la moitié interne de l'hémisphère cérébelleux droit et de la plus grande partie du corps rhomboïde du même côté.

Observation *l*. — Jeune **chat**, âgé de six semaines. Poids : 500 grammes.

Opéré le 14 mai 1896, sans anesthésie.

Pendant l'opération, aucun mouvement de rotation.

Immédiatement après l'opération, il repose sur le flanc droit, la tête inclinée en arrière et regardant à droite ; placé sur le flanc gauche, il revient sur le flanc droit par un mouvement de rotation de gauche à droite.

Pas de strabisme, ni de nystagmus.

Le 15. La position est la même que la veille, sur le flanc droit. Le membre antérieur droit est replié sous le corps ; la tête, inclinée du côté droit, regarde à droite. Le membre antérieur gauche est en extension. Les membres postérieurs sont extrêmement écartés. Sous l'influence du bruit ou d'une excitation quelconque l'animal exécute des mouvements assez énergiques avec les membres postérieurs et le membre antérieur gauche, le droit semble moins vigoureux ; le membre antérieur gauche, en extension, s'arc-boutant sur le sol, repousse tout le corps vers la droite, et lui imprime un mouvement semblable à celui des aiguilles d'une montre dont le bassin serait le pivot. Il n'y a pas de parésie du train postérieur.

Il n'y a pas de troubles oculaires (nystagmus ou strabisme), ni au repos, ni après les mouvements.

Si on place l'animal sur le flanc gauche, il revient aussitôt sur le flanc droit.

Quelquefois, surtout sous l'influence d'une excitation, la tête se renverse en arrière et le tronc s'incurve dans la même direction (véritable opisthotonos).

Le 16. Il est plus éveillé que la veille.

Il se tient pendant quelques secondes sur le ventre, la patte droite antérieure repliée sous le thorax, et en rotation externe, de telle sorte qu'elle ne repose pas sur le sol par la plante, mais par le bord externe. Il se produit au repos des oscillations de la tête et du tronc (instabilité) qui entraînent bientôt la chute de l'animal sur le flanc droit. Enfin, quand on le frappe ou qu'on lui marche sur la queue de façon à le faire avancer, les pattes antérieures s'écartent ainsi que les postérieures, il pose une patte en avant, puis la patte antérieure droite se replie sous le thorax, entraînant la chute sur le flanc droit. Il cherche à se redresser et à se coucher sur le ventre ; il y réussit après quelques hésitations sans être irrésistiblement entraîné à droite, comme les jours précédents.

Soulevé par la peau du dos, la tête s'incline en arrière et à droite, les pattes restent immobiles. Quand on le couche sur le dos, il remue énergiquement ses quatre membres pour se redresser, puis il retombe sur le côté droit.

Pas de troubles oculaires.

Il boit bien au biberon.

Le 17. Il commence à se tenir pendant quelques secondes sur ses pattes, la droite antérieure est toujours un peu en retrait vers le thorax. L'instabilité est très grande : oscillations du tronc transversales et antéro-postérieures.

Au moment de se mettre en marche il détache la patte gauche antérieure et retombe sur le flanc droit : il détache difficilement les pattes postérieures qui sont très écartées.

Quand on le suspend par la peau du dos, les membres restent inertes et la tête regarde à droite.

Soulevé par la queue, il est animé d'un mouvement giratoire qui le fait tourner à droite.

Il s'alimente bien.

Le 18. La marche est plus facile. Les quatre membres sont très écartés, la patte antérieure droite est plus faible que les autres. Les oscillations du corps et de la tête sont très amples et déterminent de la titubation et des chutes qui se font toujours à droite. La marche est encore très lente, une seule patte étant détachée à la fois, et après plusieurs hésitations. Il mange et boit bien. Mais quand on lui présente des aliments dans un plat, la tête, avant de les saisir, est animée d'un tremblement intentionnel d'autant plus marqué qu'elle se rapproche davantage du but ; ce tremblement entraîne lui-même la titubation et la chute de l'animal.

Le 19. Chutes moins fréquentes. Pendant la marche, les membres sont encore écartés, la démarche est titubante : les membres droits sont levés plus haut et plus brusquement que les gauches.

Dans la préhension des aliments, les mouvements de projection de la tête se font brusquement, elle dépasse ainsi le but et détermine un choc. Aussitôt l'aliment saisi, la tête se retire en arrière rapidement, puis il se produit des oscillations de la tête et du tronc, de la titubation.

Le 23. Marche très améliorée. Il marche et court sans tomber, mais en élargissant toujours la base de sustentation. Légère tendance à se porter à droite (titubation). Oscillations de la tête et du tronc. Les membres droits sont toujours plus levés que les gauches.

Oscillations de la tête et du tronc dans la préhension des aliments.

Quand il boit, il manifeste une grande maladresse, et maintient difficilement la gueule à la surface du liquide.

Le 29. Il marche bien et droit devant lui. Il court de même. La marche sur un plan incliné est normale. Mais quand on attire son attention en lui présentant un morceau de viande, quand il se précipite sur une mouche, quand il boit, et enfin chaque fois qu'il change d'attitude, il titube, les oscillations apparaissent, entraînant parfois la chute de l'animal.

2 juin. *Idem*. Poids 675 grammes.

Le saut est normal ; jeté à un mètre au-dessus du sol il retombe le plus souvent sur ses pattes ; quelquefois aussi il perd l'équilibre et oscille, ou tombe sur le côté.

Le 8. Mêmes symptômes ; oscillations constantes, mais moins intenses, dans les déplacements ou changements d'attitude.

Les jours suivants, l'état est le même.

Le 11. *Idem.* La marche est presque normale, si ce n'est que les membres droits sont toujours plus soulevés que les gauches. Incertitude et oscillations dans les changements d'attitude (quand on attire l'attention de l'animal au-dessus de lui, de façon à ce qu'il lève la tête). L'occlusion des yeux ne détermine pas d'accentuation marquée des divers symptômes.

L'animal s'est surtout développé dans les derniers jours. Malgré cela, comparé avec un autre chat de la même portée, il est chétif et bien moins développé.

Malheureusement, aucune mensuration n'ayant été prise sur ce second animal avant l'opération, les chiffres n'ont pas une grande valeur. Toutefois les deux animaux étaient d'apparence aussi longs et aussi forts.

La mensuration donne les résultats suivants :

	CHAT OPÉRÉ	CHAT SAIN
Poids	850 gr.	1.180 gr.
Longueur du corps	20 cent.	23 cent.
Pattes antérieures (longueur depuis l'olécrâne jusqu'à l'extrémité)	10 —	11 —
Circonférence des pattes antérieures	17 —	20 —
Pattes postérieures (longueur)	8 —	9 —
Circonférence des pattes postérieures	23 —	26 —

Il n'existe pas de différence à la mensuration entre le côté droit et le côté gauche.

Le 15. L'animal est sacrifié. De nouvelles mensurations ont été faites après l'autopsie entre les deux côtés du corps, sur les membres garnis ou dégarnis de leurs parties molles : il n'y avait aucune différence.

Autopsie. — Extirpation de toute l'écorce de l'hémisphère droit et du vermis. Extirpation de la moitié interne de l'écorce de l'hémisphère gauche.

Observation *m*. — **Chat** âgé de deux mois.

Anesthésie par le chloroforme.

Après l'opération, l'animal étant placé sur le sol présente une inclinaison très nette de la tête et de la colonne vertébrale à droite (pleurothotonos). Il est plongé ensuite dans un sommeil continuel pendant 48 heures. Deux jours après l'opération, il sort de cet état de torpeur et peut prendre un peu de nourriture. Le corps est le siège d'oscillations transversales plus marquées dans la moitié antérieure du corps, avec une tendance très légère à tourner de gauche à droite autour du train postérieur (mouvement d'horloge). Les membres postérieurs sont fléchis et les pattes antérieures sont en extension tonique. L'animal ne réussit pas encore à se tenir en équilibre sur ses quatre pattes. Il ne peut avancer. Pas de strabisme.

Les jours suivants, il commence à se tenir sur ses quatre pattes, mais il est entraîné aussitôt à droite et tombe sur le côté droit; aussi, dans sa cage, s'appuie-t-il toujours contre les parois.

Le septième jour après l'opération, il peut marcher et même courir, il est alors entraîné à droite, comme par un mouvement de translation, et ne peut y résister, mais il ne tombe pas ; il soulève les pattes d'une façon exagérée ; ces symptômes diminuent de jour en jour ; un mois environ après l'opération ce chat ne présente plus aucun trouble.

Le quinzième jour après l'opération, il a eu plusieurs vomissements alimentaires qui se sont répétés pendant une dizaine de jours.

L'animal qui avait maigri à cette période a repris très vite et s'est bien développé.

Six semaines après l'opération, il a été sacrifié.

Autopsie. — Lésion de la moitié inférieure du lobe droit (noyau dentelé y compris).

Observation *n*. — **Cobaye** adulte.

Opéré le 8 juin 1896. Sans anesthésie.

Après l'opération, il est animé de mouvements de rotation autour de l'axe longitudinal de gauche à droite, mouvements qui réapparaissent par intervalles, surtout à la suite d'une excitation douloureuse ou auditive. Au repos, il reste couché sur le flanc droit.

Le 9. *Idem.*

Le 10. Mort.

Autopsie. — Destruction presque totale du cervelet.

Observation *o*. — **Cobaye** adulte. Poids, 530 grammes.

Opéré le 2 avril 1896.

Pas d'anesthésie.

Après l'opération, oscillations transversales du corps. Il garde ensuite le repos, couché indifféremment sur le flanc droit ou sur le gauche.

Le 3. Parésie des membres postérieurs.

Mouvements de propulsion très rapides.

Impossibilité de garder l'équilibre. Couché sur le ventre, il retombe plus souvent sur le flanc droit.

Pas de déviations oculaires, pas de troubles de la sensibilité. Alimentation nulle.

Le 4 et les jours suivants, persistance des mêmes symptômes ; pourtant il prend la nourriture qui lui est introduite dans la gueule.

Il meurt le 7 au soir. Poids, 375 grammes.

Autopsie. — Destruction des 2/3 inférieurs du vermis et de la moitié inférieure de chaque lobe latéral.

Observation *p* (1). — **Chat** adulte, vigoureux.

Après l'opération, l'animal repose sur le flanc gauche. Il ne présente ni mouvements de rotation autour de l'axe longitudinal, ni de déviation des yeux.

(1) Voir *Soc. de biologie,* 1896. Lésion sous-corticale du cervelet, déterminée expérimentalement sur le chat. Dégénérescences secondaires.

Mais il ne peut réussir à se tenir sur le flanc droit ou sur le ventre. A toute tentative, il retombe sur le flanc gauche.

Les jours suivants, les symptômes s'amendent, la patte antérieure droite, en se portant en avant et en dedans, imprime au tronc un mouvement de rotation analogue à celui des aiguilles d'une montre et dont le train postérieur servirait de pivot. Ce mouvement a toujours lieu de droite à gauche.

Au bout de huit ou dix jours il commence à se tenir sur ses pattes, mais il est toujours entraîné du côté gauche. Au début, ce mouvement est très intense et on dirait que l'animal est mû par un mouvement de translation dans le même sens. Les chutes sur le même côté se reproduisent fréquemment.

Un mois après l'opération il est sacrifié.

Autopsie. — L'écorce du cervelet ne présente aucune lésion apparente. Sur les coupes sériées, il a été constaté une destruction de la substance blanche et du noyau dentelé du côté gauche dans sa moitié inférieure ; le noyau du toit a été partiellement intéressé et le corps restiforme a été sectionné à sa pénétration dans le cervelet.

L'extrémité inférieure du vermis et du lobe droit a été légèrement endommagée. La lésion avait été déterminée par l'introduction d'une curette entre le vermis et le plancher du 4e ventricule, puis dirigée en haut et à gauche, de façon à produire une lésion du lobe gauche du cervelet.

6° Lésions localisées à l'écorce des lobes latéraux.

Observation *q*. — **Chien** adulte. Poids, 8 kilos et demi.

Opéré le 28 juillet 1896.

Pendant l'extirpation du cervelet il ne se produit aucun mouvement, ni de la tête ni des membres.

Immédiatement après l'opération, l'animal, encore endormi, reste couché indifféremment sur le flanc droit ou sur le flanc gauche.

Trois ou quatre heures après l'opération, il occupe toujours la même position (couché sur le flanc gauche). Quand on l'excite, la tête s'incline très fort du côté gauche, le membre antérieur du même côté est en extension forcée, le tronc s'infléchit (concavité regardant à gauche), puis il retombe sur le côté gauche ou à la renverse.

Il n'y a pas de strabisme.

Suspendu par la peau du dos, les membres restent souples ; mais la tête se porte à gauche. Couché sur le flanc droit, il garde cette position (la patte antérieure gauche n'est plus alors en extension). Quand on l'appelle ou quand on fait du bruit, il regarde du côté d'où vient le bruit.

Aucune exagération des réflexes.

Le 29. Au repos, même attitude. Lorsqu'il se dresse sur ses pattes, il se produit de grandes oscillations latérales du tronc ; de même, quand il se met en marche ; alors la tête regarde à gauche, le corps est incurvé de telle sorte que la concavité regarde à gauche ; pendant la marche le corps est entraîné à droite, puis à gauche.

Suspendu par la peau du dos, il prend la même attitude que la veille.

Il prend les aliments, mais la tête oscille beaucoup.

Le 30. Mêmes symptômes que la veille.

Le 31. Pendant la marche, les membres antérieurs sont levés plus haut que normalement ; de plus, il ne se déplace pas suivant une ligne droite, mais suivant une ligne brisée, étant porté alternativement à droite et à gauche (titubation). Le corps est raide. Au moment de se mettre en marche, il se dirige indifféremment à droite ou à gauche. Au bout de quatre ou cinq mètres, il s'arrête et se repose. Le tronc et la tête sont alors le siège d'un tremblement très intense, qui diminue peu à peu. Dans la préhension des aliments, le même tremblement apparaît.

Les jours suivants, les mêmes symptômes diminuent progressivement d'intensité, et le 12 août il n'existe plus aucun symptôme. La marche et la course sont

normales : il prend les aliments sans trembler; il peut monter et descendre les escaliers ; mais il est généralement triste et se couche dans un coin obscur. Il existe une très légère exagération du réflexe du genou à gauche.

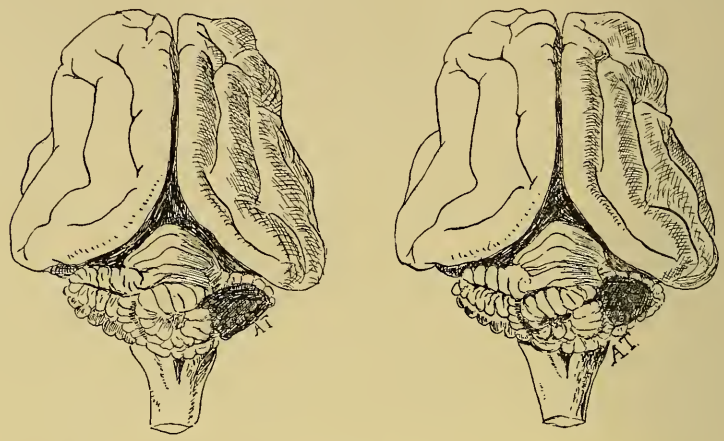

Fig. 106 et 107. — *Destructions de l'écorce du cervelet chez le chat, n'ayant pas entraîné de symptômes.*

Il est sacrifié le 12 août.

Autopsie. — Ablation de la moitié inférieure de l'écorce de l'hémisphère gauche. Le corps rhomboïde a été à peine intéressé.

Effets de la destruction partielle ou totale du cervelet.

Les effets de la destruction totale ou partielle du cervelet et les connexions de l'organe étant connus, les données du problème de sa fonction sont posées.

Les troubles consécutifs à la destruction du cervelet peuvent être dus soit à l'irritation des parties sectionnées, soit à la suppression de fonction des parties détruites, soit à la suppléance par les parties voisines ou d'autres centres nerveux. Les plus précoces sont les phénomènes d'irritation se produisant au moment même de la section ; immédiatement après doivent apparaître les phénomènes de suppression ; en dernier lieu les phénomènes de suppléance. Les phénomènes d'irritation doivent être de courte durée ; l'excitation déterminée par la section des fibres nerveuses doit aussi cesser avec elle ; mais ils peuvent être encore l'effet d'une compression des parties voisines par un caillot sanguin ou par l'instrument tranchant au moment de la section.

Les phénomènes de suppression surviennent immédiatement après la destruction de l'organe, de sorte qu'à un moment donné il peut y avoir un ensemble de désordres relevant à la fois de l'irritation de certains centres et de la destruction de certains autres. Les phénomènes de suppléance se superposent aussi après un certain temps à ceux de suppression ; de sorte qu'il n'est jamais possible d'observer exclusivement des phénomènes de suppression, des phénomènes de suppléance : seuls les phénomènes d'irritation pourraient être, dans ces conditions, accessibles à notre investigation ; mais l'anesthésie ou les liens qui fixent l'animal pendant l'opération les empêchent de se manifester. Schiff a fait à ce sujet une judicieuse remarque ; il a constaté que la section du pédoncule cérébelleux moyen déterminait au moment même de la section deux ou trois rotations sur le côté sain, puis une série de mouvements rotatoires en sens inverse vers la lésion : les premiers seraient l'effet de l'irritation, et les mouvements inverses

celui de la paralysie. Luciani a pourtant distingué deux espèces de phénomènes après le réveil de l'animal : des phénomènes irritatifs causés par la section des fibres efférentes du cervelet, et des phénomènes dus à l'imperfection ou au manque d'innervation cérébelleuse : les premiers se prolongeraient pendant plusieurs jours. Pour des raisons que nous exposerons plus loin, les phénomènes d'irritation décrits par Luciani ne semblent pas justifier cette dénomination : aussi préférons-nous décrire simplement l'évolution des troubles observés et discuter ultérieurement leur nature.

Destruction unilatérale du cervelet. — Il ne se produit rien jusqu'au réveil de l'animal, lorsqu'il a été anesthésié. Aussitôt après il se produit des mouvements de rotation autour de l'axe longitudinal du côté sain vers le côté opéré, si on admet que le sens de la rotation est déterminé par le côté sur lequel tombe l'animal, lorsque, primitivement placé dans la station sur les quatres pattes, il est abandonné à lui-même : la rotation se ferait au contraire du côté opéré vers le côté sain, si le sens de la rotation est déterminé par la direction du museau et du regard au moment où la rotation va commencer : la tête s'incline en effet du côté opéré, mais elle subit en même temps un mouvement de torsion qui dirige le museau du côté sain. C'est peut-être faute de s'être entendu sur la désignation même du sens de la rotation qu'il y a eu si souvent contradiction dans les expériences physiologiques. Nous admettons que le sens de la rotation est déterminé par le côté sur lequel tombe l'animal, lorsqu'il a été primitivement placé dans la station sur les quatre pattes. S'il tombe sur le côté droit, l'animal roule autour de l'axe longitudinal de gauche à droite; s'il tombe sur le côté gauche, il roule de droite à gauche : et comme l'animal qui a subi la destruction unilatérale du cervelet tombe toujours sur le côté opéré, on peut donc affirmer que la rotation se fait du côté sain vers le côté opéré. Luciani, qui a déterminé le sens du mouvement de rotation d'après la direction de la torsion et le strabisme, dit que la rotation autour de l'axe longitudinal se fait du côté opéré vers le côté sain : mais les résultats qu'il a obtenus concordent parfaitement avec les nôtres ; il n'y a que l'expression qui diffère. Russell (1) est revenu

(1) Russell. The direction of rotation in cerebellar affections. *British medical Journal*, 1897.

plus récemment sur la détermination du sens de la rotation. Il a fait remarquer que pour cela il faut observer deux règles : 1° L'objet doit être placé devant l'observateur et regarder dans la même direction ; 2° Le sens de rotation autour d'un axe horizontal doit être exprimé en termes se rapportant à la direction dans laquelle se meut la moitié supérieure de l'objet : appliquant ces données au sens du mouvement de rotation provoqué par la destruction du lobe droit du cervelet, il dit que la rotation se fait de droite à gauche. Ses résultats deviennent alors contradictoires de ceux de Luciani et des nôtres.

Les mouvements de rotation s'accompagnent d'une déviation conjuguée des yeux, telle que l'œil du côté sain se porte en dehors et l'œil du côté opéré en dedans. Les déviations oculaires sont d'ailleurs assez variables, suivant les cas ; parfois il y a du strabisme très marqué, parfois seulement du nystagmus. Dans le cas de lésion unilatérale ou de lésion prédominante d'un côté, les yeux regardent généralement le côté le moins atteint.

Ils se produisent spontanément, surtout les deux premiers jours, ou, plus fréquemment, sous l'influence d'une excitation douloureuse ou acoustique, ou même d'une simple sensation tactile ; ils sont séparés par des intervalles de repos.

Au repos, l'animal est contracturé, couché sur le côté opéré, la tête en extension, rejetée en arrière et du côté de la lésion ; les membres en extension, surtout les membres antérieurs ; pour les antérieurs et les postérieurs ce sont ceux du côté opéré qui sont le plus contracturés. La contracture est surtout marquée les premiers jours ; elle s'amende graduellement. La déviation des yeux persiste, mais moins accusée, elle s'associe à des mouvements nystagmiformes (nystagmus horizontal).

Quand on suspend l'animal par la peau du dos, en le saisissant bien sur la ligne médiane, il se produit une inflexion latérale du tronc à concavité tournée du côté opéré (pleurothotonos), les membres antérieur et postérieur du côté opéré sont contracturés en extension et se rapprochent l'un de l'autre.

Les mouvements de rotation sont de courte durée et ne se reproduisent guère au delà de deux ou trois jours.

On observe assez fréquemment des troubles de la déglutition et des vomissements alimentaires. L'animal n'aboie pas, il pousse seulement quelques cris plaintifs.

Au bout de quatre ou cinq jours, l'animal essaie de faire quelques mouvements ; c'est à partir de cette époque que vont se manifester les désordres véritablement intéressants.

L'inclinaison de la colonne vertébrale à concavité tournée du côté opéré ou pleurothotonos persiste plusieurs jours ; elle peut être constatée non seulement lorsque l'animal est au repos, couché sur le ventre, mais encore quand on le soulève par la peau du dos. Les excitations douloureuses, dans cette attitude, provoquent des mouvements désordonnés, plus énergiques dans les membres du côté sain, ils ne présentent pas le caractère de mouvements de défense.

Les réflexes tendineux ne peuvent être recherchés que plusieurs jours après l'opération ; il existe en effet au début une contracture trop prononcée. Lorsque l'examen en est devenu possible par la diminution de la contracture, on constate une exagération des réflexes tendineux du côté opéré ; elle diminue progressivement. Comparés aux autres désordres, ces symptômes sont de courte durée et d'importance secondaire : lorsqu'ils ont disparu, on constate plutôt une diminution de tonicité dans les mêmes muscles et leur interprétation n'est pas facile. Luciani considère la contracture et l'exagération des réflexes du début comme des phénomènes d'inhibition, tandis que pour Russell, ils démontrent l'influence directe du cervelet sur les centres spinaux; comme ils sont transitoires et font place à de l'atonie musculaire, ils doivent être plutôt envisagés comme des phénomènes irritatifs, mais à ce sujet aucune opinion sûre ne peut être émise.

Nous avons vu qu'immédiatement après l'opération l'animal restait couché sur le côté opéré, sur le flanc gauche, si la moitié gauche du cervelet avait été enlevée, ou en arc de cercle, l'incurvation regardant à gauche par sa concavité : cette position est irrésistible ; que l'on couche l'animal sur le flanc droit ou sur le ventre, il se retourne sur le flanc gauche par un demi-tour ou un quart de tour de rotation autour de l'axe longitudinal. Les jours suivants (trois ou quatre jours après) il peut rester couché sur le côté sain, ou même sur le ventre, mais dans cette attitude la peau est soulevée par des contractions fasciculaires qui deviennent de plus en plus intenses, produisent du tremblement et même de grandes oscillations ; la chute sur le flanc du côté opéré en est le plus souvent la conséquence.

La station debout et la marche sont encore impossibles, elles se rétablissent lentement et graduellement, suivant un mode absolument spécial et dans un ordre invariable : la station debout, puis la marche ; l'animal privé de cervelet réacquiert d'autant plus vite un mouvement ou une attitude que le mécanisme qui doit entrer en jeu pour son exécution est plus simple.

La station debout en équilibre stable ne sera réalisée que plusieurs jours, quinze à vingt jours, après l'opération.

Dans le décubitus abdominal, les membres antérieurs étaient très écartés, et celui du côté lésé toujours davantage que celui du côté sain. Sur ses pattes ainsi écartées, l'animal essaie d'élever au-dessus du sol le segment antérieur du corps ; ces premiers essais ne sont pas suivis de succès, le tremblement et les oscillations apparaissent aussitôt et causent la chute. Toutefois, après deux ou trois jours, l'animal réussit à se tenir en demi-station debout pendant quelques instants ; le train postérieur ne quitte pas encore le sol. C'est dans cette attitude que seront faites les premières tentatives de marche. Une patte antérieure est élevée au-dessus du sol, comme s'il voulait avancer, mais ce mouvement entraîne l'animal et le fait tomber ; ou il reste sans effet, puisque le train postérieur, comme collé au sol, empêche la progression. Dans tous ces mouvements le membre antérieur du côté lésé paraît plus faible que celui du côté sain ; au repos, dans le décubitus abdominal, il est presque toujours en supination.

La moitié de la tâche est faite désormais ; pour la station debout, il ne lui reste plus qu'à soulever le train postérieur : ce mouvement exige beaucoup plus de temps que le premier pour être réalisé (1). Les tentatives ne seront suivies de succès qu'après de nombreux essais et insuccès, car le tremblement et les oscillations des premiers jours persistent, les oscillations augmentent d'amplitude à mesure que le mouvement devient plus complexe : le train postérieur ne sera d'abord soulevé qu'à demi et davantage du côté sain que du côté opéré, mais aussitôt qu'une patte antérieure quitte le contact du sol, le corps s'affaisse du côté opéré. Pendant ces différents mouvements, les pattes antérieures sont toujours en abduction très marquée, surtout celle du côté opéré. Peu à peu, le train postérieur s'élève plus haut au-

(1) Ces différentes phases de la rééducation seront plus facilement comprises par l'examen successif des figures 85, 86, 87.

dessus du sol, mais très longtemps, plusieurs semaines même, il reste sur un plan inférieur à la moitié antérieure du corps.

En résumé, quinze jours après l'opération, l'équilibre en station debout peut être maintenu un certain temps, au bout duquel le tremblement et les oscillations du corps soit antéro-postérieures, soit transversales, apparaissent et entraînent la chute : la chute est encore fatale, si une patte s'élève au-dessus du sol dans la progression. La fatigue survient vite. Ce qui apparaît déjà nettement, c'est que ces attitudes n'ont rien de comparable aux attitudes analogues chez un chien normal : elles ne peuvent être maintenues que par un mécanisme spécial, en rapport avec un déplacement du centre de gravité; l'abduction des membres antérieurs en est la preuve la plus évidente : l'abduction plus marquée de la patte du côté lésé semble indiquer que le centre de gravité s'est déplacé de ce côté; le tremblement et les oscillations du corps nous démontrent que le centre de gravité est non seulement déplacé, mais qu'il n'est plus fixe : elles ont pour but de le ramener à une situation invariable ; tout déplacement d'un membre ou d'une partie du corps entraîne la chute de l'animal, parce que le déplacement du centre de gravité qui s'en suit ne provoque plus l'ensemble des contractions musculaires dont la combinaison doit y obvier.

La miction ne se fait plus suivant le même mode que chez un chien normal ; elle se fait dans la position accroupie, les pattes postérieures s'écartant davantage, mais gardant toujours le contact avec le sol : la miction et la défécation entraînent de grandes oscillations du corps, surtout dans le sens antéro-postérieur; la chute en est la conséquence fatale, du moins au début. Le coït est impossible, non pas que l'instinct génital soit diminué ou aboli, le contact de la femelle excite encore le mâle et il essaie de satisfaire ses appétits, mais l'équilibre instable ne lui permet pas de prendre ou de garder l'attitude nécessaire. Seule, la natation est encore possible, à la condition qu'elle ne dure pas trop longtemps, parce que la fatigue survient vite. La situation du tronc dans l'eau n'est pas symétrique et le côté sain plonge toujours plus que le côté opéré ; la tête s'incline un peu du côté sain ; la progression ne se fait pas absolument suivant une ligne droite, mais dévie toujours un peu vers le côté sain. Lorsque l'animal sort de l'eau et se secoue, même plusieurs semaines après l'opération, ces

mouvements s'accompagnent de grandes oscillations et de déplacements du corps dans le sens transversal ; il en est de même lorsqu'il veut se gratter.

Pendant les premières tentatives de marche, les pattes s'écartent davantage que dans la station debout, surtout les antérieures ; celle du côté opéré est plus en abduction : c'est généralement celle-là qui est levée la première ; mais avant d'abandonner le sol, elle est le siège de contractions sans effet, comme si l'animal hésitait ; puis, brusquement, elle quitte le sol : en même temps, le corps tout entier suit le mouvement et se déplace transversalement du même côté, comme s'il était mu par un mouvement irrésistible de translation : l'animal semble vouloir résister par quelques inclinaisons de la colonne vertébrale, mais en vain, déjà le train postérieur fléchit du côté opéré, la patte antérieure primitivement en abduction revient brusquement en adduction et l'animal s'affaisse comme une masse de ce côté (fig. 78). Le rythme respiratoire s'accélère, comme si l'animal avait fait une longue course ou accompli un travail pénible : après quelques instants de repos, il cherche à se relever ; après plusieurs chutes, il peut enfin se redresser et se maintenir sur ses quatre pattes ; s'il essaie de nouveau de marcher, les mêmes phénomènes se reproduisent. — Peu à peu, les déplacements du corps sont moins grands, l'animal résiste mieux aux déplacements du côté opéré, il réagit par des déplacements en sens contraire vers le côté sain, le train postérieur s'élève davantage au-dessus du sol : l'animal marche alors en oscillant tantôt à gauche, tantôt à droite, la démarche est tout à fait celle que les auteurs ont décrite sous la dénomination de démarche ébrieuse, démarche de l'ivresse. Ce mode de progression ne peut être longtemps soutenu, la fatigue apparaît rapidement. L'amélioration se prononçant de jour en jour, la titubation diminue, les oscillations du corps sont moins amples et moins fréquentes, mais l'animal a perdu de sa souplesse, il est comme soudé, la tête est maintenue raide et fixe, toujours un peu inclinée du côté de la lésion ; les pattes ne sont plus soulevées avec la même régularité : avant l'opération une patte antérieure était levée en même temps que la postérieure du côté opposé ; cette simultanéité n'est plus aussi parfaite ; les membres du côté opéré sont toujours soulevés brusquement et retombent de même sur le sol, tandis que ceux du côté sain se meuvent comme autrefois ; ce phéno-

mène est surtout net pendant la course, il persiste très longtemps. Après la marche, la course est réapprise ; mais aussitôt que l'animal s'arrête, oscillations, tremblement et déplacements du corps réapparaissent ; il en est de même chaque fois qu'il y a une modification dans les conditions d'équilibre, un changement dans les attitudes.

La préhension des aliments est l'occasion de troubles du même ordre. Les premiers jours après l'opération, il lui est impossible de manger ou de boire seul ; il ne peut saisir la viande qui lui est présentée, il ne peut boire que si on lui fixe la tête ; alors il lape comme un chien normal. Quelques jours après, il ne peut encore saisir les aliments avec la gueule ; dès que la tête s'avance ou s'abaisse, de grandes oscillations, d'abord localisées à la tête, l'entraînent alternativement d'un côté et d'autre, elles se généralisent ensuite au tronc qui subit de grands déplacements et s'éloigne du but. Il semble même que les oscillations de la tête augmentent de fréquence et d'amplitude à mesure qu'elle s'approche du but, si bien qu'au moment même de l'atteindre, l'animal est rejeté très loin de lui.

Pour boire, il se passe quelque chose de très analogue, la tête dépasse toujours le but, et le museau, au lieu d'affleurer le liquide, plonge profondément ; la tête se retire aussitôt brusquement, l'animal recule et oscille surtout dans le sens antéro-postérieur.

Ces phénomènes s'amendent avec le temps, mais lentement, plus lentement même que les troubles de la marche et de la station.

L'animal apprend ainsi successivement, ou presque simultanément, à marcher, à courir, à prendre les aliments : les progrès peuvent être tels qu'après plusieurs semaines ou même plusieurs mois (trois mois) il ne persiste presque plus rien des désordres précédemment décrits, si ce n'est une certaine raideur du tronc, le soulèvement plus énergique des membres du côté opéré, quelques oscillations très légères aux temps d'arrêt, ou dans les changements d'attitude, l'apparition plus prompte de la fatigue. Tout ceci semble bien prouver qu'il ne s'agit pas d'une faculté disparue momentanément puis réapparue. C'est la création d'un nouveau mécanisme dans lequel les éléments du premier n'entrent que pour une part, mais dont la plus grande revient à la suppléance de l'organe perdu par les parties restantes ou par un autre centre ; aussi les mouvements dits automatiques ne présentent plus ce caractère, il y a désormais en eux quelque chose d'intentionnel, quelque chose de voulu.

A cette période de l'amélioration, il existe néanmoins des troubles très nets de l'équilibre qu'on peut facilement mettre en évidence. Si on fixe l'attention de l'animal, de façon à ce qu'il soit obligé d'élever la tête et de regarder au-dessus de lui, en lui présentant, par exemple, un morceau de viande un peu au-dessus de la tête, au moment où il lève la tête, et qu'il soulève ses pattes de devant pour se dresser sur le siège, le tronc est aussitôt animé de grandes oscillations et la titubation réapparaît très intense. Ce n'est pourtant pas parce qu'il a perdu de vue le sol, et si, en effet, on applique au même animal un masque, de façon à ce que la vue soit complètement supprimée, il peut se tenir en équilibre sur ses pattes, il peut même marcher, lentement il est vrai, mais sans tituber; si donc, dans le premier cas, la titubation est réapparue, elle est due vraisemblablement au changement d'attitude du corps ou à la modification de position de la tête. Le déplacement du centre de gravité qui en est la conséquence aurait été compensé chez un chien normal par la mise en jeu de certains groupes musculaires qui auraient contrebalancé à leur tour ce déplacement : c'est ce mécanisme qui a fait défaut.

On peut encore mettre en évidence cette action perturbatrice des changements d'attitude, en faisant marcher l'animal sur un plan incliné, en lui faisant descendre ou monter un escalier; ce n'est qu'une suite de culbutes, de chutes à la renverse quand il monte; quand il descend, les troubles sont moins prononcés, s'il peut appuyer le flanc du côté opéré contre un mur; sinon il roule et dégringole l'escalier.

Si on l'habitue à ce genre d'exercices, il y a une atténuation progressive de ces troubles, et un jour viendra où l'ascension d'un escalier ne causera plus que quelques oscillations, des hésitations; elle sera en tout cas moins rapide que chez un chien normal, l'acte présentera encore ici quelque chose de voulu, il ne pourra être exécuté sans efforts et sans attention, par suite sans fatigue.

L'examen de la sensibilité n'a pu être fait que d'une façon sommaire, comme tout examen de ce genre sur les animaux. A une période plus avancée, nous n'avons pu déceler aucune différence entre les deux côtés pour la sensibilité et la douleur.

L'ouïe et la vue sont conservées.

L'animal a une notion assez exacte des modifications qui se sont produites dans son équilibre : il a la notion de cette force irrésistible qui l'entraîne du côté de la lésion ; la preuve en est que, quand il fait ses premiers essais de marche, il se dispose de telle façon qu'il puisse s'appuyer sur un mur du côté vers lequel il est entraîné.

Son caractère est généralement triste et il est assez indifférent à ce qui se passe autour de lui ; il reconnaît bien la personne qui lui apporte ses aliments, ceux qui l'ont frappé ; il cherche à s'enfuir à leur approche. Jamais sa méchanceté ne s'est accrue ; si on l'irrite, il mord rarement. Il est même curieux que pendant plusieurs semaines il n'aboie pas ; il ne recommence à aboyer que quand il peut se tenir en équilibre, ce qui tient sans doute à ce que l'aboiement exige des modifications d'attitude de la tête qui ne feraient qu'augmenter la déséquilibration.

Nous avons insisté fréquemment sur la fatigue si prompte à se manifester chez ces animaux ; les contractions musculaires avortées, les efforts de compensation, la suppléance par le cerveau doivent en être la cause directe ; ils nous expliquent aussi, sans doute, la grande voracité contrastant avec leur maigreur.

Destruction totale du cervelet. — On pourrait presque en deviner les conséquences, après la description des troubles consécutifs à la destruction d'une moitié du cervelet, tellement ces désordres concordent les uns avec les autres.

Les désordres du début sont moins intenses après une destruction totale qu'après une destruction partielle du cervelet, mais la rééducation est plus lente.

On ne constate pas en effet, après la destruction totale, les mouvements de rotation autour de l'axe longitudinal, aussi prononcés que dans le premier cas ; ils existent surtout si la destruction n'a pas atteint la totalité du cervelet, intéressant un côté plus que l'autre, ou si elle a empiété un peu sur les parties voisines, mais ils sont néanmoins moins fréquents et de moins longue durée. Leurs conditions d'apparition sont les mêmes.

Il existe le plus souvent du nystagmus horizontal avec une déviation des globes oculaires dans le cas où la lésion n'est pas absolument symétrique.

Le décubitus se fait indifféremment sur un côté ou sur l'autre, la tête est en extension forcée, rejetée en arrière sans inclinaison latérale, le tronc décrit une incurvation correspondante (opisthotonos), les membres sont contracturés en extension, surtout les membres antérieurs.

Pendant les deux ou trois premiers jours : troubles de la déglutition, vomissements alimentaires.

L'extension de la tête, l'opisthotonos, la contracture des membres s'amendent graduellement ; plus tard on constate l'exagération des réflexes tendineux.

Dans le décubitus abdominal, les membres antérieurs sont reliés sous le tronc ou dans une abduction extrême, égale des deux côtés : la station debout puis la marche sont réacquises suivant le même mécanisme qu'après la destruction d'une moitié du cervelet ; mais l'abduction des membres antérieurs persiste plus longtemps, le soulèvement du train postérieur au-dessus du sol revient plus tard ; à cause de la symétrie de la lésion, il n'existe pas de déplacements en masse du tronc vers un côté ; dès le début la marche présente les caractères de la démarche ébrieuse : il y a titubation, oscillations, tremblements, contractions avortées, etc.

La préhension des aliments, la marche sur un plan incliné, la miction, la défécation, le coït, les changements d'attitude sont l'occasion de désordres semblables à ceux décrits plus haut, après la destruction d'une moitié du cervelet.

Lorsque la station debout sur les quatre pattes ou la marche sont possibles, l'occlusion des yeux n'augmente pas les désordres ; il ne faudrait pourtant pas nier toute influence de la vue dans la rééducation de l'animal ; nous avons pu suivre pendant plusieurs jours et même pendant plusieurs semaines un chien qui devint aveugle quinze jours ou trois semaines après l'opération, des suites d'une ophthalmie. Ce chien ne réapprit jamais à marcher, ni même à se tenir debout, il restait immobile, couché sur le flanc ; il se produisit des ulcérations aux points de contact (c'est la seule fois que nous ayons observé des troubles trophiques). Comme c'est le seul cas dans lequel aucune amélioration ne s'est produite, malgré une longue survie, et que c'est aussi le seul dans lequel la cécité ait été totale, il y a peut-être lieu d'établir une relation de cause à effet entre ces deux faits, et il est probable

que, pendant la période de rééducation, la vue a une influence vicariante pour la compensation des fonctions disparues.

Nous n'avons rien de bien particulier à signaler sur le développement de jeunes animaux privés de cervelet; nous avons remarqué que comparativement aux animaux sains de la même portée, ils se développaient moins bien, leur taille était moins élevée et ils étaient aussi moins vigoureux, mais jamais, dans un cas de lésion unilatérale, nous n'avons observé d'asymétrie dans l'étude comparative des membres et des deux côtés du tronc. Le développement plus lent de l'animal nous semble s'expliquer très bien par la dépense considérable d'énergie à une époque où elle devrait être consommée beaucoup plus pour le développement des organes que pour leur fonctionnement.

Nous ferons remarquer également que ces mêmes animaux pouvaient très bien nager, bien qu'ils n'eussent jamais nagé auparavant : ce qui démontre que le cervelet n'intervient nullement comme centre coordinateur du mouvement de natation; nous devons ajouter aussi que chez eux, comme chez tous les autres animaux soumis à cette expérience, la fatigue survient extrêmement vite; il est donc probable que son rôle, quelque effacé qu'il soit, n'en existe pas moins, c'est en tout cas un rôle accessoire.

Destruction du vermis. — Dans un cas, cette opération a pu être réalisée aussi parfaitement que possible. Aussitôt après l'opération la tête était fortement inclinée en arrière, le tronc était incurvé dans le même sens (opisthotonos), les membres antérieurs en extension forcée, les globes oculaires étaient le siège d'un nystagmus vertical; les jours suivants les phénomènes de contracture diminuèrent, l'animal réussit à se tenir debout sur ses pattes, les membres postérieurs très écartés et dirigés en avant; pendant deux ou trois jours, à chaque tentative de progression, l'animal reculait au lieu d'avancer, ou bien il tombait à la renverse. Au repos, il restait dans le décubitus abdominal, les membres postérieurs en abduction et dirigés en avant. Après cette période de recul, il commence à progresser, mais les pattes postérieures sont toujours très écartées et soulevées brusquement et très haut au-dessus du sol, il semble lancer ses pattes comme un ataxique lance ses jambes. Il existe aussi des oscillations antéro-postérieures du tronc dans les mouvements volontaires et dans les changements d'attitude.

Destructions diverses du cervelet. — Lorsque la destruction du cervelet est irrégulière, portant à la fois sur le vermis et les hémisphères et sur une étendue différente de chaque côté, ou à des plans plus ou moins profonds, la symptomatologie est moins régulière, elle est un mélange des troubles observés dans les trois cas précédents.

Les lésions d'une grande étendue de l'écorce qui ne s'étendent pas en profondeur et n'intéressent pas les noyaux gris centraux déterminent des désordres de durée relativement courte et d'intensité médiocre. Les lésions localisées à l'écorce d'un seul hémisphère, n'intéressant pas la profondeur, peuvent n'entraîner aucun trouble (p. 304, fig. 106 et 107).

Dans un cas nous avons pu enlever un noyau du toit, en produisant le minimum de lésion possible dans le voisinage du vermis ; il en est résulté des troubles de l'équilibration extrêmement accusés ; mais, dans ce cas, la lésion avait été faite au moyen de l'anse galvanique : et comme les cautérisations des différentes parties du système nerveux peuvent être la source de phénomènes d'inhibition extrêmement intenses et de longue durée, l'expérience n'a pas une grande valeur au point de vue physiologique.

Les désordres observés chez le chat, après les extirpations partielles du cervelet, sont en tout point comparables à ceux observés chez le chien ; nous n'insisterons donc pas ; nous ferons seulement remarquer que la rotation autour de l'axe longitudinal est un peu moins fréquente que chez le chien, il y a le plus souvent tendance à la rotation plutôt que rotation réelle. Les déviations oculaires sont moins marquées ou même absentes. La destruction d'un lobe produit des symptômes très analogues à ceux qui relèvent de la destruction d'une moitié du cervelet chez le chien. La contracture des membres du côté opéré est habituellement moins prononcée ou fait défaut chez le chat.

Les résultats obtenus sur le cobaye et le lapin sont trop incomplets pour que nous puissions en tirer des conclusions : il est très difficile d'obtenir une survie. Le très petit nombre de succès indiquent suffisamment combien il est difficile de réussir : comme chez le chien et chez le chat, les troubles de la locomotion et de l'équilibre sont plus accentués du côté le plus lésé, et la rotation autour de l'axe longitudinal se fait du côté sain vers le côté opéré.

Quand on compare entre eux tous ces résultats, on constate immé-

diatement que les troubles déterminés par les destructions partielles ou totales du cervelet sont identiques entre eux pour chaque cas particulier (destruction d'une moitié du cervelet, du cervelet en totalité, lésions du vermis, etc.), avec quelques différences d'intensité suivant l'individu. Ce sont des troubles du mouvement, que ce mouvement soit volontaire, automatique ou réflexe. Il n'y a pas de paralysie des membres, puisque les animaux opérés peuvent soulever encore des poids considérables. Il y a de l'asthénie, de l'atonie, de l'astasie, comme le soutient Luciani. Quelle est la raison de cette asthénie? Voilà ce que les physiologistes ont jusqu'ici peu expliqué. Est-on en droit de conclure avec Luciani que le cervelet exerce à l'état normal sur le reste du système nerveux une influence qui se traduit par une action neuro-musculaire sthénique, tonique et statique, par laquelle le cervelet augmente l'énergie potentielle dont disposent les appareils neuro-musculaires et qui accroîtrait le degré de leur tension pendant les pauses fonctionnelles? Ce n'est là qu'une définition de la fonction du cervelet qui ne nous fait nullement entrevoir le mécanisme même de cette fonction; l'analyse des désordres consécutifs aux lésions cérébelleuses, comparée à celle des liens anatomiques du cervelet, peut seule jeter quelque lumière sur ce mécanisme : « Il faut voir l'horloge dérangée pour distinguer les contrepoids et les rouages que nous ne remarquons pas dans l'horloge qui va bien. » (Taine.)

CHAPITRE VIII

Les conditions d'équilibre à l'état normal et après la destruction du cervelet.

Conditions d'équilibre à l'état normal.

Conditions d'équilibre du corps au repos. — Le phénomène qui frappe le plus l'observateur, en présence d'un chien privé partiellement ou totalement du cervelet, c'est l'impossibilité qu'il éprouve à réaliser les conditions nécessaires au maintien de l'équilibre, dans toutes les attitudes (décubitus, station debout, marche, etc.) Il s'agit d'un trouble de statique : aussi nous semble-t-il utile, avant de chercher à expliquer les troubles de la statique consécutifs à une lésion cérébelleuse, d'étudier les conditions de son maintien à l'état normal.

Les conditions d'équilibre d'un corps pesant sur un plan horizontal sur lequel il s'appuie par plusieurs points sont que « le corps étant soumis à l'action de son poids appliqué à son centre de gravité, cette force, pour ne pas produire d'effet, doit être détruite par une force résultant de la réaction des divers points d'appui : chacun de ces points donne naissance à une force de réaction qui par raison de symétrie est normale au plan et dont la valeur indéterminée d'abord se modifie de manière à faire équilibre à l'action si possible : la résultante doit être égale au poids du corps et ces forces doivent être opposées ; le point d'application est intérieur au polygone formé en joignant par des droites les points d'appui les plus extérieurs, c'est la base de sustentation ; mais il peut être un point quelconque qui ne soit pas extérieur au polygone. Il suffira donc pour l'équilibre que la direction du poids du corps, c'est-à-dire la verticale du centre de gravité, tombe à l'intérieur de la base de sustentation. »

Ces lois de la statique sont les mêmes pour un système articulé ;

elles sont néanmoins plus complexes, car pour déterminer exactement le centre de gravité « il faut déterminer séparément les conditions d'équilibre de chacune des parties invariables qui contribuent à constituer le système articulé, en tenant compte pour chacune d'elles tant des forces qui sont directement appliquées, y compris le poids, que des réactions qu'elle reçoit des parties avec lesquelles elle est directement articulée ». (Gariel. *Dict. encycl. des Sc. médic.*)

Si on applique ces lois à la statique du chien ou d'un quadrupède quelconque en station sur les quatre pattes, la ligne de gravité doit tomber à l'intérieur du quadrilatère formé par la réunion des quatre pattes : les forces de réaction qui luttent contre l'action du poids du corps sont représentées dans les quatre membres par les articulations et par les contractions des groupes musculaires périarticulaires et la résultante doit être appliquée aussi à l'intérieur du quadrilatère. Ces forces doivent être symétriques, c'est-à-dire que les forces développées par les membres d'un côté doivent être égales à celles développées par les membres du côté opposé, les forces développées par la moitié postérieure égales à celles développées par la moitié antérieure; sinon l'équilibre serait rompu et le corps serait entraîné ou s'affaisserait du côté le plus faible. Nous avons supposé que le corps était une masse inerte reposant sur quatre points d'appui sur lesquels elle s'articule, ces quatre points d'appui se trouvant à ses extrémités : le corps peut aussi être considéré comme un coin tendant à s'introduire par l'action de son poids entre les membres antérieurs et postérieurs, d'autant plus que la force développée à l'insertion d'un membre par l'application du poids du corps en ce point n'agit pas verticalement, mais obliquement en bas et en dehors ; cette force peut être décomposée en deux autres, l'une à direction verticale, l'autre à direction horizontale, véritable force abductrice : chaque membre devra donc fournir une force verticale faisant équilibre à la force verticale du poids du corps et de sens contraire, plus une force horizontale de sens contraire à la force horizontale développée par le poids du corps ; cette dernière sera réalisée par la contraction ou un excès de tonicité des muscles adducteurs.

Mais le corps, pas plus que les membres, n'est une masse inerte, il n'est pas composé de parties homogènes, il est composé d'une série de systèmes articulés, unis les uns aux autres, susceptibles d'activité

et d'autres systèmes absolument inertes (les organes) : les premiers peuvent développer des forces capables de contrebalancer l'action du poids ; les autres ne font que la subir ; les premiers agissent dans la statique, ce sont de puissants leviers disposés autour de l'axe du corps (muscles du tronc) ; les membres, à leur tour, ne sont qu'une série de leviers qui font obstacle au poids du corps, de sorte que presque tous les muscles jouent leur rôle dans l'application des lois de l'équilibration.

On peut encore envisager le corps comme composé de deux parties symétriques dont la situation symétrique par rapport aux axes est due à une activité égale des muscles symétriques ; il doit en être ainsi dans la station debout. Le poids des viscères tendrait à abaisser le centre de gravité si les muscles du tronc ne luttaient contre lui ; si d'autre part ces muscles n'entraient en jeu que d'un seul côté, le centre de gravité se déplacerait vers le côté opposé sur lequel le corps s'affaisserait, à moins que la résistance offerte par les membres de ce côté n'augmente à son tour. Il s'ensuit que le corps de l'animal peut déplacer à tout moment sa ligne de gravité, sans que l'équilibre soit rompu, puisque les forces d'opposition à l'action de son poids peuvent se modifier de façon à ce que les conditions d'équilibre soient conservées. Ce qui nous amène à rechercher les conditions d'équilibre du corps en mouvement.

Les conditions d'équilibre de la tête envisagées isolément sont soumises aux mêmes lois, la tête est en équilibre sur l'atlas, et chez le chien, le centre de gravité se trouve assez en avant de l'articulation occipito-atloïdienne, les muscles de la nuque interviennent pour maintenir l'équilibre, mais l'effort n'est pas très considérable à cause de la faible longueur du bras de levier de la résistance. On peut aussi considérer l'ensemble des articulations de la tête et du cou comme ne faisant qu'un tout s'articulant à son tour avec le tronc, et dont le centre de gravité est très en avant de lui ; les muscles qui s'insèrent sur la région cervicale et sur la région dorsale supérieure de la colonne vertébrale deviennent ainsi les dispensateurs des conditions d'équilibre de la tête ; si maintenant nous rendons à chaque articulation vertébrale son individualité propre, on entrevoit de quelle extrême complexité deviennent les conditions d'équilibre de la tête pour chaque position ; et pourtant l'équilibre peut être maintenu dans un nombre

considérable de positions grâce à certaines combinaisons musculaires.

Conditions d'équilibre du corps en mouvement. — Au repos, les forces de réaction qui luttent contre l'action du poids du corps sont représentées en partie par les os et les articulations avec leur ligaments, en partie par la tonicité musculaire.

Pendant le mouvement, cette dernière va prédominer de beaucoup dans la réalisation des conditions d'équilibre, c'est elle qui dans toute position du corps, dans toute attitude rétablira l'équilibre.

Examinons, par exemple, le chien pendant la marche. Au départ, il lève la patte antérieure d'un côté et presque simultanément la patte postérieure du côte opposé. Par l'élévation de la patte antérieure au-dessus du sol, le corps tend à tomber en avant et du côté de cette patte, de même que par l'élévation de la patte postérieure le corps tend à tomber en arrière et de ce côté; on pourrait supposer pour expliquer la conservation de l'équilibre, que normalement ces deux forces se font opposition et s'annulent, par suite que les conditions d'équilibre subsistent. Il n'en est rien et déjà pour cette raison que le soulèvement des deux pattes n'est pas simultané, mais successif. Par conséquent, au moment où la patte antérieure est levée, les conditions d'équilibre sont rompues et la chute en avant serait la conséquence de ce mouvement s'il ne se développait une force de réaction appliquée au même point et de sens contraire à l'action du poids du corps. Le poids du corps ne repose plus en effet que sur trois points d'appui et pour le maintien de l'équilibre, le centre de gravité doit être ramené dans l'aire du triangle formé par la réunion de ces trois points. A la force dirigée en bas et du côté de la patte levée, il faut donc que l'animal réagisse par une force dirigée en haut et du côté opposé. L'adduction de la patte levée fera obstacle à la force abductrice : un mouvement de torsion de la tête et du tronc autour de l'axe longitudinal, exécuté par les muscles du même côté et associé à une inclinaison de la tête du côté opposé développera une force verticale de direction contraire à l'action du poids : et la ligne de gravité du corps tombe ainsi dans l'aire du triangle formé par la réunion des trois pattes qui ont conservé le contact avec le sol.

La force verticale d'opposition consiste en une exagération de toni-

cité des muscles qui produisent ce mouvement. Les deux forces mises en jeu pour éviter la chute sont donc le point de départ de modifications importantes dans la tonicité d'un nombre considérable de muscles. L'élévation de la patte postérieure modifie de nouveau l'équilibre, mais une réaction très analogue assurera néanmoins son maintien. Dans tous les actes susceptibles de troubler l'équilibre, dans lesquels la volonté intervient d'une façon permanente, comme dans ceux dans lesquels la volonté n'intervient qu'au début pour n'agir ensuite que d'une façon latente, à côté des contractions musculaires directement utilisées en vue d'un but proposé, il se produit dans les autres muscles des modalités de tonicité telles que toutes les forces appliquées au corps ont toujours une résultante unique normale au plan sur lequel il s'appuie, et dont la direction passe dans l'intérieur du polygone formé en joignant les points d'appui : c'est la condition d'équilibre.

Des compensations musculaires de même nature se produisent dans la course, le saut, la préhension des aliments ; nous ne voulons pas rechercher comment se font les compensations musculaires dans tous ces actes, il nous suffit de savoir qu'elles existent et ce que nous savons de la marche suffit pour nous les faire entrevoir.

Les mouvements isolés de la tête agissent aussi sur l'équilibre du corps et peuvent le modifier, ils doivent donc provoquer des compensations musculaires susceptibles de maintenir l'équilibre.

Nous devons rechercher aussi ce qui se passe chez un animal qui repose sur un plan mobilisable autour de différents axes : soit un axe longitudinal et antéro-postérieur par rapport à la direction du grand axe du corps, soit un axe transversal, soit un axe vertical. Le corps est soumis, dans les oscillations du plan en mouvement, à des forces capables de modifier sa statique : ainsi, dans l'inclinaison du plan se mouvant autour d'un axe horizontal et antéro-postérieur, une moitié du corps regardera en haut et l'autre en bas ; la verticale du centre de gravité ne tombe plus à l'intérieur de la base de sustentation et la chute du côté le plus bas serait inévitable, s'il ne se développait une force de réaction de sens contraire au sens du déplacement. On peut prévoir que cette force présente certaines analogies avec celle qui se serait développée si la même moitié du corps, au lieu d'être inclinée en bas par un mouvement passif, n'avait subi

cette inclinaison par l'élévation active des pattes du même côté ; ce sont presque les mêmes muscles qui seraient intervenus et pour un but semblable, de sorte qu'une même force de réaction peut être sollicitée par une sensation ou par un mouvement volontaire.

Chez l'homme comme chez l'animal la ligne de gravité doit être maintenue dans la base de sustentation pour que l'équilibre soit conservé; on pourrait croire que les conditions d'équilibre diffèrent beaucoup chez l'homme et chez l'animal ; bien que la station ne se fasse chez lui que sur deux pieds, les conditions d'équilibre sont très analogues, et dans tout mouvement susceptible de troubler l'équilibre, il se développe des forces de réaction ou compensations musculaires; ces mouvements de compensation sont d'autant plus marqués que la base de sustentation est plus étroite comme dans la station sur un seul pied. Pendant la marche les mouvements de compensation sont surtout des mouvements du tronc et des mouvements des membres supérieurs. Les mouvements du tronc sont des mouvements d'oscillation, d'inclinaison, de rotation et de torsion (Beaunis). « A chaque pas le tronc s'incline alternativement du côté du membre à l'appui et cette inclinaison latérale arrive à son maximum au moment où l'oscillation verticale du tronc atteint son maximum du même côté... Quand les bras sont fixés au tronc, l'un des côtés du bassin et l'épaule correspondante sont animés de mouvements de rotation dans le même sens... Quand les bras sont libres, l'un des côtés du bassin et l'épaule correspondante sont animés de mouvements de rotation en sens contraire ; les bras oscillent en sens inverse des jambes, ce sont les mouvements de torsion du tronc. Dans ce cas l'allure de l'homme rappelle la marche des quadrupèdes.... Les mouvements des membres supérieurs consistent en des oscillations qui se font en sens inverse des oscillations des jambes (Beaunis). » Marey et Demeny (cités par Beaunis) ont fait remarquer aussi que le mouvement de l'axe des épaules se fait aussi en sens inverse de celui de l'axe du bassin : « Le maximum de torsion existe en même temps que la torsion inverse de la ligne des hanches. » Il se produit aussi un mouvement de torsion du tronc suivant l'axe horizontal; « la ligne des hanches s'abaisse du côté de la hanche suspendue, tandis que la ligne des épaules s'élève du même côté ». C'est là une série de mouvements qui ne s'adaptent pas directement au but, mais sont nécessaires pour que le mouvement

voulu soit exécuté sans rompre l'équilibre. Ils se produisent en quelque sorte à notre insu, sans que nous en ayons conscience.

Modifications des conditions d'équilibre chez l'animal privé de cervelet.

De l'étude de la symptomatologie des lésions du cervelet se dégage ce fait que les attitudes et les mouvements sont devenus impossibles, non pas qu'il y ait paralysie, mais parce que l'équilibre n'est plus stable. Lorsqu'une moitié du cervelet a été détruite, quelle que soit l'attitude que l'animal veuille prendre, quel que soit le mouvement qu'il veuille exécuter, il est entraîné du côté de sa lésion et tombe sur ce côté. Les premiers jours après l'opération, il est animé de mouvements de rotation autour de l'axe longitudinal du côté sain vers le côté opéré. Au repos, il reste couché sur le côté de sa lésion, et dans le décubitus abdominal, la tête fortement déviée dans le même sens. Plus tard, lorsqu'il fait les premières tentatives de marche, il est mû malgré lui par un mouvement de translation dans le sens du côté opéré, et s'il tombe, la chute a lieu du même côté. Il semble donc que la rotation autour de l'axe longitudinal du côté sain vers le côté opéré, le décubitus sur le côté de la lésion, la chute et le mouvement de translation dans le même sens ne sont que le même phénomène à des degrés différents. Si le mouvement de rotation était dû à l'irritation des fibres cérébelleuses efférentes sectionnées, il devrait avoir une direction différente des mouvements consécutifs à la suppression de ces fibres et se faire du côté opéré vers le coté sain.

Nous avons vu précédemment, dans l'étude de la marche, que l'élévation d'une patte antérieure au-dessus du sol, pour ne pas troubler l'équilibre, doit provoquer une force de réaction qui consiste en un mouvement de torsion du tronc et du cou autour de l'axe longitudinal exécuté par les muscles du même côté et associé à une inclinaison de la tête du côté opposé. Cette force de réaction est bilatérale et on peut admettre qu'au repos, les deux forces se faisant équilibre, elles restent sans action. Supposons que l'une vienne à disparaître brusquement, l'autre continuera à agir seule, elle déterminera un mouvement de

torsion autour de l'axe longitudinal et inclinera la tête du côté opposé, d'où la rotation autour de l'axe longitudinal ; *la destruction de la moitié du cervelet équivaut à la suppression de cette force de réaction du côté de la lésion.* Nous ne pouvons donc admettre la distinction de Luciani des phénomènes consécutifs aux destructions du cervelet en deux groupes : phénomènes irritatifs et phénomènes de défaut ou de manque d'innervation cérébelleuse ; parmi les premiers il range le mouvement de rotation autour de l'axe longitudinal et la déviation conjuguée des yeux ; nous ne nions pas pourtant l'existence de phénomènes irritatifs, mais ils sont encore plus précoces et l'anesthésie les empêche de se manifester ; les phénomènes irritatifs décrits par Luciani sont dus en réalité au défaut ou au manque d'innervation cérébelleuse.

Mais la rotation autour de l'axe longitudinal et la déviation conjuguée des yeux comme le mouvement de translation, comme les chutes du côté détruit, ne persistera pas très longtemps, parce que l'animal s'y oppose grâce à l'intervention d'autres centres ou peut-être des parties restantes, si bien que le mouvement de rotation ne devient bientôt plus qu'une simple chute sur le flanc, ou qu'un mouvement de translation dans le même sens. A partir de ce moment, les phénomènes de suppléance font leur apparition, ils se mélangent avec les phénomènes dus à la destruction du cervelet.

Doit-on ranger parmi les phénomènes de suppléance l'abduction exagérée des membres et principalement des membres antérieurs ? Si l'on considère que l'abduction est plus marquée du côté de la lésion, et que pour lutter contre les déplacements du corps dans cette direction, la patte du côté sain devrait être plus éloignée de l'axe du corps que celle du côté opéré, l'abduction semble devoir être rangée, pour ce qui concerne le côté détruit, comme un phénomène dû à la destruction même ; pour le côté sain elle est très vraisemblablement un mouvement de suppléance. En outre, l'animal essaie de lutter contre l'abduction du membre antérieur ; lorsqu'il est entraîné malgré lui du côté de sa lésion, il se produit, après deux ou trois pas, une adduction brusque : le corps qui est animé d'un mouvement rapide de latéropulsion n'est plus retenu et s'affaisse brusquement sur le sol. (V. fig. 78.)

Chez un animal privé de la moitié du cervelet, les muscles du

même côté ne peuvent plus s'opposer aux déplacements du corps dans ce sens, dans le mouvement volontaire comme dans le mouvement automatique ou réflexe, et les muscles symétriques du côté opposé, continuant à agir, tendent à augmenter encore le déplacement. C'est pourquoi, au repos, il doit rester dans le décubitus latéral et du côté de la lésion. Dans le cas particulier de l'élévation d'une patte antérieure au-dessus du sol, pendant la marche, la torsion du tronc avec inclinaison de la tête, et l'adduction du membre soulevé qui chez un chien normal lui servent à maintenir l'équilibre, ne se produisent plus chez le chien privé d'une moitié du cervelet, lorsque le membre soulevé est celui du côté de la lésion ; c'est précisément le contraire qui a lieu, c'est-à-dire torsion du tronc, exécutée par les muscles du côté sain avec inclinaison de la tête en sens opposé et abduction du membre soulevé.

De même, l'élévation de la patte postérieure du côté de la lésion est devenue très difficile, parce que par la diminution de tonicité des muscles du tronc du même côté et l'action prédominante des muscles du côté opposé, la partie postérieure du tronc tend à s'affaisser du côté de la lésion; c'est aussi pour cette raison que même dans le décubitus abdominal, le train postérieur de l'animal reste en contact avec le sol, sur la fesse du côté détruit. L'abduction du membre postérieur, comme celle du membre antérieur, favorise encore le déplacement latéral du tronc.

L'instabilité de la tête au repos, l'apparition de grandes oscillations pendant le mouvement, pendant la préhension des aliments, prouvent suffisamment que dans aucune attitude elle n'est en équilibre stable : l'amplitude et la fréquence des oscillations démontrent également qu'il ne peut s'agir de troubles paralytiques. Après la destruction unilatérale du cervelet, la tête s'incline toujours du côté de la lésion ; quelques jours après, cette inclinaison diminue, mais la tête est instable ; plusieurs semaines après l'opération, les oscillations ont disparu et la tête est raide, comme soudée ; les oscillations et la raideur de la tête sont des phénomènes de suppléance et ont justement pour but de lutter contre l'inclinaison de la tête du côté opéré. Les oscillations de la tête persistent très longtemps pendant la préhension des aliments et, si l'on récapitule la série des désordres qui se produisent pendant cet acte, on observe successivement le déplacement de la tête et du

tronc du côté opéré, les grandes oscillations de la tête avec mouvements de translation de ce côté, les oscillations de la tête avec déplacements du tronc s'effectuant alternativement de côté et d'autre ; plus tard, bien qu'au repos la tête et le tronc restent immobiles, les oscillations de l'une et de l'autre réapparaissent pendant la préhension des aliments. En présence de pareils faits, il y a lieu de se demander si le cervelet exerce une action spéciale sur la musculature de la tête et du cou, indépendante de celle qu'il exerce sur les autres muscles du tronc et des membres. Or nous avons dit plus haut que chaque moitié du cervelet développe, en vue d'empêcher la chute ou le déplacement du corps de son côté, une force de réaction qui consiste en un mouvement de torsion du tronc et du cou, autour de l'axe longitudinal, exécuté par les muscles du même côté et associé à une inclinaison de la tête du côté opposé. Lorsqu'une moitié du cervelet a été détruite, l'inclinaison de la tête se fait de son côté, à cause de l'action persistante de l'autre moitié ; et dans le mouvement volontaire cette inclinaison s'exagère ; c'est pourquoi, dans la préhension des aliments, la tête au lieu de s'abaisser directement, est entraînée progressivement loin du but, du côté de la lésion ; l'animal résiste en inclinant volontairement la tête du côté opposé, de là les oscillations latérales ; enfin, la tête joue un rôle considérable dans l'équilibration du corps en général ; en s'inclinant elle déplace la ligne de gravité et entraîne le reste du corps avec elle ; pour faire obstacle à un pareil déplacement les muscles du tronc se contractent sous l'influence de la volonté, et déterminent un mouvement en sens contraire, d'où les déplacements et les oscillations du tronc, la titubation. Les désordres qui surviennent dans la statique et dans les mouvements de la tête, après la destruction unilatérale du cervelet, sont la conséquence directe de la suppression de la force de réaction qu'une moitié du cervelet exerce sur le côté correspondant du corps.

Dans le cas de destruction d'une moitié du cervelet, il y a lieu de se demander quelles sont les zones qui suppléent au défaut d'innervation cérébelleuse et si l'autre moitié du cervelet n'intervient pas : il n'est pas vraisemblable qu'elle intervienne directement, puisque par la lésion même toute relation entre elle et la moitié opposée du corps est suspendue, mais elle continue à agir sur un hémisphère cérébral, et grâce à l'union intime des deux hémisphères par le corps calleux,

son action peut être utile ; en tout cas elle n'est pas indispensable, puisque après la destruction totale du cervelet, la suppléance fonctionnelle est encore possible. La suppléance se fait principalement par le cerveau, c'est pourquoi après la disparition des désordres, les mouvements du côté détruit ont le caractère particulier d'un mouvement intentionnel, de quelque chose de voulu ; pendant la marche, les membres de ce côté sont soulevés brusquement et retombent brusquement sur le sol et contrastent avec ceux du côté sain dont les mouvements ont conservé le caractère des mouvements automatiques. De même le tronc a perdu de sa souplesse; quand l'animal marche, il a l'air soudé, et tous les mouvements présentent le même caractère, parce que la modification d'équilibre causée par un mouvement adapté directement au but n'étant plus compensée par la force de réaction qui la contrebalance, la volonté doit y suppléer. Nous en avons donné un exemple pour la station debout, pour la marche; nous aurions pu analyser bien d'autres actes, nous croyons inutile de multiplier ces faits qui sont tous du même ordre. Ce qui prouve encore cette intervention de la volonté et de l'activité célébrale, c'est que chez un chien privé d'une moitié du cervelet et déjà très-amélioré, les troubles de l'équilibre réapparaissent quand on détourne son attention. Il ne peut encore exécuter des mouvements compliqués, mais il en réacquiert graduellement l'exercice par des efforts fréquemment répétés.

La nage reste presque normale après la destruction partielle ou totale du cervelet ; mais les lois de la statique ne sont plus les mêmes dans l'eau, elle lutte efficacement contre le poids du corps et diminue d'autant les forces de réaction nécessaires pour parer la chute du côté vers lequel se produit le mouvement.

En résumé, tout mouvement, toute attitude exigera une somme d'efforts beaucoup plus considérable que chez un chien normal; le mouvement adapté directement au but ne provoque plus les réactions qui assurent le maintien de l'équilibre pendant son exécution. Avant de réacquérir un mécanisme qui lui permette de conserver l'équilibre, le chien opéré devra, pour ainsi dire, essayer ses muscles, de là la fatigue, l'asthénie, l'astasie, les contractions avortées, l'atonie ; ces derniers troubles dérivent indirectement de la suppression de l'activité cérébelleuse, ils n'en sont pas la conséquence directe : chaque hémisphère cérébelleux est bien une source d'énergie pour le côté

correspondant du corps, mais cette énergie a un emploi spécial, elle est affectée au maintien de l'équilibre dans toutes les attitudes et dans tous les mouvements du corps. Du reste, ces troubles, l'asthénie, l'atonie, l'astasie, diminuent de jour en jour, l'asthénie persiste plus longtemps, elle est l'effet direct de la fatigue due à l'attention et à l'effort, c'est-à-dire à l'intervention plus active du cerveau dans presque tous les actes.

Schiff et Vulpian ont justement remarqué que l'équilibre était plus profondément troublé après la destruction d'une moitié du cervelet qu'après la destruction totale. En effet, en raison de la symétrie des lésions, on n'observe ni mouvements de rotation, ni mouvements de translation; les mouvements sont incertains, les attitudes sans fixité, l'asthénie très marquée. Comme après la destruction d'une moitié du cervelet, les membres, surtout les antérieurs, sont très éloignés de l'axe du corps et l'abduction semble être encore un phénomène dû autant à la suppression fonctionnelle qu'à la suppléance; lorsqu'une patte est levée pour la progression, il se produit des oscillations du corps, des hésitations, parce que la force de réaction n'est plus mise en jeu, et que l'animal réagit maladroitement contre la tendance du corps à tomber du côté de la patte levée, mais il n'y a plus de mouvement de translation, comme après la destruction d'une moitié du cervelet, parce que la force de réaction du côté opposé n'agit plus : c'est pourquoi d'emblée la démarche est celle de l'ivresse. Mais la suppléance se fait beaucoup plus lentement qu'après la destruction d'une moitié du cervelet; ce qui est facile à comprendre, puisque la suppléance ne peut être faite que par le cerveau et que s'exerçant sur les deux côtés du corps, une plus grande activité cérébrale doit être dépensée. C'est pourquoi aussi après la destruction totale du cervelet l'asthénie est plus prononcée et plus persistante.

La destruction et les lésions du vermis ont une symptomatologie un peu spéciale. Les troubles du mouvement sont surtout marqués dans les membres postérieurs, qui se mettent en abduction, la distance qui sépare les membres antérieurs restant normale : l'animal recule ou tombe à la renverse; ces troubles se corrigent avec le temps. Le vermis semble être surtout en rapport avec la statique de la partie postérieure du tronc et des membres postérieurs ; normalement il maintiendrait l'adduction des membres postérieurs et l'inclinaison du tronc en avant;

c'est peut-être pourquoi il suffit chez les animaux à station bipède dont les mouvements volontaires sont peu développés, c'est-à-dire chez les oiseaux; les hémisphères cérébelleux suivent généralement le développement des hémisphères cérébraux et la volonté s'exerce beaucoup plus sur les membres supérieurs ou antérieurs que sur les membres inférieurs ou postérieurs. Aussi, bien qu'il soit impossible de faire des localisations très précises dans le cervelet, on peut dire néanmoins qu'une moitié du cervelet agit sur le même côté du corps, que le vermis intervient surtout dans les phénomènes d'équilibration dépendant de la partie postérieure du tronc et des membres postérieurs, et les hémisphères dans les phénomènes d'équilibration dépendant de la partie antérieure du tronc et des membres antérieurs. La destruction d'un lobe donne une symptomatologie analogue à celle de la destruction d'une moitié du cervelet, parce que toutes les fibres de projection du vermis sur le noyau dentelé ou la protubérance sont sectionnées du même côté.

L'action du cervelet est donc extrêmement complexe, et pourtant il n'est pas un organe indispensable, puisqu'il peut être suppléé par d'autres centres : il doit donc être considéré comme un organe de perfectionnement dont le rôle est de rétablir l'équilibre ou de le maintenir suivant que le corps est en mouvement ou qu'il est au repos. Il épargne cette tâche à l'activité cérébrale et lui permet de se dépenser ailleurs.

Nous avons décrit précédemment le syndrome cérébelleux chez l'homme : il présente de grandes analogies avec les désordres consécutifs aux lésions expérimentales du cervelet : on y retrouve l'élargissement de la base de sustentation, les oscillations du corps pendant le station debout, la titubation pendant la marche, le soulèvement brusque des jambes, la fatigue rapide, l'exagération des réflexes, l'absence de signe de Romberg, un certain degré d'asthénie physique et intellectuelle : dans un certain nombre d'observations le nystagmus ou le strabisme sont signalés.

Les mouvements de rotation autour de l'axe longitudinal ou de translation sont exceptionnels par ce fait que dans la plupart des cas il s'agit d'atrophie évoluant lentement et que les suppléances se font simultanément ; il n'y a pas suppression brusque d'une fonction.

Dans la plupart des cas, on signale de grandes oscillations des

membres supérieurs dans le mouvement intentionnel, se généralisant ensuite au tronc et à la tête ; il est possible que les oscillations soient dues en partie aux modifications de l'équilibre du corps causées par les mouvements des membres supérieurs, lorsque ces mouvements sont de grande amplitude ; du reste il doit se passer un fait analogue à celui qui a lieu pour les membres antérieurs de l'animal, qui se mettent en abduction ; ils sont par cela même moins bien fixés au tronc et c'est sans doute cette fixité imparfaite qui doit expliquer l'incertitude et les oscillations des membres supérieurs.

Il se peut aussi que le cervelet intervienne dans le maintien de l'équilibre des différentes parties du corps et des membres en particulier, par conséquent dans un grand nombre de coordinations musculaires.

Les troubles de la parole, signalés aussi dans presque toutes les observations, doivent être en rapport avec une fixité imparfaite de la tête ; et la parole scandée ou saccadée est le résultat de contractions musculaires d'ordre réflexe ou volontaire qui font obstacle au défaut de fixité et se généralisent à tous les muscles de la tête ; d'où aussi la raideur de la tête et du cou fréquemment observée.

Les différences sont plus nombreuses entre deux cas du même ordre chez l'homme que chez l'animal ; d'abord les lésions sont rarement identiques : dans beaucoup d'observations l'examen anatomique est très insuffisant, et il faut tenir grand compte des réactions cérébrales bien différentes d'un individu à l'autre et qui, dans les phénomènes de suppléance, peuvent entraîner des différences assez considérables.

Le syndrome cérébelleux chez l'homme est donc très comparable à celui qu'on observe chez l'animal ; le cervelet doit donc jouer le même rôle chez les deux ; chez l'homme, les phénomènes intellectuels n'en sont pas absolument indépendants, puisque l'intégrité du cervelet permet à l'activité cérébrale de s'y appliquer presque exclusivement. Si l'homme était obligé de vouloir incessamment son équilibre, son attention serait ainsi détournée des phénomènes purement psychiques et l'affaiblissement intellectuel on serait une conséquence.

CHAPITRE IX

Théorie anatomo-physiologique du cervelet.

Nous avons distingué dans la constitution anatomique du cervelet deux organes : l'écorce cérébelleuse et les noyaux gris centraux : noyau du toit, noyau dentelé. On peut diviser l'écorce du cervelet en deux territoires anatomiques représentés l'un par le vermis, l'autre par les hémisphères.

L'écorce du vermis reçoit des fibres venant de la moelle épinière soit par le faisceau de Gowers, soit par le faisceau cérébelleux direct, soit par les cordons postérieurs et leurs noyaux. Ces rapports sont surtout croisés.

L'écorce des hémisphères reçoit des fibres venant de la substance grise du pont, surtout du côté opposé : la substance grise du pont est d'autre part en rapport avec des fibres qui suivent la voie du pédoncule cérébral et se terminent entre les cellules de la substance grise ; ces fibres ont leur origine dans l'écorce cérébrale ; la comparaison du pédoncule cérébral et de la pyramide démontre suffisamment l'existence d'un grand nombre de fibres pédonculaires qui doivent se terminer dans la protubérance et la substance grise du pont en particulier, de sorte que le pédoncule cérébelleux moyen est une voie d'association entre l'écorce d'un hémisphère cérébral et celle de l'hémisphère cérébelleux du côté opposé avec l'interposition d'un neurone dans la substance grise du pont. — La subtance grise du pont reçoit aussi quelques fibres venant des deux hémisphères cérébelleux.

L'écorce du cervelet reçoit encore des fibres qui prennent leur origine dans l'olive inférieure ou bulbaire et se terminent dans le vermis postérieur et les lamelles hémisphériques immédiatement adjacentes (de nouvelles recherches seraient utiles sur ce point).

En résumé, l'écorce du cervelet reçoit par ces différents systèmes de fibres des excitations ou des impressions qui lui viennent en grande

partie de l'écorce cérébrale et aussi de la moelle : ces rapports sont surtout croisés.

Il existe entre les noyaux centraux et l'écorce cérébelleuse un double système de fibres de projection, les unes ayant leur origine dans l'écorce et se terminant dans les noyaux, les autres prenant leur origine dans les noyaux pour se terminer dans l'écorce (leur existence est plus difficile à démontrer).

L'action de l'écorce cérébelleuse se concentre sur le noyau du toit et sur le noyau dentelé. L'écorce cérébelleuse ne fournit en effet que quelques fibres au corps restiforme : elles se terminent surtout dans le noyau du cordon latéral et dans le noyau externe du faisceau de Burdach.

Les fibres qui prennent leur origine dans les noyaux gris centraux et se terminent dans d'autres centres, sont les véritables voies efférentes du cervelet.

Les fibres efférentes constituent :

1° Le faisceau cérébelleux descendant;

2° Les faisceaux cérébello-vestibulaires et le système cérébello-vestibulaire ;

3° Le pédoncule cérébelleux supérieur.

Le faisceau cérébelleux descendant s'étend du noyau dentelé aux cellules ganglionnaires des cornes antérieures de la moelle du même côté.

Les faisceaux cérébello-vestibulaires unissent le noyau dentelé et le noyau du toit à deux colonnes de substance grise qui reçoivent en même temps les terminaisons du nerf vestibulaire : ce sont le noyau de Deiters et le noyau de Bechterew : ces relations sont directes et croisées.

Le système cérébello-vestibulaire constitue un lien plus intime du noyau dentelé et du noyau du toit avec le noyau de Deiters et le noyau de Bechterew du même côté.

Le pédoncule cérébelleux supérieur se termine tout entier dans le noyau rouge et le thalamus du côté opposé. Par conséquent, un noyau dentelé agit principalement sur la moitié du corps du même côté; soit directement sur la moelle par le faisceau cérébelleux descendant, soit indirectement par l'intermédiaire du pédoncule cérébelleux supérieur, du thalmus, de l'écorce cérébrale ou par l'intermé-

LÉGENDE

Cip. Segment postérieur de la capsule interne. — *Cisl.* Segment rétro-lenticulaire de la capsule interne. — *Crst.* Corps restiforme.

Fcd. Faisceau cérébelleux direct. — *fcd.* Faisceau cérébelleux descendant. — *FG.* Faisceau de Gowers. — *Floc.* Flocculus. — *Flp.* Faisceau longitudinal postérieur.

Ln. Locus niger.

Na, *Ne*, *Ni.* Noyaux antérieur, externe, interne du thalamus. — *Narc.* Noyau arciforme. — *NC.* Noyau caudé. — *NCB.* Noyau du cordon de Burdach. — *NCG.* Noyau du cordon de Goll. — *ND.* Noyau de Deiters. — *Ndl.* Noyau dentelé. — *Nl.* Noyau du cordon latéral. — *NL*1, *NL*2, *NL*3. Premier, deuxième et troisième segments du noyau lenticulaire. — *NM.* Noyau de Monakow. — *NPt.* Noyau du Pont. — *NR.* Noyau rouge. — *Nrt.* Nucleus reticularis tegmenti pontis. — *Nt.* Noyau du toit.

Oi. Olive inférieure ou bulbaire.

P. Pédoncule. — *Py.* Faisceau pyramidal, pyramide. — *Pei.* Pédoncule cérébelleux inférieur. — *Pem.* Pédoncule cérébelleux moyen. — *Pes.* Pédoncule cérébelleux supérieur.

SgR. Substance gélatineuse de Rolando.

Th. Thalamus.

*V*4. Quatrième ventricule.

III. Noyau du moteur oculaire commun. — *V.* Branche descendante du trijumeau. — *VI.* Noyau du moteur oculaire externe.

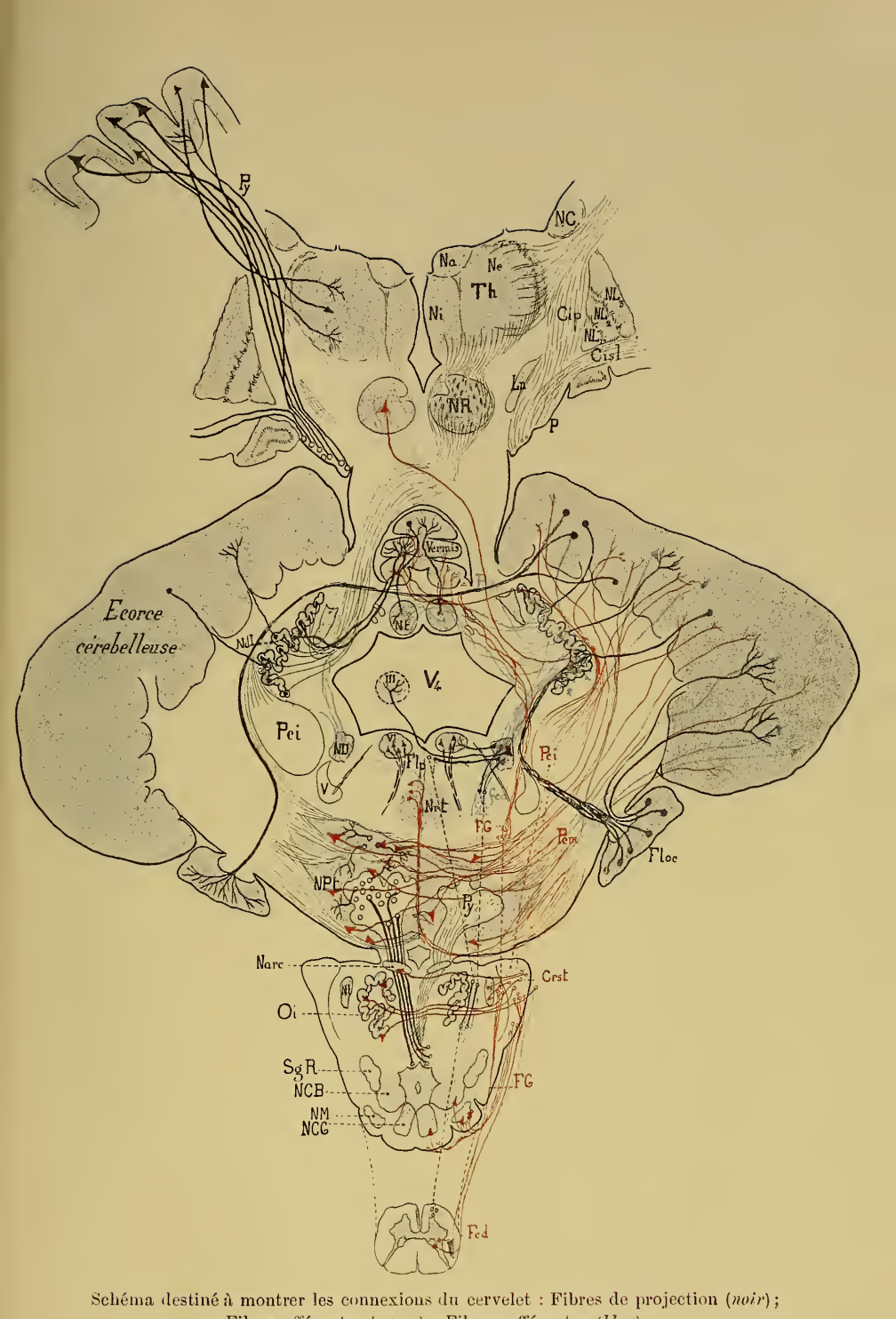

Schéma destiné à montrer les connexions du cervelet : Fibres de projection (*noir*) ; Fibres afférentes (*rouge*) ; Fibres efférentes (*bleu*).
(Emprunté à l'*Anatomie des centres nerveux* de M. et Mme Dejerine, t. II, en préparation.)

diaire des noyaux du vestibulaire, faisceaux cérébello-vestibulaires et système cérébello-vestibulaire. (Voir le schéma.)

On peut se rendre compte que sous l'influence d'une excitation périphérique (voies médullaires afférentes) ou d'une excitation corticale (pédoncule cérébelleux moyen) l'écorce du cervelet entre en jeu et par les fibres de projection agit sur le noyau dentelé : le cervelet doit donc entrer en activité dans le mouvement volontaire, comme dans le mouvement réflexe. Dans le cas où l'excitation n'est transmise qu'à l'écorce d'un seul côté, un seul noyau dentelé doit agir ; il agit sur certains muscles du même côté du corps par le faisceau cérébelleux descendant, et comme il met aussi en branle les deux faisceaux cérébello-vestibulaires, plus le système cérébello-vestibulaire du même côté, les deux noyaux du vestibulaire, surtout celui du même côté, vont entrer en action. Or les noyaux de Deiters (1) envoient des fibres au noyau de la sixième paire du même côté, et au noyau de la troisième paire du côté opposé, plus des fibres au même côté de la moelle; lorsqu'ils entrent isolément en action ils doivent donc déterminer une déviation conjuguée des yeux telle qu'il y a strabisme externe de l'œil du même côté et strabisme interne de l'œil du côté opposé, plus un mouvement de torsion ou de rotation du tronc en rapport avec la déviation oculaire. Cette force est bilatérale, et les deux noyaux de Deiters doivent se faire équilibre à l'état normal, mais si l'un des deux vient à manquer brusquement, l'autre continuant à agir détermine forcément une déviation des yeux de son côté avec mouvement de torsion produit par les muscles du même côté ; c'est-à-dire que la destruction du noyau de Deiters (nous appellerons ainsi désormais les deux noyaux réunis du vestibulaire) gauche entraînera une déviation conjuguée des yeux telle que l'œil gauche regardera en dedans et l'œil droit en dehors, et une torsion du tronc telle que le corps tombera sur le côté gauche ; les muscles du côté droit étant les agents de cette torsion. Normalement chaque noyau de Deiters est sollicité par deux forces, les fibres du vestibulaire d'une part, les fibres du noyau dentelé d'autre part et l'action des deux noyaux de Deiters se contreba-

(1) A. Thomas. Contribution à l'étude expérimentale des déviations conjuguées des yeux et des rapports anatomiqnes des noyaux de la 3e et de la 6e paire. *Soc. de biologie,* 16 mars 1896. — Cajal. *Apuntes pera el studio del bulbo raquideo.*

lance; mais si l'une des forces fait défaut d'un côté, par destruction d'un noyau dentelé, le noyau de Deiters du côté opposé aura une action prépondérante et déterminera la déviation des yeux et la torsion du corps, les yeux regarderont du côté sain, et la chute par torsion du corps se fera du côté de la force manquante, c'est-à-dire du côté du noyau dentelé absent. C'est ce qui a lieu en effet, après la destruction du noyau dentelé, la déviation des yeux se fait du côté opposé et la chute a lieu du même côté que la lésion, c'est ainsi que se trouve confirmée l'opinion émise précédemment que le mouvement de rotation autour de l'axe longitudinal du côté sain vers le côté opéré est un phénomène dû à la suppression d'une fonction et non pas un phénomène irritatif. — Lorsqu'il n'y a pas de strabisme, mais seulement du nystagmus ou que le strabisme se produit dans le sens contraire, on peut admettre que ces variations tiennent à différentes causes : lésions accessoires, résistance de l'animal à la déviation oculaire par une déviation en sens contraire; enfin le mouvement de rotation peut être exécuté si rapidement qu'il n'est pas facile de saisir le sens de la déviation oculaire. — Schiff (1) et d'autres auteurs ont observé des mouvements de rotation avec déviation conjuguée des yeux après la section de l'acoustique, et le mécanisme doit être le même: c'est aussi par suppression brusque de l'action qu'exerce normalement le nerf vestibulaire sur le noyau de Deiters. — Dans le mouvement de rotation autour de l'axe longitudinal, il faut peut-être faire intervenir l'action du faisceau cérébelleux descendant du côté sain qui continue à agir sur certains muscles du tronc et de la racine des membres ; c'est vraisemblablement à sa destruction qu'il faut rattacher l'attitude du membre en abduction et en partie le défaut de tonicité des muscles du tronc du côté opéré; l'inclinaison de la tête du même côté est plus difficile à expliquer, elle doit être envisagée comme un mouvement associé à la torsion du tronc du côté opposé.

Lorsque, sous l'influence de la volonté, une patte antérieure est levée au-dessus du sol, l'excitation de l'écorce cérébrale ne provoque pas seulement les contractions musculaires nécessaires pour le soulèvement de la patte ; par l'intermédiaire du pédoncule cérébral, de la substance grise du pont et du pédoncule cérébelleux moyen, elle déter-

(1) SCHIFF. Sur le rôle des rameaux non auditifs du nerf acoustique. *Archives des sciences physiques et naturelles de Genève,* février 1891.

mine une modification de tonicité dans certains groupes musculaires qui est en rapport avec la forme et l'étendue du mouvement, et assure le maintien de l'équilibre pendant son exécution. Dans le cas particulier, il se produit une exagération de tonicité dans les muscles adducteurs et les muscles de la partie antérieure du tronc du côté soulevé. L'écorce cérébelleuse, le noyau dentelé et le noyau du toit, le système cérébello-vestibulaire et le faisceau cérébelleux descendant sont les voies suivies par le courant nerveux pour cette modification de tonicité ; mais elle ne peut être efficace que si les muscles auxquels elle s'applique ont un point d'insertion fixe : la condition de fixité est aussi une exagération de tonicité de certains muscles du tronc du côté opposé : c'est pourquoi le noyau dentelé et le noyau du toit, par l'intermédiaire des faisceaux cérébello-vestibulaires, agissent sur les deux côtés du corps. Au moment même où la force de réaction se développe, le cerveau en est averti par la voie du pédoncule cérébelleux supérieur qui lui transmet le moment précis auquel se développe la force de réaction, ses variations d'intensité, les conditions d'équilibre ; il intervient donc comme un véritable régulateur dans tous les mouvements dans lesquels le cerveau agit soit d'une façon prépondérante (mouvement volontaire), soit d'une façon latente (automatisme).

Chez un chien qui a subi la destruction unilatérale du cervelet, au moment où il lève la patte antérieure du côté détruit, cette modification de la tonicité musculaire ne se produit plus, parce que l'excitation cérébrale n'est plus transmise à l'écorce cérébelleuse, au noyau dentelé et au noyau de Deiters du côté de la patte levée ; mais l'écorce cérébelleuse, le noyau dentelé et le noyau de Deiters du côté opposé, continuant à agir, déterminent une torsion de la tête et du tronc telle que la chute du côté de la lésion est inévitable.

Nous avons pris pour exemple le mouvement simple d'élévation d'une patte au-dessus du sol ; nous aurions pu prendre tout autre mouvement : le raisonnement eût été analogue. Mais les réactions ne sont pas toujours les mêmes, elles varient suivant que telle ou telle partie de l'écorce entre en jeu ; la preuve en est que les destructions du vermis n'ont pas la même symptomatologie que les destructions des hémisphères : de sorte que les réactions de l'écorce cérébelleuse semblent varier non seulement avec l'intensité, l'étendue, la durée de l'excitation, etc., mais aussi suivant sa localisation (écorce du vermis ou

écorce des hémisphères). Le noyau du toit semble être l'aboutissant des fibres de projection du vermis, mais le noyau dentelé en reçoit aussi une partie ; il est possible que l'action du noyau dentelé ne soit pas la même pour toutes les parties et qu'elle varie avec le point excité.

L'écorce cérébelleuse peut entrer encore en jeu sous l'influence d'une excitation périphérique, qui l'avertit que les conditions d'équilibre sont modifiées : déplacement brusque d'un membre dans un mouvement réflexe ou passif, inclinaison du tronc, etc.... ; dans ces conditions, c'est l'écorce du vermis qui réagit; son action se concentre sur le noyau du toit et sur le noyau dentelé, par leur intermédiaire sur les noyaux de Deiters et sur la moelle : finalement cette action se traduit par une augmentation de tonicité dans certains groupes musculaires, distribuée de telle façon que l'équilibre est rétabli. Chez l'animal dont le vermis est lésé ou détruit, rien de semblable ne se produit : l'écorce cérébelleuse ne peut plus intervenir pour éviter la chute ou rétablir l'équilibre ; il y supplée par l'effort ; mais il réagit maladroitement : de là les oscillations, les déplacements et même les chutes.

Si les désordres consécutifs à la section des acoustiques chez l'animal sont très analogues à ceux qui suivent la destruction d'une moitié de cervelet, ces désordres par contre seraient de plus courte durée, et d'après Schiff il ne persisterait les jours suivants que de la difficulté à marcher sur un plan incliné ou à sauter ; l'action du cervelet sur les noyaux du vestibulaire n'est du reste qu'une partie de son action et si elle est comparable à celle du vestibulaire, il faut remarquer pourtant qu'elle doit être beaucoup plus importante, puisqu'elle se manifeste à propos de tout mouvement et continuellement sous l'influence d'impressions d'origine périphérique (cutanées, musculaires, articulaires), en rapport avec la situation du corps dans l'espace ; ces impressions, suivant leur qualité et leur intensité, font entrer le cervelet en activité pour le maintien de l'équilibre ; l'action du nerf vestibulaire consiste seulement à transmettre des impressions se rapportant à la situation de la tête dans l'espace ; il peut être suppléé plus facilement et plus promptement que le cervelet, sur lequel il agit du reste indirectement (p. 340, *d*).

Il n'en doit pas moins exister une analogie très grande dans le mode d'action du nerf vestibulaire et du cervelet, puisque leur action s'exerce

sur le même centre (noyau de Deiters). Ewald (1) a décrit des troubles consécutifs à la destruction du labyrinthe qui présentent plus d'un rapport avec ceux qui sont signalés après la destruction du cervelet : ils disparaissent aussi après plusieurs semaines ou plusieurs mois ; leur durée est donc plus longue que ne l'avait indiqué Schiff ; ils sont caractérisés par de la maladresse et de l'incertitude dans les mouvements, des chutes, un affaiblissement musculaire, l'indifférence des animaux au déplacement de leurs membres et aux attitudes anormales, etc... ; le même auteur a démontré que le cerveau intervenait aussi pour suppléer l'organe absent et que les zones excitables de l'écorce et le labyrinthe se compensent mutuellement. L'action du labyrinthe consisterait à diminuer ou à augmenter la tonicité de certains groupes musculaires, suivant les mouvements et l'attitude de la tête.— Lorsque le corps repose sur un plan mobile, et que ce plan se meut brusquement, il se produit dans les canaux semi-circulaires des variations de pression qui agissent sur les terminaisons périphériques du nerf vestibulaire ; la perte de l'équilibre serait la conséquence fatale du mouvement subi, mais cette excitation des vestibulaires transmise aux noyaux de Deiters se transforme en une exagération de tonicité de certains groupes musculaires qui rétablit l'équilibre ; ce mécanisme est très comparable à celui de l'activité cérébelleuse dans les mouvements volontaires ou réflexes, et les canaux semi-circulaires peuvent être considérés comme un appareil destiné à assurer le maintien de l'équilibre de la tête et du tronc dans les mouvements passifs, comme le cervelet est un appareil destiné à assurer le maintien de l'équilibre dans les mouvements actifs (volontaires, automatiques ou réflexes). Ces appareils fonctionnent en augmentant ou en diminuant le tonus musculaire ; il y a un tonus cérébelleux, comme il y a un « tonus labyrinthal ».

En résumé, que ce soit sous l'influence de la volonté (excitation d'origine corticale cérébrale), ou sous l'influence d'une impression périphérique réflexe, d'origine médullaire, que le cervelet fonctionne, c'est toujours par les mêmes voies que son activité s'exerce.

(1) 68e Congrès des naturalistes et médecins allemands à Francfort (1896). — Rapports entre la zone excitable du cerveau et le labyrinthe, d'après M. R. Ewald. *Revue scientifique*, 8 mai 1897.

Voies efférentes

Ecorce cérébelleuse :

1° Fibres de projection.
- Noyau du toit. — Système cérébello-vestibulaire et faisceaux cérébello-vestibulaires.
- Noyau dentelé. — Système cérébello-vestibulaire et faisceaux cérébello-vestibulaires. Faisceau cérébelleux descendant. Pédoncule cérébelleux supérieur.

2° Pédoncule cérébelleux moyen (quelques fibres). Substance grise du pont. Pédoncule cérébelleux moyen et écorce cérébelleuse du côté opposé.

3° Corps restiforme (quelques fibres). Noyau du cordon latéral du bulbe. Noyau de Monakow.

Voies afférentes

a) Excitations d'origine cérébrale :

Écorce cérébrale. Pédoncule cérébral. Substance grise du pont. Pédoncule cérébelleux moyen. Écorce cérébelleuse des lobes latéraux. (Rapports surtout croisés.)

b) Excitations d'origine médullaire :

Racines postérieures.
- Cordons postérieurs. Noyaux des cordons postérieurs. — *Fibres arciformes.*
- Colonnes de Clarke. *Faisceau cérébelleux direct.*

→ *Corps restiforme* → Écorce cérébelleuse (vermis).

Substance grise de la moelle. *Faisceau de Gowers.* → Écorce cérébelleuse (vermis).

c) Origine indéterminée :

Faisceau central de la calotte (?). *Olive inférieure, fibres arciformes. Corps restiforme* du côté opposé. Écorce cérébelleuse (vermis et hémisphères).

d) Fibres qui prennent leur origine dans les noyaux du nerf vestibulaire et se terminent dans le noyau dentelé. Fibres qui prennent leur origine dans le noyau rouge et se terminent dans le noyau dentelé.

Il n'y a aucune contradiction entre les données de l'anatomie et de la physiologie, elles se confirment au contraire les unes les autres, et en s'appuyant sur les deux on peut conclure que l'activité du cervelet est utilisée principalement pour le maintien de l'équilibre; mais ce serait une erreur de dire qu'il est l'organe de l'équilibre, ou l'organe de la coordination musculaire, puisqu'il ne leur est pas indispensable, et qu'après sa destruction d'autres organes peuvent le suppléer en grande partie.

L'ataxie cérébelleuse par atrophie ou sclérose du cervelet n'a rien de comparable à l'ataxie des tabétiques par lésion des racines pos-

térieures : ce qui s'explique par ce fait que chez le cérébelleux le cerveau reçoit toujours les sensations qui lui viennent de la périphérie, et Mott et Sherringhton ont démontré récemment sur le singe que ces sensations sont les conditions nécessaires des mouvements volontaires; la section des racines postérieures correspondant à un membre abolit le mouvement volontaire, de même que le mouvement réflexe dans ce membre. Chez un ataxique, le fonctionnement du cervelet est partiellement altéré, puisque les impressions transmises par les voies cérébelleuses afférentes d'origine médullaire font défaut totalement ou en partie suivant la lésion des racines postérieures; le fonctionnement du cerveau est très altéré pour la même raison. Chez le cérébelleux l'écorce cérébrale étant toujours en rapport avec la périphérie, peut suppléer en grande partie le cervelet. L'ataxique, à défaut de sensations relevant de la sensibilité générale, y supplée en partie par les sensations visuelles, l'occlusion des yeux lui supprime toute notion de sa situation dans l'espace ; le cérébelleux a une sensibilité générale intacte et peut se dispenser de sensations visuelles : le premier a du signe de Romberg, le second n'en a pas.

Flourens et Bouillaud avaient bien décrit la fonction du cervelet en disant qu'il maintient l'équilibre dans les déplacements du corps et dans la station debout, et en en faisant un organe affecté à l'équilibration ; mais il leur manquait les données anatomiques suffisantes pour définir le mécanisme de cette fonction. Le maintien de l'équilibre dans toute attitude ou dans tout mouvement se règle par des variations de tonicité musculaire; Luciani a le premier démontré d'une façon nette et précise l'action du cervelet sur le tonus musculaire; mais il n'a pas admis l'opinion de Flourens et de Bouillaud, et pour lui l'action tonique du cervelet n'est pas spécialement affectée au maintien de l'équilibre.

Cette action avait du reste été déjà décrite par Luys ; pour lui les lésions isolées du cervelet sont caractérisées par un état de faiblesse générale et de dépression des facultés locomotrices. Les mouvements de manège et de rotation se manifesteraient après la section des fibres efférentes pédonculaires : il y a disharmonie dans les mouvements sans qu'ils soient jamais complètement abolis ; il y a asthénie mais pas paralysie. Luys admet que les lésions des appareils cérébelleux périphériques (il désigne sous cette dénomination les cen-

tres traversés par les fibres cérébelleuses efférentes, ou leur servant d'aboutissant) peuvent déterminer deux espèces de symptômes suivant que ces fibres sont complètement détruites ou qu'il y a une simple interruption. Dans le premier cas, on observe de la titubation, la marche chancelante ; dans le second, des convulsions toniques et cloniques, des secousses choréiques, dues à un trouble de répartition de l'innervation du cervelet dans les régions périphériques.

La théorie de Flourens et de Bouillaud et la théorie de Luciani sont deux théories qui se complètent ; or, dans toute attitude, dans tout mouvement, le tonus musculaire doit être inégalement réparti dans les différents groupes et dans les deux moitiés du corps ; il doit y avoir, pour chaque attitude, et pour chaque mouvement, un état de tonicité particulier, une coordination musculaire spéciale ; c'est dans ce sens que le cervelet peut être envisagé comme un organe de la coordination musculaire.

D'après Gowers, le cervelet est l'aboutissant des impressions déterminées par les contractions musculaires, par les excitations de l'acoustique, par les excitations des canaux demi-circulaires et par les contractions des muscles des yeux : ces impressions sont telles qu'elles ne déterminent aucune sensation : leur action consiste à donner la notion de position du corps et de sa situation par rapport au monde extérieur. Le lobe moyen présiderait à la coordination des mouvements, parce qu'il exerce son influence sur l'écorce motrice des hémisphères et non pas sur la moelle ; les hémisphères cérébelleux auraient un certain rapport avec les fonctions périodiques de l'écorce cérébrale. Cette théorie ne nous semble pas suffisamment appuyée, elle ne tient compte que de l'influence exercée sur le cervelet par la moelle, sans faire intervenir le cerveau ; l'action directe du cervelet sur la moelle n'y est pas admise et par cela même la théorie se trouve encore en contradiction avec les faits.

M. Brissaud (2) admet en outre que le cervelet reçoit des impressions optiques : les fibres optiques, après avoir suivi les radiations de Gratiolet, s'enfoncent, au voisinage du tubercule quadrijumeau antérieur, dans le pédoncule cérébelleux supérieur pour aller s'épanouir dans l'écorce du cervelet. Il les appelle les fibres optiques cérébelleuses et il pense que l'interruption de ces fibres est la cause

(1) Gowers. La fonction du cervelet. *Neur. Centralblatt*, 1891.
(2) Brissaud. *Leçons sur les maladies nerveuses.* Salpêtrière, 1893-1894.

de l'incoordination cérébelleuse. Leur existence est d'ailleurs hypothétique et n'a pas été signalée jusqu'ici par ceux qui ont étudié les dégénérescences secondaires consécutives aux sections des fibres optiques. Il est possible que ce rapport existe, mais dans ce cas il se fait vraisemblablement par l'interposition d'un ou de plusieurs neurones : et s'il est vrai que le pédoncule cérébelleux supérieur contient des fibres à direction centripète vers le cervelet, leur provenance et le rôle de ces fibres nous sont encore inconnus. Cajal a signalé toutefois dans le mésencéphale de petits mammifères l'existence d'un faisceau, dont les fibres prennent leur origine dans le tubercule quadrijumeau antérieur et se continuent dans le noyau rouge et la substance réticulaire ; il l'a appelé le faisceau descendant de la calotte. Aux fibres optiques cérébelleuses correspondent, d'après M. Brissaud, des fibres oculomotrices cérébelleuses qui portent l'excitation aux cellules motrices des noyaux oculo-moteurs : ces noyaux subissent deux influences, l'une cérébrale ou action volontaire qui ne s'exerce que dans la fixation directe ou latérale, l'autre qui vient du cervelet ou des ganglions de la base et ne s'exerce que quand nous ne fixons pas ; « aussi le cérébelleux, pour éviter la titubation, a-t-il l'habitude de regarder devant lui un point fixe. Le fait qu'il se déplace en marchant explique que le point fixe qu'il vise se déplace relativement à son axe visuel. De là l'état vertigineux. Mais lorsqu'il est couché et que son regard est fixe, le vertige disparaît. Ce qui le sépare du tabétique, c'est qu'il a conscience de l'intensité, de la direction et de l'amplitude de tous les mouvements qu'il fait volontairement. » En étudiant plus haut les rapports anatomiques du cervelet et des noyaux oculo-moteurs, rapports qui se font par l'intermédiaire des noyaux du vestibulaire, nous avons essayé d'expliquer la pathogénie des déviations oculaires et du nystagmus qui suivent les destructions cérébelleuses ; l'animal dont le cervelet est détruit partiellement ou totalement n'est plus capable de fixer un point, et l'instabilité continuelle des globes oculaires doit être le point de départ d'un état vertigineux très accentué : sous l'influence de la volonté, les déviations oculaires et le nystagmus disparaissent graduellement et il persiste une fixité du regard, de même que, à mesure que la titubation et les oscillations du tronc diminuent, le corps perd sa souplesse et devient raide. Les déviations oculaires, le nystagmus qui ont été signalés chez les cérébelleux doivent être

expliqués de la même façon que les désordres semblables observés chez l'animal ; ils ne sont pas constants, parce que chez eux la volonté peut intervenir et les diminuer ou les faire disparaître complètement : dans ce cas le regard est généralement fixe ; mais chez l'individu normal, tout déplacement du corps, toute attitude provoque, du côté de la musculature des globes oculaires, un état de tonicité spécial, tel qu'à chaque attitude correspond une direction particulière du regard : la volonté n'intervient pas directement, et le cervelet fait les frais de cette coordination musculaire; chez le cérébelleux, cette coordination fait défaut et la sensation vertigineuse peut être expliquée par son absence. C'est probablement dans une innervation imparfaite de la musculature du globe de l'œil qu'il faut chercher une des causes du vertige; en tout cas elle est insuffisante à expliquer les désordres du mouvement et les troubles de l'équilibre.

L'incoordination cérébelleuse ne semble pas être davantage la conséquence de l'interruption des fibres optiques destinées au cervelet, comme le prétend M. Brissaud; l'occlusion des yeux chez l'animal privé de cervelet, pas plus que chez le cérébelleux, ne détermine de modifications de l'équilibre, et le signe de Romberg ne rentre pas dans le cadre symptomatique habituel des atrophies ou scléroses du cervelet : l'occlusion des yeux ne modifie pas la station et la marche d'un cérébelleux, elle n'augmente ni ne diminue les désordres.

Contrairement à Gowers, Bechterew (1) n'admet pas que ce soit par l'intermédiaire de l'écorce cérébrale qu'agisse le cervelet, mais par des fibres qui lui sont propres : parce que l'extirpation du cerveau chez les oiseaux ne détermine pas de troubles de l'équilibre et que les lésions cérébrales, si elles produisent des troubles du mouvement, ne déterminent pourtant pas de troubles de l'équilibre. L'anatomie démontre, en opposition à l'opinion de Gowers, que le cervelet peut agir sur la moelle, et en opposition à celle de Bechterew, qu'il peut agir sur le cerveau; il agit sur ce dernier pour le perfectionnement des mouvements qui ont leur origine dans l'écorce cérébrale : il n'y a rien d'étonnant alors que chez les animaux dont le cerveau a une action assez faible sur les mouvements, chez les oiseaux par exemple, l'extirpation du cerveau ne cause pas de troubles de l'équilibre. L'ab-

(1) Bechterew. Contribution à la question de la fonction du cervelet. *Neur. Centralblatt*, 1890.

sence de troubles de l'équilibre à la suite de lésions cérébrales, dans le cas de lésions unilatérales de l'écorce cérébrale et d'hémiplégie, peut s'expliquer de plusieurs manières ; ils peuvent être masqués par la paralysie totale du début ; le cervelet peut agir encore sur l'hémisphère cérébral sain ; l'hémisphère cérébral sain peut agir sur les deux hémisphères cérébelleux, et, comme il est désormais seul capable de produire des mouvements volontaires, seul aussi, il a besoin de l'activité cérébelleuse et peut la mettre en jeu, puisque seul il peut modifier les conditions de l'équilibre.

Nothnagel (1) a fait remarquer à juste raison que si l'opinion des cliniciens et des physiologistes sur les fonctions du cervelet a été si longtemps partagée, la cause en est à ce qu'on n'a pas su débrouiller les cas simples des cas compliqués et qu'on n'a pas tenu compte de la qualité de la lésion : ramollissement, hémorrhagie, atrophie, tumeurs : de son siège et des lésions des parties voisines. En s'appuyant sur l'analyse des faits cliniques, il pense que le vermis et les hémisphères sont des organes à fonctions différentes, le premier joue le même rôle que le vermis des vertébrés inférieurs ; les hémisphères se développent chez les mammifères suivant la place qu'ils occupent dans l'échelle intellectuelle, aussi les lésions du vermis causeraient seules la titubation cérébelleuse. Il est fâcheux qu'il emprunte ses exemples à tous les cas pathologiques, aux tumeurs du vermis en particulier, à défaut d'atrophies ou scléroses localisées au vermis qui sont rares ; les tumeurs sont peu favorables à l'étude des fonctions du cervelet à cause des phénomènes de compression qu'elles entraînent et de leur mode différent d'évolution. Nothnagel a même poussé plus loin les localisations cérébelleuses ; les lésions du vermis supérieur et du vermis inférieur n'entraînent pas de désordres du mouvement ; il est nécessaire pour qu'ils se manifestent que la partie moyenne du vermis soit intéressée ; c'est ce que le même auteur avait conclu de ses expériences sur le lapin.

Les conclusions de Nothnagel paraissent excessives : s'il est vrai que les lésions localisées à un hémisphère passent assez souvent inaperçues chez l'homme, il faut admettre que la suppléance

(1) NOTHNAGEL. Ueber Latenz von Kleinhirnerkrankungen und ueber cerebellare Ataxie. *Berliner klinische Wochenschrift,* 1878, et Zur Physiologie des cerebellum. *Centralblatt für die medicinische Wochenschrift.*

a pu se faire par les parties voisines, surtout si la lésion n'a pas envahi tout l'hémisphère et ne s'est pas trop étendue en profondeur. Une atrophie ou une sclérose totale d'un hémisphère entraînent des troubles plus durables, mais ici encore la suppléance peut se faire par l'hémisphère resté sain et par le cerveau. Si les lésions des vermis produisent des troubles plus intenses que les lésions d'un hémisphère, c'est que le vermis est l'aboutissant de toutes les fibres que la moelle fournit au cervelet et que, par cela même, l'activité cérébelleuse, en tant que sollicitée par des impressions ayant leur origine dans la moelle, est suspendue ; c'est une partie de la fonction cérébelleuse qui disparaît.

Nous avons tenu à exposer ces opinions, habituellement citées, parce que si elles contiennent des idées justes, elles s'appuient aussi sur des faits dont l'interprétation nous a semblé discutable. Nous ne pouvons rapporter ici toutes les théories émises par les cliniciens sur la fonction du cervelet : cet examen nous démontrerait du reste que, sous des formes un peu différentes, la plupart offrent plus d'une analogie avec celle de Flourens et de Bouillaud qui a été admise aussi par un grand nombre de physiologistes et semble le plus en accord avec les faits : nous l'avons adoptée en nous basant à la fois sur l'anatomie, sur la clinique et sur la physiologie expérimentale.

L'examen des différentes théories émises sur la fonction du cervelet montre qu'une grande part de vérité a été entrevue par ceux qui les ont édifiées soit sur des faits expérimentaux, soit sur des faits cliniques ; elles ne contiennent aucun argument sérieux contre la théorie de Flourens et de Bouillaud. Nous devrions rechercher si cette théorie n'est pas en opposition avec l'anatomie comparée. Le cervelet existe chez tous les vertébrés, mais sa forme et son volume varient suivant la classe, et dans chaque classe il y a des variations suivant le genre et l'espèce ; il serait intéressant de savoir si ces variations peuvent trouver leur explication dans des conditions différentes d'équilibre : ce serait la confirmation la plus solide de la thèse précédemment soutenue. Cette étude, pour avoir une valeur réelle, devrait être une analyse détaillée des conditions d'équilibre pour chaque classe animale et même pour chaque genre, elle impose alors des notions très exactes sur la vie et les fonctions des différentes classes de vertébrés, elle exige la science

d'un naturaliste. Notre tâche est plus modeste et nous nous bornerons à donner quelques indications succinctes sur le sujet.

Le cervelet des poissons, situé en arrière des lobes optiques, consiste en un appendice allongé, adhérent par sa base en avant, libre en arrière, implanté sur les côtés de la moelle épinière. La face supérieure est parcourue par un sillon antéro-postérieur. Elle est lisse chez les poissons osseux (brochet). « Après les reptiles, les poissons osseux sont, de tous les vertébrés, ceux dont le cervelet est le moins developpé. » [Serres (1)]. Chez d'autres, elle est divisée par des sillons en lamelles analogues à celles des vertébrés supérieurs, cet aspect se rencontre chez les sélaciens (poissons cartilagineux) et chez la raie : le cervelet présente chez eux un sillon crucial dont la branche antéro-postérieure pénètre seule dans la profondeur de l'organe ; d'autres sillons moins profonds lui donnent un aspect lamellé. La division en lamelles s'accuse chez le squale renard et surtout chez les requins et les poissons qui s'en rapprochent. Chez les sturoniens, au contraire, le cervelet n'est plus représenté que par une petite boule de graisse traversée par quelques fibres nerveuses, au-dessous de laquelle on trouve quelques petits amas de substance grise ; le cervelet est donc tout à fait rudimentaire, les lames latérales du quatrième ventricule se rencontrent sur la ligne médiane, mais il n'y a pas de renflement en arrière des lobes optiques. Chez le squale renard et le requin, le cervelet possède aussi deux appendices latéraux.

Le cervelet du reptile n'est qu'une lame transversale placée en travers du quatrième ventricule chez le crapaud, la grenouille, le lézard, la salamandre terrestre, la couleuvre, etc. Chez la tortue, il forme une masse globuleuse supérieure en volume à l'un des lobes optiques [Leuret (2)] ; le cervelet du crocodile est plusieurs fois plissé sur lui-même et possède deux petits appendices latéraux.

Le cervelet présente chez les oiseaux un volume considérable, mais il n'existe en réalité qu'un lobe médian divisé par des sillons en lamelles transversales parallèles dont le nombre varie de 10 à 20 d'après Leuret. Le lobe médian se renfle latéralement chez quelques

(1) Serres. *Anatomie comparée du cerveau dans les quatre classes des animaux vertébrés*, t. II, 1826.

(2) Leuret. *Anatomie du système nerveux considérée dans ses rapports avec l'intelligence*. Paris, 1839.

oiseaux et forme deux petits appendices latéraux qui ont été considérés comme la première ébauche des lobes latéraux des mammifères; ces appendices sont à peine visibles chez la poule, l'oie, le serin, le moineau..., ils sont évidents chez la perdrix, le pigeon, l'autruche, le canard, la cigogne; d'après Serres les oiseaux qui s'élèvent et se soutiennent longtemps dans l'air, comme les cigognes, ceux dont les pieds ou les ailes ont une force prodigieuse comme le fou de Bassan et les perroquets sont ceux dans lesquels les petits hémisphères latéraux lui ont paru le plus développés. Le cervelet est formé par une lame plissée dont le centre est creusé d'une cavité qui s'ouvre dans le quatrième ventricule : ce ventricule a été signalé pour la première fois par Malacarne. « C'est précisément dans le bas de ce ventricule que se développe le corps ciliaire du cervelet, qui conséquemment n'existe pas chez les oiseaux ; à la place que doivent occuper les corps ciliaires, il est vide comme chez le roitelet, l'hirondelle, l'aigle royal, le perroquet et le casoar. » (Serres.) D'après les mêmes auteurs, plus les oiseaux sont grands, plus les sillons sont nombreux. Nous avons fait des coupes sériées du cervelet de différents oiseaux, entre autres du canard, du dindon, que nous avons colorées soit par le carmin soit par la méthode de Pal : nous avons pu nous assurer que dans le cervelet de ces oiseaux il y a quatre noyaux gris centraux; deux latéraux plus volumineux qui représentent sans doute les corps ciliaires, deux médians plus petits et dédoublés par le ventricule de Malacarne, correspondant aux noyaux du toit des mammifères : aussi l'opinion de Serres nous paraît absolument erronée; sur les mêmes coupes on voit de nombreuses fibres se détacher du noyau dentelé, et se diriger vers la protubérance. Chaque lamelle du cervelet de l'oiseau, de même que la lame transversale du cervelet des reptiles, a une structure histologique très analogue à celle des lamelles cérébelleuses des mammifères, on peut y distinguer une couche moléculaire, une couche granuleuse et de grosses cellules interposées entre ces deux couches qui sont les cellules de Purkinje.

Le cervelet des mammifères se complique par l'apparition des deux masses latérales ou hémisphères cérébelleux. Le nombre des lamelles varie suivant les animaux; d'après Leuret il ne serait que de 9 chez la chauve-souris, de 12 chez le rat, de 32 chez le lapin, chez le mouton il s'élève à 66; chez le bœuf il s'élève à 75 et chez le cheval à 175.

Le rapport du volume du lobe médian à celui des hémisphères varie également suivant les espèces ; le lobe médian est très volumineux chez les rongeurs ; il l'est beaucoup moins chez les ruminants, les solipèdes et les carnassiers : cet accroissement progressif des hémisphères s'accuse encore davantage chez les dauphins et les singes.

Le cervelet se développe donc graduellement comme volume à mesure qu'on monte l'échelle des classes animales, mais pas proportionnellement au cerveau, puisque, très développé chez les oiseaux relativement au cerveau, il l'est beaucoup moins chez les mammifères, mais chez ces derniers il est beaucoup plus compliqué et ses lamelles plus nombreuses augmentent en réalité son volume. Chez les mammifères le volume du lobe médian est inversement proportionnel à celui des hémisphères cérébraux, tandis que le développement des hémisphères cérébelleux est en rapport direct avec celui des hémisphères cérébraux ; c'est pourquoi leur fonctionnement doit être lié intimement à l'activité cérébrale et aux mouvements volontaires en particulier, le fonctionnement du vermis étant surtout lié à l'activité médullaire et aux mouvements réflexes. Or l'activité cérébrale et la volonté se dépensent beaucoup plus dans les mouvements des membres supérieurs que dans les mouvements des membres inférieurs et du tronc : c'est pourquoi il doit y avoir un certain rapport entre le développement physiologique des membres supérieurs et le volume des hémisphères cérébelleux. Aussi, chez les oiseaux, dont les membres supérieurs exécutent peu de mouvements différenciés, les hémisphères sont rudimentaires ; au repos, dans la station, ou pendant la marche, les membres supérieurs (ailes) jouent un rôle de second ordre dans le maintien de l'équilibre ; pendant le vol l'équilibre se maintient grâce au déploiement des ailes et au système osseux particulier à cette classe ; les conditions d'équilibre sont ici très simples, elles sont, pour ainsi dire, la conséquence même du mouvement primitif ; elles sont beaucoup moins actives que passives ; la remarque de Serres n'en paraît pas moins judicieuse, et s'il est vrai que les oiseaux qui s'élèvent et se soutiennent longtemps dans l'air comme les cigognes, et ceux dont les pieds ou les ailes ont une force prodigieuse sont ceux chez lesquels les petits hémisphères latéraux sont le plus développés, la raison semble en être dans un effort plus considérable, dans une intervention plus effective de l'activité cérébrale.

Chez les reptiles et les poissons dont l'équilibre exige des conditions beaucoup plus simples et pour lesquelles les muscles du tronc sont les seuls à intervenir, le cervelet est réduit à un vermis très rudimentaire : chez ceux qui ont des membres comme le crocodile, les hémisphères apparaissent sous l'aspect de deux petits appendices latéraux ; il est vrai que chez la grenouille le cervelet n'est représenté que par une lame transversale.

Chez les poissons, le cervelet se perfectionne avec le reste du système nerveux : peu développé chez les poissons osseux, il se complique chez les poissons cartilagineux ; son plus grand volume et son aspect plus plissé chez les poissons cartilagineux sont peut-être en rapport avec un mode de natation plus perfectionné.

Bien que le phoque et le dauphin aient surtout une vie aquatique et que par cela même les conditions d'équilibre soient aussi pour eux beaucoup plus simples, leur cervelet n'en est pas moins très volumineux, mais le lobe médian est très petit comparativement au volume des hémisphères. Chez le phoque les extrémités antérieures ou pattes palmées ne servent pas à la natation, mais seulement à l'équilibre et aux changements de position (1). C'est aussi l'opinion de Claus (2) : « Lorsque le phoque veut se porter sur le rivage, il porte en avant sa partie antérieure dont les pattes s'appuient fortement pour fixer le corps, et courbe le dos en traînant sa partie postérieure. Pendant la nage, les membres antérieurs restent au contraire appliqués contre le corps et servent à le diriger, tandis que les membres postérieurs fonctionnent comme des nageoires. » La prédominance des membres antérieurs sur les membres postérieurs est ici extrêmement marquée et explique le volume énorme des hémisphères par rapport au vermis.

Par ce court aperçu, on peut juger de l'importance de l'anatomie comparée, dans la solution d'un pareil problème de la physiologie, mais, comme il a été dit plus haut, pour qu'elle présente un intérêt réel elle doit être le sujet d'une étude spéciale. Nous avons seulement désiré montrer qu'elle n'était pas en opposition formelle avec la théorie que nous avons soutenue.

Il nous reste maintenant à nous adresser à l'embryologie pour

(1) J. B. Petitgrew. *La locomotion chez les animaux.* Bibliothèque scientifique internationale. Paris, 1887.

(2) Claus. *Traité de Zoologie*, traduit par Mangin Tandon. Paris, 1884.

savoir si le cervelet doit être envisagé comme un organe de sensibilité ou comme un organe de mouvement.

Comme nous n'avons nullement l'intention d'étudier à fond son développement et que nous ne devons emprunter à l'embryologie que les notions nécessaires pour bien établir la nature de l'organe, nous n'indiquerons que les grandes lignes de son développement et nous emprunterons pour cela à l'excellent livre de M. et Mme Dejerine.

Le névraxe s'étant constitué entièrement par un soulèvement de l'ectoderme devant la ligne primitive, il devient successivement le sillon neural, la gouttière neurale, le canal neural. — Le canal peut être divisé en deux segments, un antérieur ou encéphalique, un postérieur ou médullaire.

Le segment antérieur ou canal encéphalique se dilate, mais deux étranglements surtout marqués latéralement le divisent à son tour en trois renflements qui sont les trois vésicules encéphaliques primitives : celles-ci, d'après leur disposition, ont reçu les noms de vésicule antérieure, moyenne, postérieure.

Tandis que l'antérieure forme le cerveau proprement dit : *Hémisphères cérébraux, corps opto-striés, région entourant le troisième ventricule*, la moyenne forme *la région de l'aqueduc de Sylvius, les pédoncules cérébraux* et *les tubercules quadrijumeaux ;* la postérieure enfin forme *la région du quatrième ventricule, la protubérance annulaire, le cervelet, le bulbe rachidien.*

Limitée en haut par l'isthme du cerveau postérieur de His qui la sépare de la deuxième vésicule, et se continuant insensiblement en bas avec la moelle épinière, la troisième vésicule encéphalique présente une forme losangique. La voute losangique et mince forme la membrane obturatrice ; sa paroi latérale est plissée à cause du développement rapide du névraxe.

Le plancher (paroi ventrale) de la troisième vésicule donne naissance en avant à la protubérance annulaire et en arrière au bulbe rachidien.

La voute (paroi dorsale) s'épaissit considérablement en avant pour former *le cervelet*, tandis qu'en arrière elle s'amincit et se réduit à une mince membrane épithéliale qui recouvre le quatrième ventricule.

Le développement inégal de la troisième vésicule encéphalique dans sa portion antérieure et dans sa portion postérieure a permis de lui distinguer deux parties : l'antérieure répondant à la protubérance annulaire est le cerveau postérieur proprement dit, la quatrième vésicule cérébrale ou métencéphale ; la postérieure est l'arrière-cerveau, cinquième vésicule, épencéphale ou myélencéphale.

Ici une courte digression sur le développement de la moelle est nécessaire pour bien comprendre l'origine réelle du cervelet.

A la fin de la quatrième semaine, la cavité de la moelle épinière a la forme d'une fente antéro-postérieure limitée par deux parois latérales épaisses, unies

antérieurement et postérieurement par deux parois minces ou commissures.

Au commencement du deuxième mois les parois latérales se coudent, grâce à l'apparition de *deux sillons latéraux* qui divisent ainsi chaque paroi latérale en deux parties inégales : l'une antérieure, plus volumineuse, cylindrique, c'est la lame fondamentale de His ; l'autre postérieure prismatique : c'est la lame alaire.

La lame fondamentale et la lame alaire sont unies par une pièce intermédiaire d'aspect losangique. La première est limitée directement en arrière par un sillon profond : le sillon cylindrique.

La lame fondamentale donne naissance à la commissure grise antérieure, à la commissure blanche antérieure, à la corne antérieure, aux cordons antérieurs, à la partie antérieure des cordons latéraux et à la moitié antérieure de la formation arquée : *Elle renferme tous les noyaux d'origine des nerfs moteurs.*

La partie intermédiaire, comprise entre le sillon marginal de His qui la sépare du faisceau ovalaire et le sillon cylindrique, donne naissance au col de la corne postérieure, à la colonne de Clarke, au processus reticularis et à la partie postérieure du cordon latéral. C'est là que, plus tard, le faisceau pyramidal croisé et le faisceau cérébelleux direct de Flechsig apparaîtront.

La lame alaire, prismatique, donne naissance à la corne postérieure et reçoit les terminaisons *des racines des nerfs sensitifs* qui forment en arrière un petit faisceau longitudinal : c'est le cordon postérieur primitif ou ovalaire de His.

Le prolongement des sillons latéraux dans le bulbe et la protubérance divise également ces deux organes en deux segments, l'un antérieur et interne, l'autre postérieur et externe : le premier est la lame fondamentale prolongée, le deuxième la lame alaire.

La lame fondamentale donne naissance aux nerfs moteurs du bulbe et de la protubérance : hypoglosse, facial, pathétique, sixième paire, aux fibres motrices du spinal, du pneumogastrique, du glosso-pharyngien, à la partie motrice du trijumeau.

La lame alaire reçoit les racines de la partie sensitive des nerfs glosso-pharyngien, pneumogastrique, spinal ; elle forme le faisceau solitaire, homologue du faisceau de Burdach dans la moelle.

Formant un angle droit avec la lame fondamentale, elle se développe en dehors et se replie sur elle-même, formant un crochet dont l'angle est ouvert en dehors (sillon labial externe). Cet angle divise la lame alaire en deux segments : l'un interne ou jugal, l'autre externe ou lèvre rhomboïdale de His : ce dernier est séparé de la voûte par le sillon labial interne.

Le segment jugal donne naissance :

1° *Région bulbaire* : Noyau du cordon de Goll. Aile grise. Tubercule acoustique; 2° *Région protubérantielle* : Locus cœruleus.

La lèvre rhomboïdale donne naissance :

1° *Région bulbaire :* Olive bulbaire ou olive inférieure. Noyaux juxta-olivaires. Noyaux du cordon de Burdach, des cordons latéraux, noyaux arqués des pyramides. Substance gélatineuse de Rolando. Les fibres qui en partent formeront

les fibres arciformes internes du bulbe, le système des fibres olivaires, le corps trapézoïde, la couche interolivaire et le corps restiforme.

2° *Région protubérantielle :* Olive protubérantielle. Substance gélatineuse de Rolando. Fibres arciformes internes. Corps trapézoïde. Lame du cervelet.

Le cervelet se développe donc comme un organe sensitif, médullaire, bulbaire ou protubérantiel. Au début il est un organe double dont les parties symétriques se réunissent sur la ligne médiane.

La lame du cervelet se développe d'abord dans sa portion médiane, le vermis : c'est là qu'apparaissent les premiers sillons, au nombre de trois ou quatre, vers le troisième mois de la vie intra-utérine. Les sillons des hémisphères cérébelleux apparaissent dans le courant du quatrième mois. Il n'acquiert sa forme définitive que vers le cinquième mois ; les fibres du vermis ont leur gaine de myéline beaucoup plus tôt que celles des hémisphères.

Conclusion. — Le cervelet doit donc être considéré comme un organe se développant comme les voies de la sensibilité avec lesquelles il entre en effet en rapport chez l'adulte par plus d'un faisceau : il enregistre des excitations périphériques et des impressions centrales et réagit aux unes et aux autres ; il n'est pas le siège d'un sens particulier, mais le siège d'une réaction particulière, mise en jeu par diverses excitations : cette réaction s'applique au maintien de l'équilibre, dans les diverses formes d'attitudes ou de mouvements, réflexes, automatiques, volontaires : c'est un centre réflexe de l'équilibration.

TABLE DES MATIÈRES

Pages.

INTRODUCTION IX

CHAPITRE I. — **Historique** 1

Œuvre de Flourens 6

Œuvre de Luciani 25

CHAPITRE II. — **Constitution anatomique du cervelet** 41

CHAPITRE III. — **Les fibres afférentes. Leur origine et leur terminaison** 48

I. — Pédoncule cérébelleux inférieur 48

I° — Le corps restiforme 49

A. — Fibres médullaires 49

a) Faisceau cérébelleux direct de Flechsig 53

b) Faisceau de Gowers 57

c) Fibres des cordons postérieurs 59

Expérience personnelle I 61

Observation personnelle II 69

B. — Système bulbaire 76

a) Contingent des noyaux des cordons postérieurs 77

b) Contingent olivaire 80

c) Contingent du noyau du cordon latéral 86

II° — Segment interne du corps restiforme : 86

Observation personnelle III 88

II. — Pédoncule cérébelleux moyen 98

CHAPITRE IV. — **Les fibres efférentes. — Leur origine et leur terminaison. Dégénérescences expérimentales** 102

Historique 102

Résultats personnels 110

Rapports du cervelet avec la moelle. — Le faisceau cérébelleux descendant 112

Rapports du cervelet avec le bulbe. — Pédoncule cérébelleux inférieur 123

1° Corps restiforme 123

2° Segment interne du corps restiforme. Système cérébello-vestibulaire. — Faisceaux cérébello-vestibulaires 125

Pages.

III. — Rapports du cervelet avec le tronc encéphalique. — Pédoncule cérébelleux supérieur 130

1° Le pédoncule cérébelleux supérieur 130
2° Le faisceau rétro-pédonculaire 139
3° Le faisceau en crochet 139

IV. — Rapports du cervelet avec la protubérance. — Le pédoncule cérébelleux moyen 140

Lésions de voisinage 142
Discussion 143
Les fibres commissurales. Le flocculus 148

CHAPITRE V. — **La structure histologique du cervelet étudiée par la méthode de Golgi et Ramon y Cajal** ... 151

Écorce du cervelet 152
Les noyaux gris centraux du cervelet 156

CHAPITRE VI. — **Le syndrome cérébelleux chez l'homme. Observations cliniques (Atrophie — Sclérose. — Agénésie du cervelet)** 158

Syndrome cérébelleux 161
Observations cliniques. 1° Lésions bilatérales 164
2° Lésions unilatérales 198
Observations personnelles. Observation IV 207
Observation V 215

CHAPITRE VII. — **Destructions expérimentales du cervelet (Observations personnelles)** 232

Manuel opératoire 232

1° Destruction de la moitié du cervelet 236
2° Destruction d'un lobe latéral 248
3° Destruction totale 252
4° Destruction et lésions du vermis 268
5° Destructions diverses du cervelet 279
6° Lésions localisées à l'écorce des lobes latéraux 302

Effets de la destruction partielle ou totale du cervelet 305

CHAPITRE VIII. — **Les conditions d'équilibre à l'état normal et après la destruction du cervelet** 319

CHAPITRE IX. — **Théorie anatomo-physiologique du cervelet** ... 333

a

IMPRIMERIE LEMALE ET Cie, HAVRE